12.ª edición

LANGMAN

Embriología médica

T.W. Sadler

Wolters Kluwer Health | Lippincott Williams & Wilkins

thePoint

Períodos de susceptibilidad a los teratógenos (teratogenia)

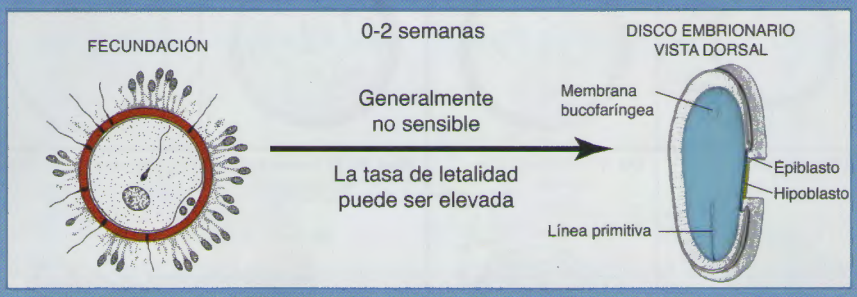

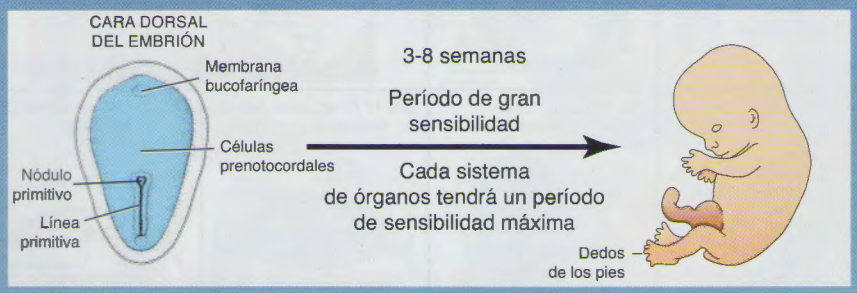

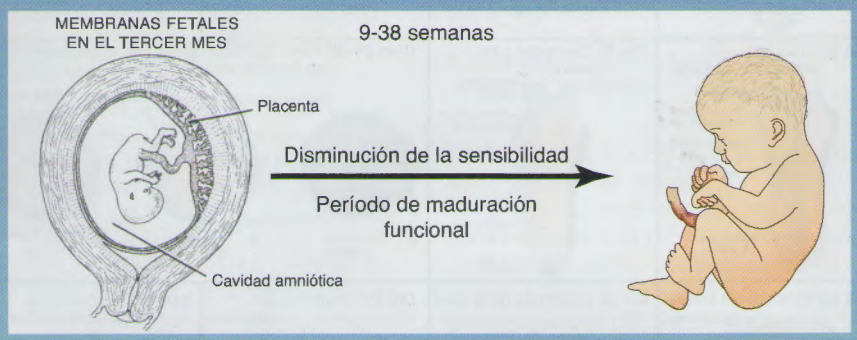

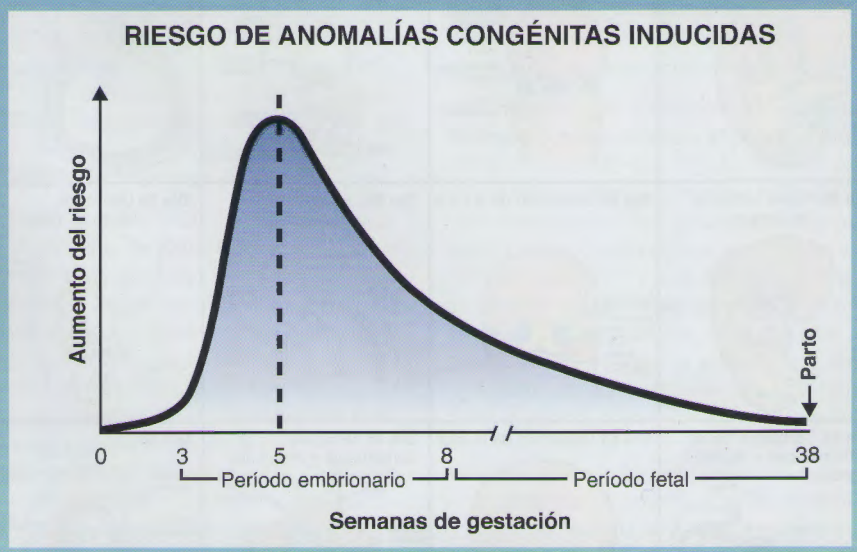

El desarrollo embrionario día a día

Día 1 Fecundación

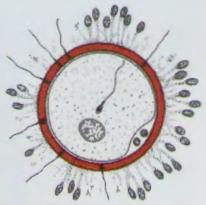

Día 2 Fase de dos células

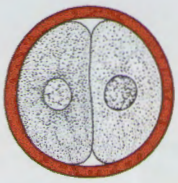

Día 3 Mórula

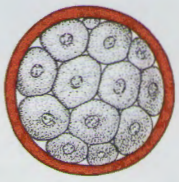

Día 4 Blastocito incipiente



Día 8 Implantación

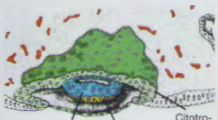

Día 9 Trofoblasto con lagunas

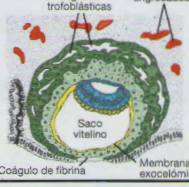

Días 10-11 Embrión en el útero 10-11 días después de la ovulación

Día 15 Establecimiento de la lateralidad

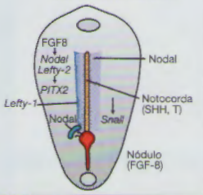

Día 16 Gastrulación: formación de las capas germinales

Día 17 El epiblasto forma las capas germinales

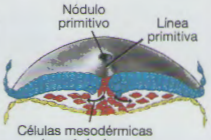

Día 18 Disco embrionario trilaminar

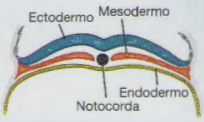

Día 22 El tubo neural empieza a cerrarse

Día 23 Cierre del tubo neural

Días 24-25 Continúa la formación de vellosidades en la placenta

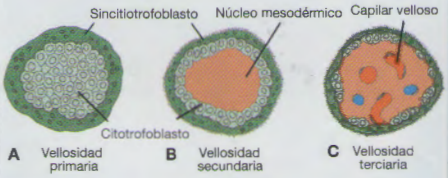

Día 29 Yemas de los brazos y las piernas

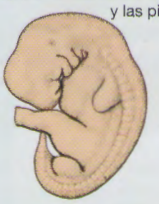

Día 30 Desarrollo de la cara

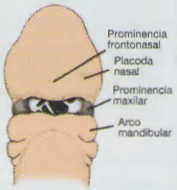

Día 31 Desarrollo del intestino

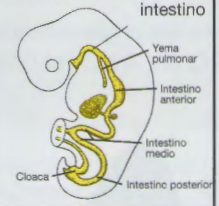

Día 32 Embrión en la cavidad coriónica

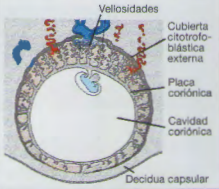

Día 36 Hernia umbilical fisiológica

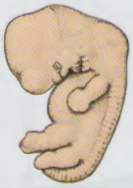

Día 37 Desarrollo de la cara

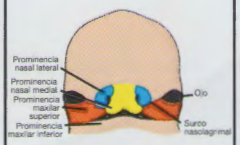

Día 38 Desarrollo del músculo

Día 39 Derivados endodérmicos

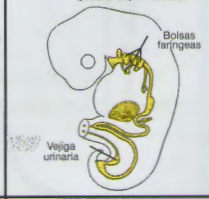

Día 43 Cartílagos de las extremidades y radios digitales

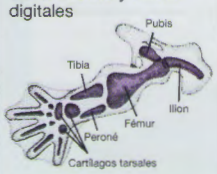

Día 44 Desarrollo de la cara

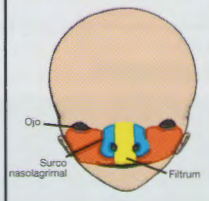

Día 45 Tabiques conotruncal y ventricular

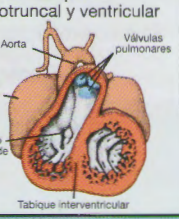

Día 46

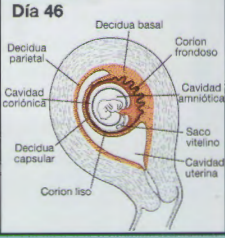

El desarrollo embrionario día a día

Día 5 Blastocito tardío

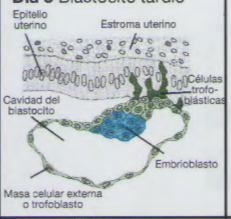

Días 6-7 Acontecimientos de la primera semana: de la fecundación a la implantación

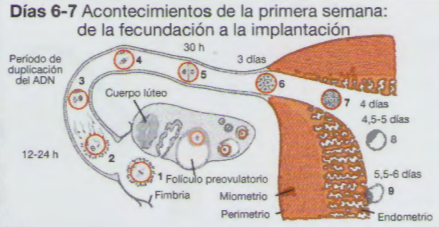

1.ª semana del desarrollo

Día 12 Fecundación

Día 13 Se inicia la circulación uteroplacentaria

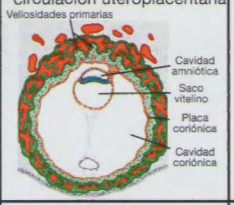

Día 14 Disco embrionario: vista dorsal

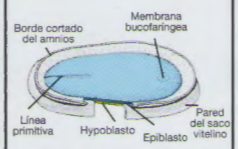

2.ª semana del desarrollo

Día 19 Inducción del SNC

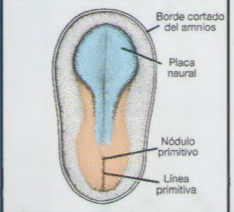

Día 20 Neurulación: los pliegues neurales se elevan

Día 21 Sección transversal de la región de un somita

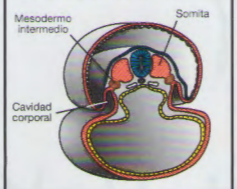

3.ª semana del desarrollo

Día 26 Arcos faríngeos presentes

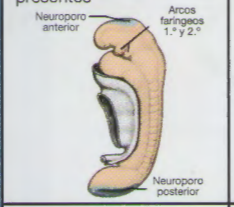

Día 27

Edad aproximada (días)	Número de somitas
20	1-4
21	4-7
22	7-10
23	10-13
24	13-17
25	17-20
26	20-23
27	23-26
28	26-29
30	34-35

Día 28 Neurulación completada

4.ª semana del desarrollo

Día 33 Anillo umbilical

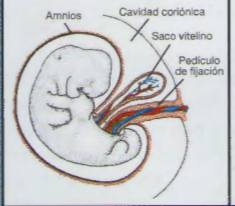

Día 34 Cúpula óptica y placoda del cristalino

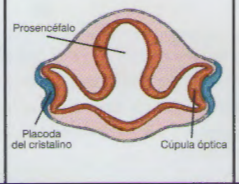

Día 35 Arcos y hendiduras branquiales

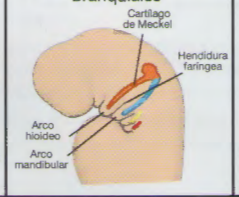

5.ª semana del desarrollo

Día 40 Montículos auriculares

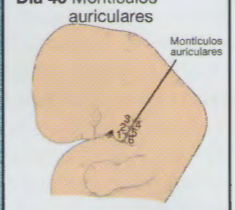

Día 41 Formación del tabique auricular

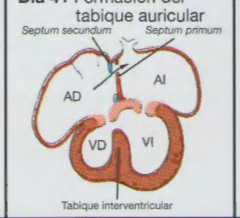

Día 42 Formación de los dedos

6.ª semana del desarrollo

Día 47 Genitales externos

Día 48 Prominencias faciales fusionadas

Día 49 Dedos presentes, formación de los párpados

7.ª semana del desarrollo

PREFACIO

Todos los estudiantes se verán relacionados con el embarazo, a través de su madre por su permanencia en el útero, aunque no necesariamente estuvieron en él, o bien la relación con otra persona. Como profesionales de la salud alguna vez interactuarán con mujeres en edad de procrear o que pueden estar embarazadas, quien tiene hijos propios, tal vez una amiga. En cualquier caso, el embarazo y el parto son importantes para todos nosotros, desafortunadamente estos procesos a menudo culminan en negativo. Por ejemplo el 50% de todos los embriones son abortados espontáneamente. Adicionalmente, la prematuridad y defectos congénitos son las principales causas de la mortalidad infantil y los mayores contribuyentes en casos de discapacidad. Afortunadamente, las nuevas estrategias pueden mejorar los resultados del embarazo, los profesionales de la salud tienen un papel importante que desempeñar en la aplicación de estas iniciativas. Sin embargo, el conocimiento básico de la embriología es esencial para su éxito, con este conocimiento cada profesional de la salud puede mejorar su desempeñar en el suministro de bebés más saludables

Para lograr el objetivo de proporcionar la base de comprensión de la embriología y de su relevancia clínica *Langman. Embriología Médica* conserva su enfoque único, combinando economía de texto con excelentes diagramas e imágenes clínicas. Se destaca la importancia clínica de la asignatura proporcionando numerosos ejemplos del resultado de eventos anormales embriológicos. Las siguientes características pedagógicas y actualizaciones en la 12a edición ayudan a facilitar el aprendizaje del estudiante.

Organización del material: *Langman. Embriología médica* se organiza en dos partes. La primera proporciona una visión global de las etapas tempranas del desarrollo, desde la gametogénesis y a través de todo el período embrionario. En este apartado también hay capítulos sobre el desarrollo placentario y fetal, se incluyen los capítulos de la placenta y el desarrollo fetal, así como diagnóstico prenatal y anomalías congénitas. La segunda parte del texto proporciona una descripción de los procesos fundamentales de la embriogénesis para cada sistema de órganos.

Consideraciones clínicas: Además de describir acontecimientos normales, cada capítulo contiene consideraciones clínicas en cuadros destacados. Este material está diseñado para demostrar la importancia clínica de la embriología y de la comprensión de eventos clave de desarrollo como primer paso para mejorar los resultados del parto y lograr que los bebés sean más saludables. Los cuadros clínicos y descripción de casos se utilizan para proporcionar esta información, el material se ha incrementado y actualizado en esta edición.

Genética: Debido al rol cada vez más importante de la genética y la biología molecular en la embriología y en el estudio de las anomalías congénitas, se discuten sus principios básicos. El primer capítulo ofrece una introducción a las vías moleculares y define los términos clave de la genética y la biología molecular. Por tanto, a lo largo del texto, se identifican y analizan las principales vías de señalización y genes que regulan el desarrollo embrionario.

Extensas ilustraciones: Las casi 400 ilustraciones sirven para mejorar la comprensión del texto; entre ellas destacan nuevos dibujos a cuatro colores, microfotografías electrónicas e imágenes clínicas. Asimismo, se han agregado imágenes a color de casos clínicos para reforzar las secciones de correlaciones clínicas.

Resumen: Al final de cada capítulo hay un resumen a modo de revisión de los puntos clave descritos con mayor detalle a lo largo del capítulo. Los términos clave se destacan y se definen en estos resúmenes.

Resolución de problemas: Los problemas planteados analizan la capacidad del alumno al momento de aplicar la información tratada en un capítulo en particular. Al final del libro, en el apéndice, se proporcionan las respuestas detalladas.

Glosario: Al final del libro se incluye un extenso glosario de términos clave para una consulta rápida.

Sitio Web thePoint: Este sitio ofrece para alumnos y profesores todas las imágenes del libro en línea, banco interactivo de preguntas tipo USMLE y animaciones *Simbryo* que demuestran los eventos embriológicos normales y los orígenes de algunos defectos congénitos. *Simbryo* ofrece seis módulos de animación vectorial en tres dimensiones para ilustrar los complejos aspectos de la embriología. Los módulos incluyen una visión general de las etapas normales de la embriogénesis temprana, además del desarrollo de la cabeza, el cuello, el genitourinario y de los sistemas cardiovascular y pulmonar.

El material didáctico para los profesores también se proporcionará en la forma de un banco de imágenes y una serie de conferencias sobre los temas más importantes de la embriología presentados en PowerPoint acompañados con notas.

Espero que esta edición de *Langman. Embriología médica* constituya un recurso excelente para el aprendizaje de la embriología y su importancia clínica. En conjunto, el libro de texto y el sitio web, **thePoint,** están diseñados para proporcionar un uso fácil y enfoque innovador para la comprensión de temas.

T.W. Sadler
Twin Bridges, MT

ÍNDICE DE CAPÍTULOS

Prefacio viii
Introducción / Embriología: Relevancia Clínica y Perspectiva Histórica xii

Parte I Embriología general 01

Capítulo 1 / Introducción a la señalización y la regulación moleculares 3
Transcripción de los genes 3
Otros reguladores de la expresión genética 5
Inducción y formación de los órganos 5
Señalización celular 6

Capítulo 2 / Gametogénesis: transformación de las células germinales en gametos femeninos y masculinos 10
Células germinales primordiales 10
Teoría cromosómica de la herencia 11
Cambios morfológicos durante la maduración de los gametos 21

Capítulo 3 / Primera semana del desarrollo: de la ovulación a la implantación 29
El ciclo ovárico 29
Fecundación 32
Segmentación 37
Formación de los blastocitos 37
El útero en el momento de la implantación 39

Capítulo 4 / Segunda semana del desarrollo: el disco germinativo bilaminar 43
Día 8 43
Día 9 43
Días 11 y 12 44
Día 13 46

Capítulo 5 / Tercera semana del desarrollo: el disco germinativo trilaminar 51
Gastrulación: formación del mesodermo y el endodermo embrionarios 51
Formación de la notocorda 51
Establecimiento de los ejes corporales 52
Establecimiento del mapa de destinos celulares durante la gastrulación 57
Crecimiento del disco embrionario 57
Continuación del desarrollo del trofoblasto 59

Capítulo 6 / De la tercera a la octava semana: el período embrionario 63
Derivados de la capa germinal ectodérmica 63
Derivados de la capa germinal mesodérmica 70
Derivados de la capa germinal endodérmica 78
Modelación del eje anteroposterior: regulación mediante genes de la homeosecuencia 81
Aspecto externo durante el segundo mes 81

Capítulo 7 / El tubo intestinal y cavidades corporales 86
Un tubo sobre un tubo 86
Formación de la cavidad del cuerpo 87
Membranas serosas 88
Diafragma y cavidad torácica 90
Formación del diafragma 92

Capítulo 8 / Del tercer mes al nacimiento: el feto y la placenta 96
Desarrollo del feto 96
Membranas fetales y placenta 100
Corion frondoso y decidua Basalis 102
Estructura de la placenta 103
Amnios y cordón umbilical 107
Cambios que experimenta la placenta al final del embarazo 108
Líquido amniótico 109
Membranas fetales en los gemelos 109
Parto (nacimiento) 112

Capítulo 9 / Anomalías congénitas y diagnóstico prenatal 117
Anomalías congénitas 117
Diagnóstico prenatal 125
Ecografía 125
Tratamiento fetal 128

Parte II Embriología basada en sistemas 131

Capítulo 10 / Esqueleto Axial 133
Cráneo 133
Vértebras y columna vertebral 142
Costillas y esternón 143

Capítulo 11 / Sistema muscular 145

Musculatura estriada 145
Inervación de los músculos esqueléticos axiales 145
Músculo esquelético y tendones 147
Regulación molecular del desarrollo de los músculos 148
Patrón muscular 148
Musculatura de la cabeza 148
Musculatura de las extremidades 148
Músculo cardíaco 149
Músculo liso 149

Capítulo 12 / Extremidades 151

Crecimiento y desarrollo de las extremidades 151
Musculatura de las extremidades 152

Capítulo 13 / Sistema Cardiovascular 162

Establecimiento del campo cardiogénico primario 162
Formación y posición del tubo cardíaco 164
Formación del asa cardíaca 166
Regulación molecular del desarrollo cardíaco 169
Desarrollo del seno venoso 170
Formación de los tabiques del corazón 171
Formación del sistema conductor del corazón 185
Desarrollo vascular 185
Circulación antes y después del nacimiento 195

Capítulo 14 / Sistema Respiratorio 201

Formación de las yemas pulmonares 201
Laringe 203
Tráquea, bronquios y pulmones 203
Maduración de los pulmones 205

Capítulo 15 / Sistema Digestivo 208

Divisiones del tubo intestinal 208
Regulación molecular del desarrollo del tubo intestinal 209
Mesenterios 210
Intestino anterior 211
Regulación molecular de la inducción hepática 219
Páncreas 221
Intestino medio 222
Intestino posterior 229

Capítulo 16 / Sistema Urogenital 232

Sistema urinario 232
Sistema genital 243

Capítulo 17 / Cabeza y Cuello 260

Arcos faríngeos 262
Bolsas faríngeas 266
Hendiduras faríngeas 268
Regulación molecular de desarrollo facial 268
Lengua 273
Glándula tiroidea 274
Cara 275
Segmento intermaxilar 278
Paladar secundario 278
Fosas nasales 282
Dientes 283
Regulación molecular del desarrollo dental 285

Capítulo 18 / Sistema Nervioso Central 287

Médula espinal 288
Encéfalo 297
Regulación molecular del desarrollo cerebral 308
Pares craneales 313
Sistema nervioso vegetativo 315

Capítulo 19 /Oído 321

Oído interno 321
Oído medio 324
Oído externo 326

Capítulo 20 / Ojo 329

Cúpula óptica y vesícula del cristalino 329
Retina, iris y cuerpo ciliar 331
Cristalino 333
Coroides, esclerótica y córnea 333
Cuerpo vítreo 333
Nervio óptico 334
Regulación molecular del desarrollo del ojo 334

Capítulo 21 / Sistema Tegumentario 339

Piel 339
Pelo 341
Glándulas sudoríparas 342
Glándulas mamarias 342

Parte III
Apéndice 345

Respuestas a los problemas 347
Créditos de las figura 357
Glosario de términos clave 361
Índice 371

Placoda: Engrosamiento local en la capa del ectodermo embrionario que se desarrolla en un órgano sensorial o ganglio.

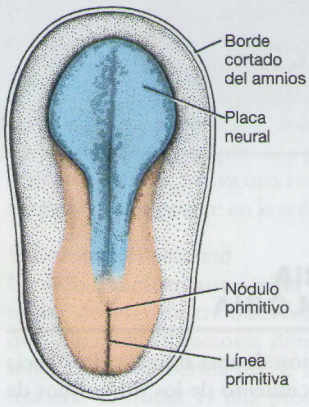

ODA A UNA PLACODA

Había una vez una hoja plana de células
Ésta era rechoncha y fea como el infierno;
Pero un día se levantó, se mantuvo en pie sobre sus dedos,
y declararon que eran las mejores células.

Con presunción gritaron que su linaje era superior,
la derecha con orgullo se jactaba de sus códigos;
Muy pronto quedó claro, no eran como el oído
y se les vetó sus sueños como placodas.

Ellas gritaron, por favor, mantén nuestros sueños,
sin embargo, sus peticiones fueron ignoradas;
Hasta el día de hoy en el banquete
se pone erróneamente, placa neuronal plana

T.W. Sadler
Twin Bridges, MT

Introducción

Embriología: Importancia y perspectiva clínica

IMPORTANCIA CLÍNICA

De una simple célula a un bebé en 9 meses; un proceso de desarrollo que representa una extraordinaria integración de fenómenos cada vez más complejos. El estudio de estos fenómenos recibe el nombre de **embriología** y en este campo se incluye la investigación de los factores moleculares, celulares y estructurales que contribuyen a la formación de un organismo. Estos estudios son importantes porque proporcionan conocimientos esenciales para la creación de estrategias de asistencia sanitaria destinadas a mejorar los resultados obstétricos. De esta manera, nuestra comprensión cada vez mayor de la embriología se ha traducido en nuevas técnicas para el diagnóstico y los tratamientos prenatales, en procedimientos terapéuticos para evitar los problemas de esterilidad y en mecanismos para prevenir las anomalías congénitas, que son la primera causa de mortalidad infantil. Estas mejoras en la asistencia sanitaria obstétrica y prenatal son importantes, no sólo porque contribuyen a mejorar el éxito de los nacimientos, sino también por sus efectos posnatales a largo plazo. De hecho, las experiencias prenatales afectan tanto a nuestra capacidad cognitiva como a las características de nuestro comportamiento; asimismo, factores maternos como el hábito tabáquico, la nutrición, el estrés, la diabetes, etc., son un elemento importante en nuestra salud posnatal. Estas experiencias, combinadas con factores moleculares y celulares, también determinan nuestro potencial para desarrollar ciertas enfermedades propias del adulto, como cáncer o enfermedades cardiovasculares. Por lo tanto, el desarrollo prenatal reviste consecuencias diversas que afectan a nuestra salud tanto a corto como a largo plazo, lo que convierte el estudio de la embriología y el desarrollo fetal en un tema importante para todos los profesionales sanitarios. Además, con excepción de algunos especialistas, la mayoría de médicos y profesionales sanitarios alguna vez tendrán que interactuar con mujeres en edad de procrear y, entonces, estarán mejor capacitados para influir positivamente sobre el éxito de estos procesos embrionarios y sobre sus secuelas.

BREVE HISTORIA DE LA EMBRIOLOGÍA

El proceso de evolución de una simple célula hacia el período de establecimiento de los primordios de los órganos (las 8 primeras semanas del desarrollo humano) se denomina período de **embriogénesis** (a veces llamado período de **organogénesis**); la fase que sigue hasta el nacimiento recibe el nombre de **período fetal,** momento durante el cual continúa la diferenciación mientras el feto crece y gana peso. Los enfoques científicos para el estudio de la embriología han evolucionado a lo largo de centenares de años. No es sorprendente que los planteamientos anatómicos dominaran las primeras investigaciones. Las observaciones realizadas ganaron complejidad con los avances de los equipos ópticos y las técnicas de disección. Los estudios comparativos y evolutivos entraron a formar parte de esta ecuación cuando los científicos compararon distintas especies y, de esta manera, empezaron a entender la progresión de los fenómenos del desarrollo. También se investigaron las proles con anomalías congénitas, que se compararon con organismos con patrones de desarrollo normales. El estudio de las causas y los orígenes embrionarios de estas anomalías congénitas se denominó **teratología.**

En el siglo XX, la embriología experimental alcanzó su plenitud. Se diseñaron numerosos experimentos para hacer un seguimiento de las células durante el desarrollo y poder determinar sus linajes celulares. Estos enfoques incluían observaciones de embriones transparentes procedentes de tunicados que contenían células pigmentadas que podían observarse con un microscopio. Más tarde, se usaron colorantes vitales para teñir las células vivas y rastrear su destino. Aún más adelante, en la década de 1960, se emplearon marcadores radioactivos y técnicas de autorradiografía. Uno de los primeros marcadores genéticos también apareció durante esta época con la creación de las quimeras pollo-codorniz. En estos estudios, células de codorniz, que poseen un patrón único de distribución de la heterocromatina alrededor del nucléolo, se injertaban en embriones de pollo

en fases de desarrollo iniciales. Al cabo de un tiempo, se realizaba un estudio histológico de los embriones hospedadores y se determinaba el destino de las células de codorniz. Algunas variantes de esta técnica incluían el desarrollo de anticuerpos específicos de los antígenos de las células de codorniz que facilitaron en gran manera la identificación de estas células. El control del destino de las células con estas y otras técnicas proporciona información muy valiosa sobre el origen de los distintos órganos y tejidos.

Los experimentos con injertos también mostraron los primeros indicios de señalización entre tejidos. Un ejemplo de dichos experimentos es el injerto del nódulo primitivo, normalmente situado en el eje corporal, en otra posición, lo que demostró que esta estructura era capaz de inducir un segundo eje corporal. En otro ejemplo, usando yemas de las extremidades en desarrollo, se observó que si una porción de tejido de la zona axial posterior de una extremidad se injertaba en la zona anterior de una segunda extremidad, los dedos de la extremidad hospedadora se duplicaban como en una imagen especular de los mismos. Esta región señalizadora posterior se denominó **zona de actividad polarizante (ZAP)** y, actualmente, se sabe que la molécula señalizadora se llama ***sonic hedgehog*** **(SHH).**

Por esta misma época (1961), la teratología se hizo famosa a causa de un fármaco llamado **talidomida,** que se administraba a las mujeres embarazadas como sedante y para mitigar las náuseas. Desgraciadamente, este fármaco provocó defectos congénitos, incluidas anomalías características de las extremidades en las que una o más de ellas estaban ausentes (amelia) o bien carecían de los huesos largos, de manera que sólo una mano o un pie estaban pegados al tronco (focomelia).

La relación entre el fármaco y las anomalías congénitas la identificaron independientemente dos médicos clínicos, W. Lenz y W. McBride, y demostró que el embrión y el feto eran vulnerables a factores maternales que atravesaban la placenta. Pronto, numerosos modelos animales que demostraban la relación entre los factores ambientales, los fármacos y los genes proporcionaron nuevas correlaciones entre los acontecimientos que tienen lugar durante el desarrollo y el origen de las anomalías congénitas.

Actualmente, los estudios moleculares se han añadido a la lista de paradigmas experimentales usados para el estudio del desarrollo normal y anormal. Numerosos mecanismos de identificación de células mediante genes indicadores, sondas fluorescentes y otras técnicas de marcaje han mejorado nuestra capacidad para dibujar el mapa de los destinos celulares. El uso de otros procedimientos que modifican la expresión génica, como la desactivación o la activación de genes y las técnicas de antisentido, ha concebido nuevas maneras de provocar un desarrollo anormal y ha permitido estudiar la función de un solo gen en tejidos específicos. Por lo tanto, el advenimiento de la biología molecular ha hecho saltar la embriología al nivel siguiente, y mientras desciframos los papeles de cada uno de los genes y su interacción con los factores ambientales, nuestra comprensión de los procesos de desarrollo normales y anormales sigue avanzando.

PARTE

1

Embriología general

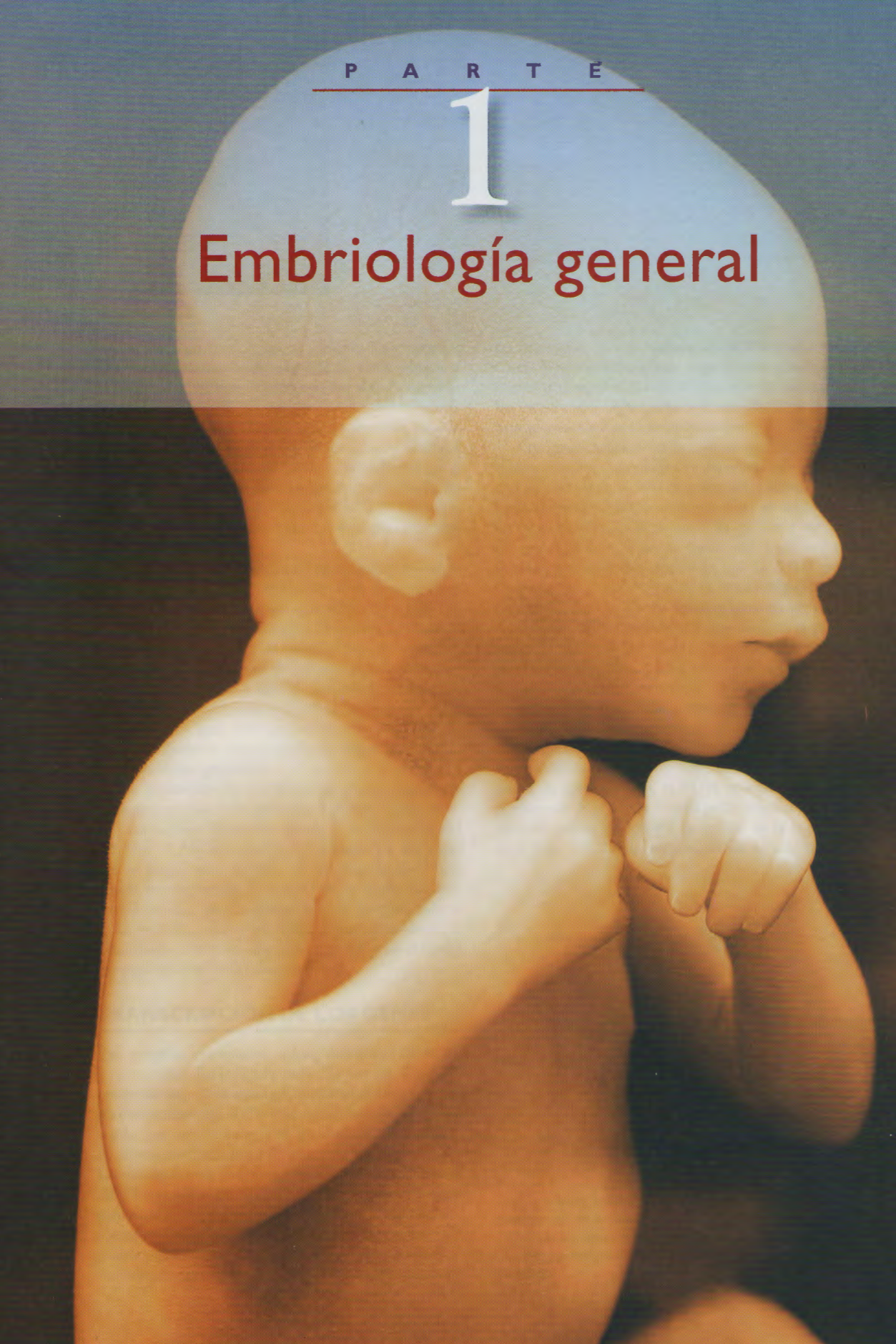

Capítulo 1
Introducción a la señalización y la regulación moleculares

La biología molecular ha abierto las puertas a nuevas maneras de estudiar la embriología y mejorar nuestra comprensión del desarrollo normal y anormal. La secuenciación del genoma humano, junto con la creación de técnicas para la investigación de la regulación de los genes a distintos niveles de complejidad, ha llevado a la embriología al siguiente nivel. Así, la historia de la embriología ha progresado desde el nivel anatómico al bioquímico y al molecular, y cada capítulo ha mejorado nuestros conocimientos.

En el genoma humano existen aproximadamente 23 000 genes, que representan sólo una tercera parte del número de genes que se predijo antes de completar el Proyecto Genoma Humano. La existencia de distintos niveles de regulación, sin embargo, explica que el número de proteínas derivadas de estos genes se acerque más al número de genes predichos originariamente. Lo que se ha refutado es la hipótesis «un gen, una proteína». Efectivamente, a través de distintos mecanismos, un único gen puede originar varias proteínas.

La expresión de los genes se puede regular a distintos niveles para obtener NRAm: *1)* se pueden transcribir diferentes genes; *2)* maduración del ARNm: el ARNm pierde sus inrtrones y los exones se pegan para obtener el ARNm maduro que puede ser traducido; *3)* el ARNm es traducido por los ribosomas para la obtención de las proteínas; y *4)* las proteínas sufren modificaciones en su forma al adicionarles distintos radicales en el RE y en el Golgi (modificaciones postraduccionales).

TRANSCRIPCIÓN DE LOS GENES

Los genes se encuentran en un complejo de ADN y proteínas (principalmente histonas) llamado **cromatina,** cuya unidad estructural básica es el **nucleosoma** (fig. 1-1). Cada nucleosoma está formado por un octámero de **proteínas histonas** y de aproximadamente 140 pares de bases de ADN. Los nucleosomas forman grupos unidos mediante el ADN que hay entre ellos **(ADN de enlace)** y otras proteínas histonas (histonas H1; fig. 1-1). Los nucleosomas mantienen el ADN fuertemente enrollado, de manera que no se puede transcribir. En este estado inactivo, la cromatina tiene el aspecto de cuentas de nucleosomas en una cadena de ADN y se conoce como **heterocromatina.** Para que se produzca la transcripción, el ADN debe separarse de las histonas. En este estado desplegado o desenrollado, la cromatina se conoce como **eucromatina.**

Los genes residen en la cadena de ADN y contienen unas regiones llamadas **exones,** que se traducen en proteínas, y otras denominadas **intrones** que están dispersas entre los exones y no se transcriben en proteínas (fig. 1-2). Además de exones e intrones, un gen típico incluye las siguientes regiones: una **región promotora** donde se une la **ARN polimerasa** para que se inicie la **transcripción;** un **punto de inicio de la transcripción;** un **punto de inicio de la traducción** que designa el primer aminoácido de la proteína; un **codón de parada de la traducción,** y una región **3'** no traducida y que incluye una secuencia (el lugar de inserción de la poli[A]) que ayuda a estabilizar el ARNm y le permite salir del núcleo y traducirse en proteínas (fig. 1-2). Por convenio, las regiones 3' y 5' de un gen se especifican en relación con el ARN transcrito a partir de este gen. Así, el ADN se transcribe desde el extremo 5' al 3' y la región promotora se encuentra más arriba del punto de inicio de la transcripción (fig. 1-2). Dicha región, donde se une la ARN

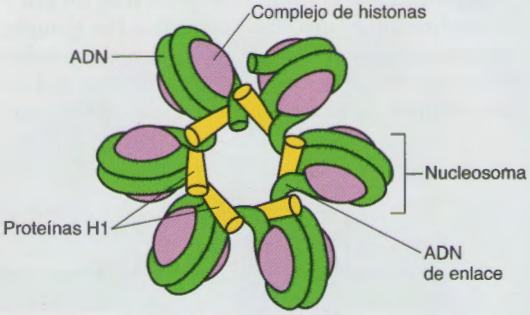

Figura 1-1. Representación de los nucleosomas que forman la unidad básica de la cromatina. Cada nucleosoma consiste en un octámero de proteínas histonas y en unos 140 pares de bases de ADN. Los nucleosomas se mantienen agrupados gracias al ADN de enlace y otras proteínas histonas.

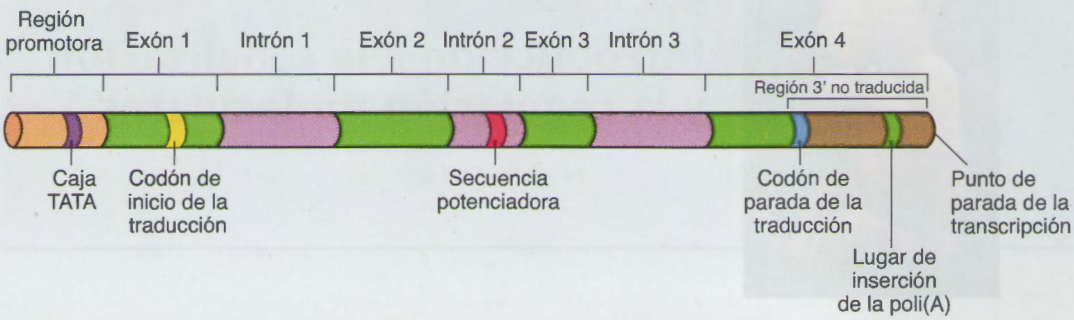

Figura I-2. Dibujo de un gen «típico» que muestra la región promotora que contiene la caja TATA; los exones, que contienen secuencias de ADN que se transcriben en proteínas; los intrones; el punto de inicio de la transcripción; el punto de inicio de la traducción que designa el código del primer aminoácido de una proteína, y la región 3' no traducida que incluye la señal de inserción de la poli(A), que participa en la estabilización del ARNm y le permite salir del núcleo y traducirse en proteínas.

polimerasa, suele contener la secuencia TATA, y este lugar recibe el nombre de **caja TATA** (fig. 1-2). Sin embargo, para poderse unir a esta zona, la polimerasa requiere unas proteínas adicionales llamadas **factores de transcripción** (fig. 1-3). Éstos también poseen un **dominio** específico **de unión al ADN,** además de un **dominio de transactivación** que activa o inhibe la transcripción del gen a cuyo promotor o potenciador se han unido. Junto con otras proteínas, los factores de transcripción activan la expresión génica al hacer que el nucleosoma se desenrolle liberando la polimerasa, que entonces puede transcribir el ADN molde, y evitando la formación de nuevos nucleosomas.

Los **potenciadores** son elementos reguladores de ADN que activan la utilización de los promotores para controlar su eficiencia y la velocidad de transcripción a partir del promotor. Los potenciadotes residen en cualquier parte de la cadena de ADN y no tienen que encontrarse cerca de un promotor. Como los promotores, los potenciadores se unen a factores de transcripción (por medio del dominio de transactivación del factor de transcripción) y se usan para regular el ritmo de expresión de un gen y su localización en una célula específica. Por ejemplo, diferentes potenciadores de un mismo gen pueden servir para dirigir la expresión de dicho gen en tejidos distintos. El factor de transcripción PAX6, que interviene en el desarrollo del páncreas, el ojo y el tubo neural, contiene tres potenciadores distintos, cada uno de los cuales regula la expresión génica en el tejido apropiado. Los potenciadores alteran la cromatina para que el promotor quede expuesto o facilitan la unión de la ARN polimerasa. En ocasiones, los potenciadores pueden inhibir la transcripción, en cuyo caso se denominan **silenciadores.** Este fenómeno permite que, uniéndose a distintos potenciadores, un factor de transcripción active un gen mientras silencia otro. Así, los mismos factores de transcripción poseen un dominio específico de unión al ADN para una región del ADN y un dominio de transactivación que se une a un promotor o a un potenciador y activa o inhibe el gen regulado por estos elementos.

La metilación del ADN reprime la transcripción

La metilación de la citosina en las regiones promotoras de los genes reprime la transcripción génica. Por consiguiente, algunos genes son silenciados por este mecanismo. Por ejemplo, uno de los cromosomas X en cada célula femenina es desactivado **(desactivación del cromosoma X)** por este mecanismo de metilación. Asimismo, en distintos tipos de células los genes son reprimidos por medio de metilación, de manera que las células musculares elaboran proteínas

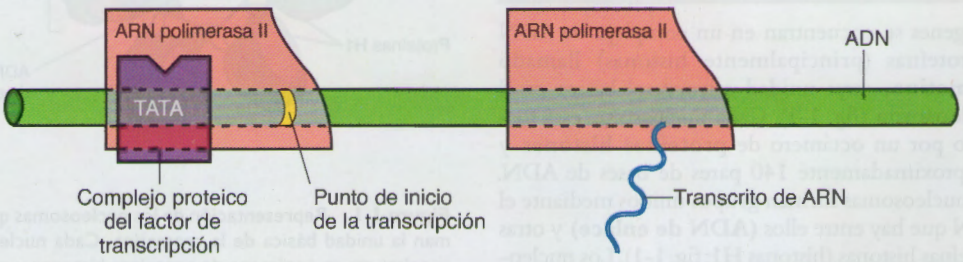

Figura I-3. Dibujo que muestra la unión de la ARN polimerasa II a la caja TATA del área promotora de un gen. Esta unión requiere un complejo de proteínas y una proteína adicional llamada *factor de transcripción.* Los factores de transcripción poseen su propio dominio específico de unión al ADN y su función es regular la expresión génica.

musculares (su ADN promotor se encuentra básicamente desmetilado) pero no proteínas sanguíneas (su ADN es altamente metilado). Así, cada célula conserva su estado característico de diferenciación. Además, la metilación del ADN es la encargada del **sellado** del genoma endonde sólo se expresa un gen heredado del padre o la madre y el otro gen es silenciado. Durante la espermatogénesis y ovogénesis se sellan entre 40 y 60 genes humanos, estableciendo sus patrones de metilación; ésta silencia al ADN inhibiendo el enlace de los factores de la transcripción o modificando el enlace de la histona, lo que tiene como resultado la estabilización de los nucleosomas y un ADN tan enrollado que no se puede transcribir.

OTROS REGULADORES DE LA EXPRESIÓN GÉNICA

El transcrito inicial de un gen recibe el nombre de **ARN nuclear (ARNn)** o también, a veces, *ARN premensajero.* El ARNn es más largo que el ARNm porque contiene intrones que serán eliminados (desempalme) durante el traslado del ARNn desde del núcleo hasta el citoplasma. De hecho, este proceso de eliminación proporciona a las células un mecanismo para fabricar distintas proteínas a partir de un mismo gen. Por ejemplo, eliminando distintos intrones, los exones se pueden empalmar según diferentes patrones, proceso que recibe el nombre de **empalme alternativo** (fig. 1-4). Este proceso lo llevan a cabo los **empalmosomas,** que son complejos formados por **ARN nucleares pequeños (ARNn)** y proteínas que reconocen lugares de corte específicos en los extremos 3' o 5' del ARNn. Las proteínas que derivan de un mismo gen se llaman **isoformas de empalme** (o también **variantes de empalme** o **formas de empalme alternativas**), y éstas permiten que distintas células utilicen el mismo gen para fabricar proteínas específicas para su propio tipo celular. Por ejemplo, la función que las isoformas del gen *WT1* desempeñan en el desarrollo de las gónadas es distinta que la que realizan en el riñón.

Incluso una vez acabada una proteína (traducida) pueden tener lugar **modificaciones postraduccionales** que alteran su función. Por ejemplo, algunas proteínas deben ser fragmentadas para activarse o deberán ser fosforiladas. Otras deben combinarse con otras proteínas o ser liberadas de sus lugares de secuestro o transportadas a regiones celulares específicas. Esto demuestra que existen diversos niveles de regulación de la síntesis y la activación de las proteínas, y aunque sólo existen 23 000 genes, el número potencial de proteínas que es posible sintetizar probablemente quintuplique el número de genes existentes.

INDUCCIÓN Y FORMACIÓN DE LOS ÓRGANOS

Los órganos se forman por medio de interacciones entre las células y los tejidos. Lo más habitual es que un grupo de células o tejidos induzca a otro conjunto de células o tejidos a cambiar su destino, proceso que recibe el nombre de **inducción.** En cada una de estas interacciones, un tipo celular o tejido llamado **inductor** produce una señal y otro, denominado **inducido,** responde a ella. La capacidad para responder a la señal se conoce como **competencia,** y ésta requiere que un **factor de competencia** active el tejido inducido. Entre las células epiteliales y las células mesenquimatosas se dan muchas interacciones inductivas que se conocen como **interacciones epiteliomesenquimatosas** (fig. 1-5). Las células epiteliales se mantienen unidas unas con otras dentro de tubos o vainas, mientras que las células mesenquimatosas tienen un aspecto fibroblástico y se encuentran dispersas en matrices extracelulares (fig. 1-5). Algunos ejemplos de interacciones epiteliomesenquimatosas son: la interacción entre el endodermo intestinal y el mesénquima que lo rodea

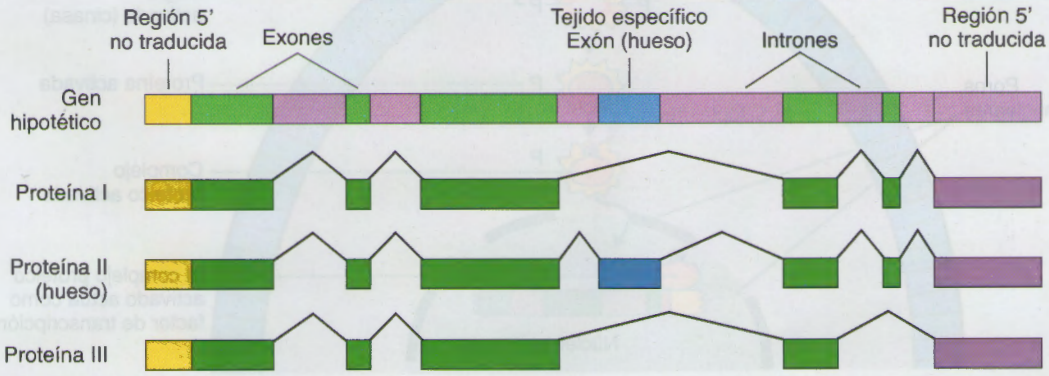

Figura 1-4. Representación de un gen hipotético que ilustra el proceso de empalme alternativo para formar distintas proteínas a partir del mismo gen. Los empalmosomas reconocen lugares específicos en el primer transcrito de ARN nuclear de un gen. Con base a estos lugares, se cortan (desempalme) diferentes intrones para crear más de una proteína a partir de un único gen. Las proteínas que derivan del mismo gen reciben el nombre de *isoformas de empalme.*

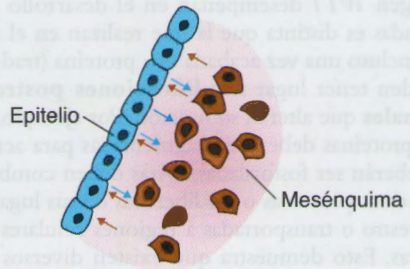

Figura 1-5. Dibujo que ilustra una interacción epitelio-mesenquimatosa. En respuesta a una señal inicial de un tejido, otro tejido se diferencia en una estructura específica. El primer tejido es el inductor y el segundo el inducido. Una vez iniciado el proceso de inducción, para que éste se complete, se transmiten señales *(flechas)* en ambas direcciones.

para producir los órganos derivados del intestino, incluidos el hígado y el páncreas; la interacción entre el mesénquima de las extremidades y el ectodermo que lo recubre (epitelio) para desarrollar el crecimiento y la diferenciación de las extremidades, y la interacción entre un endodermo de la yema uretral y el mesénquima del blastema metanéfrico para producir las nefronas del riñón. También pueden darse interacciones inductivas entre dos tejidos epiteliales, como la inducción del cristalino por el epitelio de la cúpula óptica. Aunque la que desencadena el proceso de inducción es una señal inicial que el tejido inductor manda al tejido inducido, para que la diferenciación continúe es fundamental que exista un **diálogo** entre los dos tejidos o tipos celulares (fig. 1-5, *flechas*), esto se conoce como interacción recíproca.

SEÑALIZACIÓN CELULAR

La señalización entre células es esencial para la inducción, para que pueda haber una respuesta y para que pueda establecerse un diálogo entre la célula inductora y la inducida. Estas líneas de comunicación se establecen bien mediante **interacciones parácrinas,** en la cuales proteínas sintetizadas por una célula se difunden a cortas distancias e interaccionan con otras células, o bien mediante **interacciones autocrinas,** en las que no intervienen proteínas difusibles. Las proteínas difusibles responsables de la **señalización parácrina** reciben el nombre de **factores paracrinos** o **factores de crecimiento y diferenciación (GDF).**

Vías de transducción de señales

Señalización parácrina

Los factores paracrinos actúan a través de **vías de transducción de señales,** ya sea activando directamente una vía, ya sea bloqueando la actividad de un inhibidor de una vía (inhibiendo un inhibidor, como sucede con la señalización Hedgehog). Una vía de transducción de señal está formada por una **molécula señalizadora** (un **ligando**) y un **receptor** (fig. 1-6). El receptor se extiende por la membrana celular y posee un **dominio extracelular** (la **región de unión al ligando**), un **dominio transmembranario** y un **dominio citoplasmático.** Cuando un ligando se une a su receptor, induce en éste un cambio de conformación que activa su dominio citoplasmático. Generalmente, el objetivo de esta activación consiste en conferir actividad enzimática al receptor y, la mayoría de las veces, esta

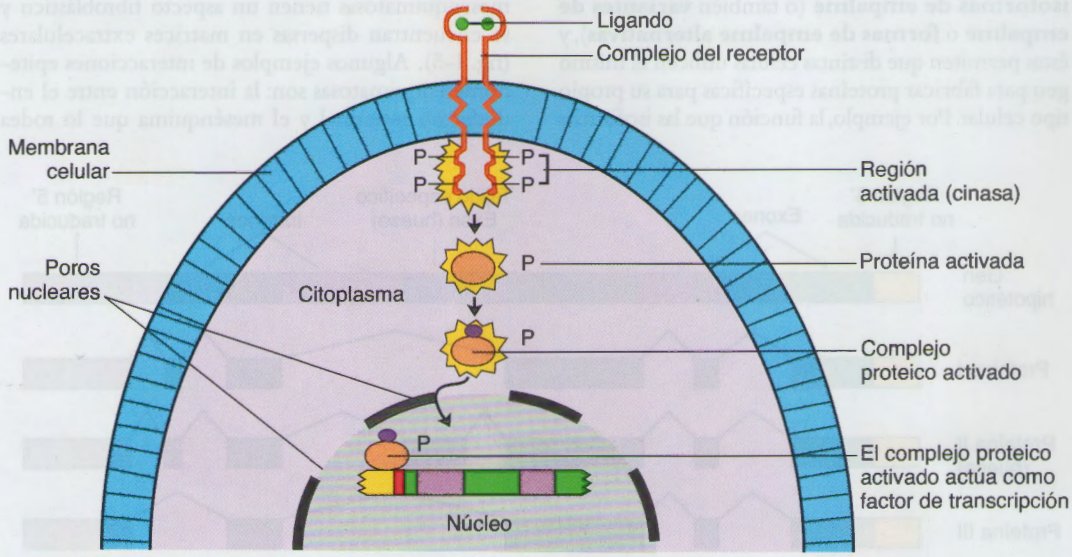

Figura 1-6. Representación de una vía de transducción de señal típica en la que participan un ligando y su receptor. El receptor se activa al unirse al ligando. Normalmente, la activación implica la acción enzimática de la tirosina cinasa, aunque pueden estar implicadas otras enzimas. Al final, la actividad de la cinasa se traduce en una cascada de fosforilación de diversas proteínas que activa un factor de transcripción que regula la expresión génica.

actividad es la de una **cinasa** que es capaz de **fosforilar** otras proteínas usando ATP como sustrato. A su vez, la fosforilación induce la proteína a fosforilar más proteínas y, de esta manera, se establece una cascada de interacciones proteicas que acaba activando un **factor de transcripción.** Entonces, este factor de transcripción activa o inhibe la expresión génica. Las vías son numerosas y complejas, y en algunos casos se caracterizan por una proteína que inhibe a otra que, a su vez, activa una tercera (de manera muy similar a como ocurre en la señalización Hedgehog).

Señalización autocrina

La **señalización autocrina** también se realiza a través de vías de transducción de señal pero sin que intervengan factores difusibles. En cambio, la señalización autocrina puede llevarse a cabo de tres maneras distintas: *1)* una proteína de la superficie de una célula interactúa con el receptor de una célula adyacente mediante un proceso análogo a la señalización parácrina (fig. 1-6). La **vía de Notch** representa un ejemplo de este tipo de señalización. La proteína receptora de Notch se extiende a través de la membrana celular y se une a células que poseen proteínas **Delta, Serrate** o **Jagged** en sus membranas celulares. La unión de una de estas proteínas a la Notch provoca tal cambio estructural en la proteína Notch que la parte de la misma situada en la cara citoplasmática de la membrana se desprende. Entonces, la porción desprendida se une a un factor de transcripción y activa la expresión génica. La vía de señalización de Notch es especialmente importante en la diferenciación de las neuronas, la especificación de los vasos sanguíneos y en la segmentación de los somitas. *2)* Los ligandos de la matriz extracelular secretados por una célula interactúan con sus receptores en las células vecinas. La matriz extracelular es el medio donde residen las células. Este medio está formado por grandes moléculas secretadas por las células como el **colágeno**, los **proteoglucanos** (**sulfatos de condroitina**, **ácido hialurónico**, etc.) y **glucoproteínas** como la **fibronectina** y la **laminina.** Estas moléculas proporcionan a las células un sustrato donde fijarse o poder migrar. Por ejemplo, la laminina y el colágeno tipo IV son componentes de la **lámina basal** donde se fijan las células epiteliales, mientras que las moléculas de fibronectina forman como un andamio para la migración de las células. Los receptores que unen las moléculas extracelulares, como la fibronectina y la laminina, a las células reciben el nombre de **integrinas.** Estos receptores «integran» las moléculas de la matriz en una **maquinaria citoesquelética** celular (p. ej., **microfilamentos de actina**) y, de esta manera, proporcionan un sistema de migración a lo largo del andamiaje de la matriz mediante proteínas contráctiles como la **actina.** Las integrinas también pueden inducir la expresión génica y regular la diferenciación, un ejemplo es el caso de los condrocitos que debe unirse a la matriz para formar cartílago. *3)* Las señales también se pueden transmitir directamente de una célula a otra a través de las **uniones intercelulares comunicantes (tipo *gap*).** Estas uniones son como canales entre células a través de los cuales pueden pasar iones y moléculas pequeñas. Este tipo de comunicación es importante en las células que se disponen muy juntas, como las del epitelio intestinal y las del tubo neural, ya que les permite actuar coordinadas. Las uniones mismas están formadas por **proteínas de conexión** que forman un canal, y estos canales están «conectados» con los de las células vecinas.

Es importante destacar que en el proceso de transducción de señales se ha construido una gran cantidad de elementos redundantes. Por ejemplo, las moléculas de la señalización parácrina a menudo poseen diversos miembros familiares, de manera que otros genes de la familia pueden compensar la falta de uno de sus homólogos. Por consiguiente,. la pérdida de función de una proteína señalizadora a causa de una mutación génica no produce necesariamente un desarrollo anormal o la muerte. Además, existe un diálogo entre las vías, por lo que están estrechamente interconectadas. Estas conexiones proporcionan numerosas ubicaciones adicionales para regular la señalización.

Factores de señalización paracrinos

Existe un gran número de **factores de señalización paracrinos** que también reciben el nombre de **factores de crecimiento y diferenciación (GDF).** La mayoría están agrupados en cuatro familias, y los miembros de una misma familia se usan repetidas veces para regular el desarrollo y la diferenciación de los sistemas de órganos. Además, en todo el reino animal, desde la *Drosophila* a los seres humanos, el desarrollo de los órganos está regulado por los mismos GDF. Los cuatro grupos de GDF son: la familia del **factor de crecimiento de los fibroblastos (FGF),** la familia de proteínas **WNT,** la familia **Hedgehog** y la familia del **factor de transformación del crecimiento β.** Cada familia de GDF interactúa con su propia familia de receptores, y estos receptores son tan importantes como las mismas moléculas señal para determinar el éxito de una señal.

Factores de crecimiento de los fibroblastos

Originariamente, se les dio este nombre porque estimulan el crecimiento de los fibroblastos en los cultivos. Actualmente, se han identificado unas dos docenas de genes **FGF** que pueden generar centenares de isoformas proteicas alterando el corte y empalme de su ARN o sus codones de inicio. Las proteínas de los FGF producidas por estos genes activan una colección de **cinasas receptoras de tirosina** llamadas **receptores del factor de crecimiento de los fibroblastos (FGFR).** A su vez, estos receptores activan diversas vías de señalización. Los FGF son especialmente importantes

para la angiogénesis, el crecimiento de los axones y la diferenciación del mesodermo. Aunque existe redundancia dentro de esta familia, hasta el punto que algunas veces los FGF se pueden sustituir entre ellos, algunos FGF determinados son responsables de acontecimientos del desarrollo específicos. Por ejemplo, FGF-8 es importante para el desarrollo de las extremidades y de determinadas partes del cerebro.

Proteínas Hedgehog

El gen *hedgehog* recibe este nombre porque codifica un patrón de púas en las patas de la *Drosophila* que recuerda la forma de un erizo. En los mamíferos hay tres genes *hedgehog*: ***Desert, Indian*** y ***sonic hedgehog.*** El gen *sonic hedgehog* participa en distintos procesos del desarrollo, como el diseño de las extremidades, la inducción y el diseño del tubo neural, la diferenciación de los somitas y la regionalización del intestino, ente otros. El receptor de la familia hedgehog es el **Patched,** que se une a una proteína llamada **Smoothened.** La proteína Smoothened **transluce** la señal de hedgehog, pero está inhibida por el Patched hasta que la proteína hedgehog se une a su receptor. Por tanto, la función que desempeña el factor paracrino hedgehog en este ejemplo no consiste en activar directamente al transductor, sino en unirse a su receptor para desinhibir un transductor que normalmente estaría activo.

Proteínas WNT

Como mínimo existen 15 genes **WNT** distintos relacionados con el gen de la polaridad de los segmentos, *wingless* en *Drosophila*. Sus receptores pertenecen a la **familia** de proteínas **frizzled.** Además de participar en otras acciones, las proteínas WNT intervienen en la regulación del diseño de las extremidades, el desarrollo del mesencéfalo y algunos aspectos de la diferenciación de los somitas y de las estructuras urogenitales.

La superfamilia del factor de transformación del crecimiento β

La superfamilia del factor de transformación del crecimiento β **(TGF-β)** está formada por más de 30 miembros, entre los cuales se encuentran los **factores β de transformación del crecimiento,** las **proteínas morfogénicas óseas**, la **familia de la activina**, el **factor inhibidor de Müller (FIM, hormona antimülleriana)** y otros. El primer miembro de la familia, el TGF-β1, se aisló a partir de células transformadas por virus. Los miembros del grupo TGF-β son importantes para la formación de la matriz extracelular y para las ramificaciones epiteliales que tienen lugar durante el desarrollo de los pulmones, el riñón y las glándulas salivales. La familia BMP induce la formación del hueso e interviene en la regulación de la división celular, la muerte celular (apoptosis) y la migración celular, entre otras funciones.

Otras moléculas parácrinas de señalización

Otro grupo de moléculas parácrinas de señalización que son importantes durante la embriogénesis son los neurotransmisores, incluidas la serotonina y noradrenalina, que actúan como ligandos y se fijan a receptores igual que las proteínas. Estas moléculas no son sólo transmisores para las neuronas, pues también proporcionan señales importantes para la embriogénesis. Por ejemplo, la serotonina (5HT) actúa como ligando para gran número de receptores, la mayor parte de los cuales corresponde a receptores ensamblados a la proteína G. Al actuar a través de estos receptores, la 5HT regula diversas funciones celulares como proliferación y migración celulares y es importante para establecer la lateralidad, gastrulación, embriogénesis cardiaca y otros procesos durante las primeras etapas de diferenciación. Asimismo, la noradrenalina actúa a través de receptores y aparentemente participa en la apoptosis (muerte celular programada) en los espacios interdigitales y otros tipos de células.

Resumen

Durante el último siglo, la embriología ha pasado de ser una ciencia de observación a ser una ciencia que incorpora los avances moleculares y tecnológicos más sofisticados. Juntas, la observación y las técnicas modernas permiten entender con más claridad el origen del desarrollo normal y anormal y, a su vez, indican formas para prevenir y tratar las anomalías congénitas. En este aspecto, el conocimiento sobre la función de los genes ha ofrecido a la materia planteamientos completamente nuevos.

En el genoma humano existen aproximadamente 23 000 genes, pero estos genes codifican unas 100 000 proteínas. Los genes se encuentran en un complejo de ADN y proteínas llamado **cromatina,** cuya unidad estructural básica es el **nucleosoma.** La cromatina se presenta fuertemente enrollada en forma de cuentas de nucleosomas en una cadena y recibe el nombre de **heterocromatina.** Para que pueda realizarse la transcripción, el ADN debe desenrollarse de las cuentas y formar la **eucromatina.** Los genes residen en las cadenas de ADN y contienen unas regiones que pueden traducirse en proteínas, llamadas **exones,** y unas regiones no traducibles, llamadas **intrones.** Un gen típico también contiene una **región promotora** que se une a la **ARN polimerasa** para que se inicie la transcripción; un **punto de inicio de la transcripción** que designa el primer aminoácido de la proteína; un **codón de parada de la traducción,** y una **región 3'** no traducible que incluye una secuencia (el lugar de inserción de la poli[A]) que ayuda a estabilizar el ARNm. La ARN polimerasa se une a la región promotora, que generalmente contiene la secuencia TATA o **caja TATA.** Esta unión requiere unas

proteínas adicionales llamadas **factores de transcripción.** La metilación de la **citosina** en la región promotora silencia los genes e impide la transcripción. Este proceso es el encargado de la **desactivación del cromosoma X,** donde se silencia la expresión de genes en uno de los cromosomas X de la mujer y también del sellado del genoma, donde se reprime la expresión de un gen paterno o materno.

Mediante el proceso de **empalme alternativo**, que elimina diferentes intrones mediante **empalmosomas,** es posible producir diversas proteínas a partir de un único gen. Las proteínas fabricadas de esta manera reciben el nombre de **isoformas de empalme** o **variantes de empalme.** Asimismo, las proteínas se pueden alterar mediante **modificaciones postraduccionales,** como la escisión y la fosforilación.

La **inducción** es el proceso por el cual un grupo de células o tejidos (el **inductor**) hace que otro grupo de células o tejidos (el **inducido**) cambien su destino. La capacidad de responder se llama **competencia** y debe ser conferida por un **factor de competencia.** En muchos fenómenos inductivos se dan **interacciones epiteliomesenquimatosas.**

Las **vías de transducción de señales** están formadas por una molécula señalizadora (el **ligando**) y un **receptor.** El receptor generalmente se extiende por la membrana celular y se activa al unirse a su ligando específico. La activación habitualmente requiere la capacidad de fosforilar otras proteínas, la mayoría de las veces mediante una **cinasa.** Esta activación establece una cascada de actividad enzimática entre las proteínas que acaba activando un factor de transcripción para el inicio de la expresión génica.

La señalización entre células puede ser **parácrina,** en la que participan **factores difusibles,** o **autocrina,** en la que intervienen diversos **factores no difusibles.** Las proteínas responsables de la señalización parácrina reciben el nombre de **factores paracrinos** o **factores de crecimiento y diferenciación (GDF).** Existen cuatro familias principales de GDF: la familia de los **factores de crecimiento de los fibroblastos (FGF),** la familia de las proteínas **WNT,** la familia **Hedgehog** y la familia del **factor de transformación del crecimiento β (TGF-β).** Además de proteínas, los **neurotransmisores** como **serotonina (5HT)** y **noradrenalina** actúan a través de señales parácrinas, sirviendo como ligandos y enlazándose a receptores para generar respuestas celulares específicas. Entre los factores autocrinos se pueden encontrar productos de la matriz extracelular, ligandos unidos a la superficie de las células y comunicaciones directas entre células.

Resolución de problemas

1. ¿En qué consiste la «competencia para responder» que forma parte del proceso de inducción? ¿Qué tejidos participan habitualmente en la inducción? Aporta dos ejemplos.
2. En condiciones normales, los FGF y sus receptores (los FGFR) son responsables del crecimiento del cráneo y el desarrollo de las suturas craneales. ¿Cómo se pueden alterar estas vías de señalización? ¿Estas vías usan una señalización parácrina o autocrina? ¿Sabes de qué manera es posible evitar la pérdida de expresión de un FGF?



Capítulo 2
Gametogénesis: transformación de las células germinales en gametos femeninos y masculinos

CÉLULAS GERMINALES PRIMORDIALES

El desarrollo se inicia con la fecundación, proceso mediante el cual el gameto masculino o **espermatozoide** y el gameto femenino u **ovocito** se fusionan y originan un **cigoto.** Los gametos derivan de las **células germinales primordiales (CGP)** que se forman en el epiblasto durante la segunda semana y posteriormente se trasladan a la pared del saco vitelino (fig. 2-1) , donde se pueden observar en la tercera semana. Durante la cuarta semana, estas células empiezan a migrar desde el saco vitelino hacia las gónadas en desarrollo, donde llegan hacia el final de la quinta semana. El número de divisiones mitóticas aumenta durante la migración y cuando las células ya han alcanzado las gónadas. Para prepararse para la fecundación, las células germinales experimentan el proceso de **gametogénesis,** que incluye una meiosis, para reducir el número de cromosomas, y el de **citodiferenciación** para acabar de madurar.

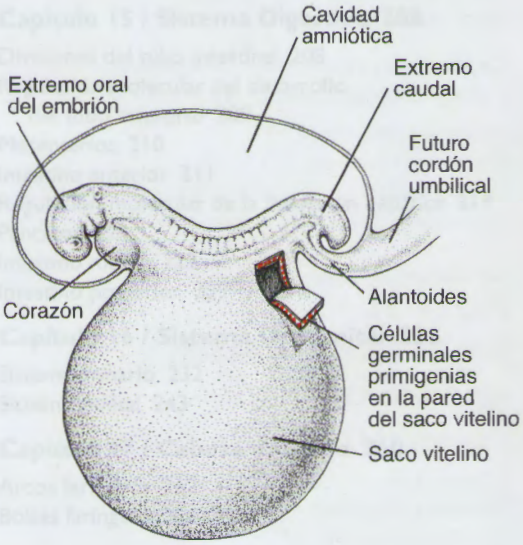

Figura 2-1. Embrión al final de la tercera semana que muestra la posición de las células germinales primordiales en la pared del saco vitelino, cerca del punto de anclaje del futuro cordón umbilical. Desde este lugar, las células migran hacia las gónadas en desarrollo.

Consideraciones clínicas

CGP y teratomas

Los **teratomas** son tumores de origen controvertido que a menudo contienen diversos tejidos, como hueso, pelo, músculo y epitelio intestinal, entre otros. Se cree que estos tumores crecen a partir de células precursoras (o citoblastos) pluripotentes capaces de diferenciarse en cualquiera de las tres capas germinales o sus derivados. Ciertas observaciones sugieren que algunas CGP que se han extraviado durante la migración, apartándose de su camino, podrían ser responsables de varios de estos tumores (fig. 2-2). Otra fuente de este tipo de tumores podrían ser las células epiblásticas que originan las tres capas germinales durante la gastrulación (fig. 5-9, págs. 58 y 59).

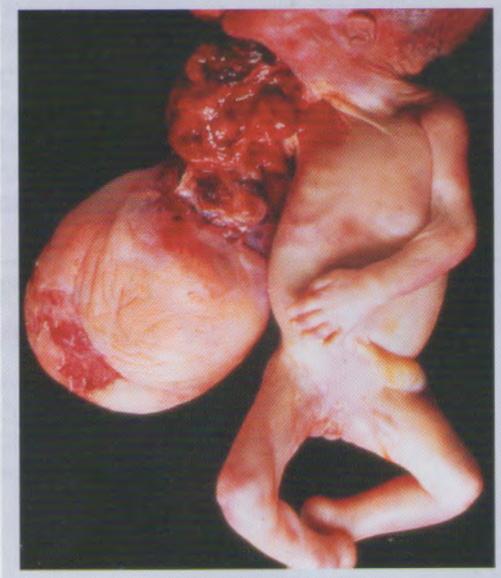

Figura 2-2. Teratoma orofaríngeo. Esos tumores pueden originarse a partir de células germinales primordiales o a partir de células epiblásticas (v. cap. 5), ambas pluripotentes. Entre los tejidos del interior del tumor se encuentran derivados de las tres capas germinales, como intestino, hueso, piel, dientes, etc.

TEORÍA CROMOSÓMICA DE LA HERENCIA

Las características de un nuevo individuo vienen determinadas por genes específicos de los cromosomas que hereda del padre y de la madre. Los seres humanos poseen, aproximadamente, 23 000 genes en 46 cromosomas. Los genes situados en un mismo cromosoma suelen heredarse juntos, por lo que se conocen como **genes ligados.** En las células somáticas, los cromosomas aparecen agrupados en 23 pares **homólogos** que forman el número **diploide** de 46. Existen 22 pares de cromosomas emparejados, llamados **autosomas,** y un par de **cromosomas sexuales.** Si el par sexual es XX, el individuo es genéticamente femenino; si este par es XY, el individuo es genéticamente masculino. Uno de los cromosomas de cada par procede del gameto materno u **ovocito,** el otro del gameto masculino o **espermatozoide.** Así, cada gameto contiene un número **haploide** de 23 cromosomas y la fusión de los gametos durante la **fecundación** restablece el número diploide de 46.

Mitosis

La **mitosis** es el proceso mediante el cual una célula se divide y origina dos células hijas genéticamente idénticas a la célula madre (fig. 2-3). Cada célula hija recibe el complemento entero de 46 cromosomas. Antes de que una célula entre en mitosis, el **ácido desoxirribonucleico (ADN)** de todos sus cromosomas se replica. Durante esta fase de replicación, los cromosomas son extremadamente largos y se diseminan de manera difusa por todo el núcleo, de manera que no pueden reconocerse mediante un microscopio óptico. Cuando se inicia la mitosis, los cromosomas empiezan a enrollarse, contraerse y condensarse; estos acontecimientos marcan el inicio de la **profase.** En este momento, cada cromosoma está formado por dos subunidades paralelas, llamadas **cromátidas,** que están unidas por una región estrecha común a ambas llamada **centrómero.** A lo largo de la profase, los cromosomas continúan condensándose y acortándose, y se vuelven más densos (fig. 2-3 *A*), pero hasta la prometafase no es posible identificar las cromátidas (fig. 2-3 *B*). Durante la metafase, las cromátidas se disponen alineadas en el plano ecuatorial y, entonces, su estructura doble se hace claramente visible (fig. 2-3 *C*). Todas las cromátidas están ancladas por unos **microtúbulos** que se extienden desde el centrómero hasta el centríolo formando el **huso mitótico.** Pronto, el centrómero de cada cromosoma se divide, lo que marca el inicio de la anafase, y a continuación las cromátidas migran hacia polos opuestos del huso. Finalmente, durante la telofase, los cromosomas se desenrollan y se alargan, el envoltorio nuclear se restablece y el citoplasma se divide (fig. 2-3 *D, F*). Los cromosomas pueden estar constituidos por una cormatida hermana al salir de la mitosis en cada célula hija o dos cromatidas después de la duplicación del ADN en la fase S del ciclo celular, de manera que la célula madre tiene cromosomas de dos cromatidas, para dar una a cada hija. Las trisomias trisomias (mosaicismo) en la mitosis se deben a la falla del complejo promotor de la anafase

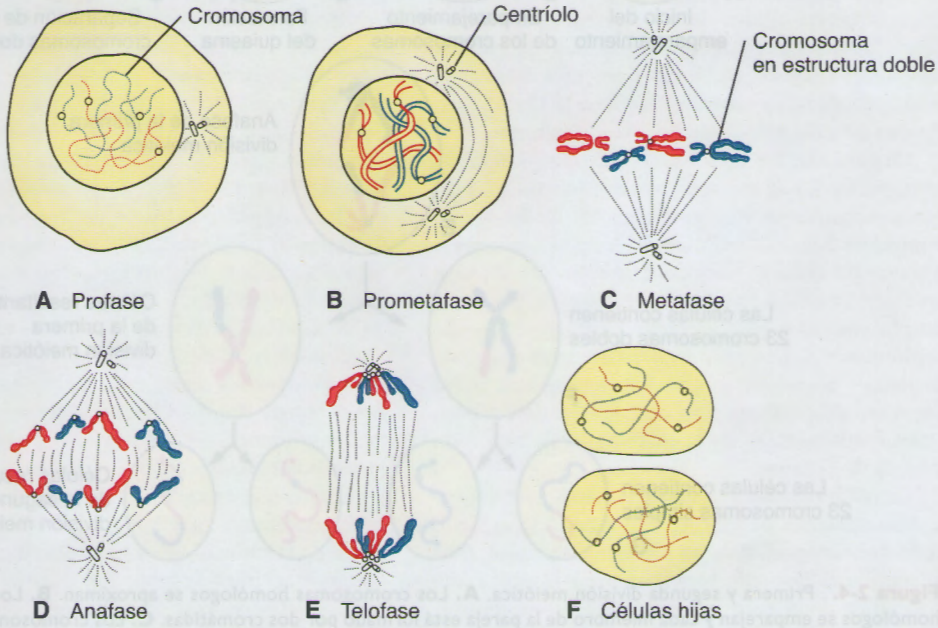

Figura 2-3. Diversas fases de la mitosis. En la profase, los cromosomas se observan como hebras delgadas. Las cromátidas dobles se hacen claramente visibles como unidades individuales durante la metafase. Durante la división, los elementos que forman una pareja de cromosomas no se fusionan en ningún momento. En *azul,* cromosomas paternos; en *rojo,* cromosomas maternos.

(APC) que inicia el proceso para la degradación de las cohesinas, (proteínas que mantienen unidas a las cromatidas hermanas), permitiendo la separación de las cromatidas para cada célula hija. Esta es la causa del mosaicismo somático.

Meiosis

La **meiosis** es la división celular que tiene lugar en las **células germinales** para generar los gametos femeninos y masculinos, es decir, el óvulo y el espermatozoide, respectivamente. La meiosis requiere dos divisiones celulares, la **meiosis I** y la **meiosis II,** para que la cantidad de cromosomas se reduzca al número haploide, que es de 23 (fig. 2-4). Como en la mitosis, al iniciarse la meiosis I, el ADN ya se ha duplicado en la fase S del ciclo celular (los ovocitos primarios y los espermatocitos), de manera que cada uno de los 46 cromosomas se duplica en cromátidas hermanas. Sin embargo, a diferencia de lo que sucede en la mitosis, los **cromosomas homólogos** se alinean en **parejas,** proceso que recibe el nombre de **sinapsis.** El emparejamiento se realiza de manera exacta punto por punto, excepto en el caso de la combinación XY. A continuación, los pares homólogos se separan en dos células hijas, lo que reduce el número de cromosomas, que pasa de diploide a haploide. Poco después, la meiosis II separa las cromátidas hermanas. Así, cada gameto contiene 23 cromosomas.

Entrecruzamiento

El **entrecruzamiento** es uno de los acontecimientos fundamentales de la meiosis I, y consiste en el **intercambio de segmentos de cromátidas** entre los cromosomas homólogos emparejados (fig. 2-4 *C*). Se rompen segmentos de cromátidas que se intercambian cuando los cromosomas homólogos se separan. Durante el proceso de separación, los puntos de intercambio quedan temporalmente unidos y forman una estructura parecida a una X llamada **quiasma** (fig. 2-4*C*). Los aproximadamente 30 a 40 entrecruzamientos (1 o 2 por cromosoma) de cada primera división meiótica son más frecuentes entre los genes que se sitúan apartados uno del otro en el cromosoma.

El resultado de las divisiones meióticas es el siguiente:

- Un aumento de la **variabilidad genética** debida:
  - al entrecruzamiento, que redistribuye el material genético, y

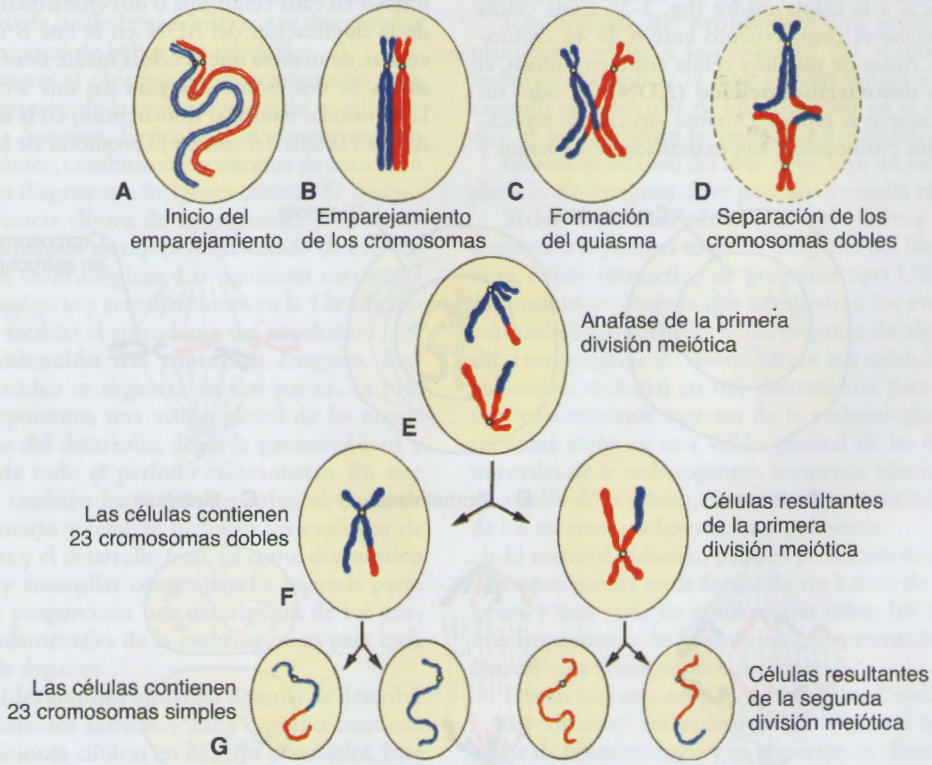

Figura 2-4. Primera y segunda división meiótica. **A.** Los cromosomas homólogos se aproximan. **B.** Los cromosomas homólogos se emparejan y cada miembro de la pareja está formado por dos cromátidas. **C.** Los cromosomas homólogos estrechamente emparejados intercambian fragmentos de cromátide (entrecruzamiento). Obsérvese el quiasma. **D.** Los cromosomas en estructura doble se separan. **E.** Anafase de la primera división meiótica. **F, G.** Durante la segunda división meiótica, los cromosomas en estructura doble se parten por el centrómero. Cuando la división se ha completado, los cromosomas de las cuatro células hijas son diferentes entre ellos.

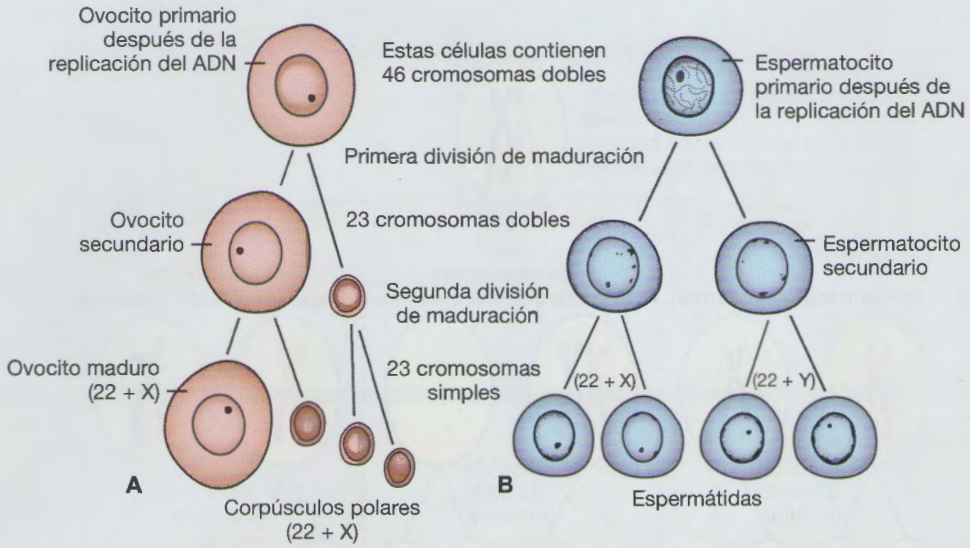

Figura 2-5. Acontecimientos que tienen lugar durante la primera y la segunda división de maduración. **A.** La célula germinal femenina primitiva (ovocito primario) sólo produce un gameto maduro, el ovocito maduro. **B.** La célula germinal masculina primitiva (espermatocito primario) produce cuatro espermátidas, cada una de las cuales se desarrollará en un espermatozoide.

- a la distribución aleatoria de los cromosomas homólogos entre las células hijas.
- Cada célula germinal contiene un número haploide de cromosomas, de manera que en la fecundación se restablece el número diploide de 46.

Corpúsculos polares

Durante la meiosis, un ovocito primario origina cuatro células hijas, cada una con 22 cromosomas más 1 cromosoma X (fig. 2-5 *A*). Sin embargo, sólo una de ellas se desarrollará en un gameto maduro, el ovocito; las otras tres, llamadas **corpúsculos polares,** reciben muy poco citoplasma y degeneran durante las subsiguientes etapas de desarrollo. De manera parecida, un espermatocito primario origina cuatro células hijas, dos con 22 cromosomas más un cromosoma X y dos con 22 cromosomas más un cromosoma Y (fig. 2-5 *B*). No obstante, a diferencia de lo que ocurre en la formación de ovocitos, las cuatro células se desarrollarán en gametos maduros.

Consideraciones clínicas

Anomalías congénitas y abortos espontáneos: factores cromosómicos y genéticos

Las **anomalías cromosómicas,** que pueden ser **numéricas** o **estructurales,** son causas importantes de la aparición de defectos congénitos y abortos espontáneos. Se estima que el 50% de las concepciones acaban en un aborto espontáneo, y el 50% de estos abortos presentan anomalías cromosómicas graves. Por lo tanto, aproximadamente el 25% de los fetos tienen un defecto cromosómico grave. Las anomalías cromosómicas más comunes en los abortos son el síndrome de Turner (45,X), la triploidía y la trisomía del cromosoma 16. Las cromosómicas representan el 10% de anomalías congénitas graves, mientras que las **mutaciones génicas** son responsables de un 8% adicional.

Anomalías numéricas

La célula somática humana normal contiene 46 cromosomas; el gameto normal tiene 23. Las células somáticas normales son **diploides** o ***2n;*** los gametos normales son **haploides** o ***n.*** El término **euploide** designa cualquier múltiplo exacto de ***n*** (p. ej., diploidía o triploidía). La palabra **aneuploide** denomina cualquier número de cromosomas que no es euploide; generalmente se aplica cuando está presente un cromosoma extra **(trisomía)** o cuando se ha perdido uno **(monosomía).** Las anomalías en el número de cromosomas se pueden originar durante las divisiones meióticas o mitóticas. En la **meiosis,** los dos miembros de una pareja de cromosomas homólogos normalmente se separan durante la primera división meiótica, de manera que cada una de sus células hijas recibe un miembro de cada par (fig. 2-6 *A*). Sin

(continúa)

(cont.)

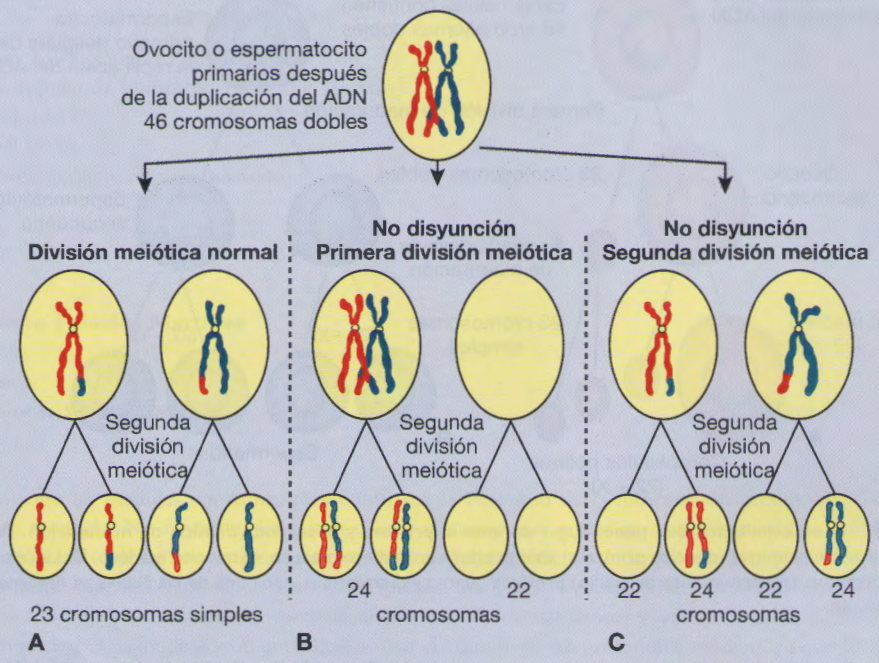

Figura 2-6. **A.** Divisiones de maduración normales. **B.** No disyunción en la primera división meiótica. **C.** No disyunción en la segunda división meiótica.

embargo, a veces, la separación no tiene lugar **(no disyunción)** y los dos miembros de un par se trasladan a la misma célula (fig. 2-6 *B, C*). El resultado de una no disyunción cromosómica es que una célula recibe 24 cromosomas, mientras que la otra recibe 22, en lugar de los 23 que corresponderían normalmente. Cuando, en la fecundación, un gameto con 23 cromosomas se fusiona con un gameto que posee 24 o 22 cromosomas, el resultado es o bien un individuo con 47 cromosomas (trisomía) o bien un individuo con 45 cromosomas (monosomía). La no disyunción, que puede darse durante la primera o la segunda división meiótica de las células germinales, puede afectar a los autosomas o a los cromosomas sexuales. En las mujeres, la incidencia de anomalías cromosómicas, incluida la no disyunción, se incrementa con la edad, especialmente a partir de los 35 años.

Ocasionalmente, la no disyunción tiene lugar en la mitosis **(no disyunción mitótica),** durante las primeras divisiones celulares de una célula embrionaria. Esto produce **mosaicismo,** con unas células que poseen un número anómalo de cromosomas y otras células normales. Los individuos afectados pueden exhibir algunas o varias de las características de un síndrome particular, dependiendo del número de células afectadas y de cómo se distribuyen.

A veces, los cromosomas se rompen y los trozos de uno de ellos se adhieren a otro cromosoma. Estas **translocaciones** pueden ser **equilibradas,** en cuyo caso la rotura y la adhesión tienen lugar entre dos cromosomas sin que se pierda material genético fundamental, por lo que los individuos están sanos, o **desequilibradas,** en este caso se pierde parte de un cromosoma y esto genera un fenotipo alterado. Por ejemplo, las translocaciones desequilibradas entre los brazos largos de los cromosomas 14 y 21 durante la meiosis I o II produce gametos con una copia extra del cromosoma 21, una de la causas del síndrome de Down (fig. 2-7). Las translocaciones son especialmente comunes entre los cromosomas 13, 14, 15, 21 y 22, ya que estos cromosomas se agrupan durante la meiosis.

TRISOMÍA DEL CROMOSOMA 21 (SÍNDROME DE DOWN) El **síndrome de Down** suele deberse a una copia extra del **cromosoma 21 (trisomía del cromosoma 21)** (fig. 2-8). Las características que presentan los niños con síndrome de Down son las siguientes: retraso del crecimiento; varios grados de retraso mental; anomalías craneofaciales, entre ellas ojos rasgados, epicanto (repliegues cutáneos extras en los ángulos mediales de los ojos), cara plana y orejas pequeñas; defectos cardiovasculares, e hipotonía (fig. 2-9). Estos individuos también presentan una incidencia relativamente alta de leucemia, infecciones, disfunciones tiroideas y envejecimiento prematuro. Además, casi todos desarrollan síntomas de la enfermedad de Alzheimer cuando sobrepasan los 35 años.

(continúa)

(cont.)

Figura 2-7. A. Translocación de los brazos largos de los cromosomas 14 y 21 a nivel del centrómero. La pérdida de los brazos cortos no es clínicamente importante y estos individuos son clínicamente sanos, aunque corren el riesgo de generar descendientes con translocaciones desequilibradas. **B.** Cariotipo de una translocación del cromosoma 21 en el cromosoma 14, lo que provoca síndrome de Down. La flexión de los dedos (dedos cabalgados) se deben a la presencia de hipertonía.

En el 95% de los casos, este síndrome está causado por una trisomía del cromosoma 21 debida a una no disyunción meiótica que, en el 75% de los casos, tuvo lugar durante la **formación de los ovocitos.** La incidencia del síndrome de Down es de aproximadamente un caso por cada 2000 concepciones en las mujeres que no sobrepasan los 25 años. Este riesgo aumenta con la edad de la madre hasta llegar a un caso por cada 300 concepciones a la edad de 35 años y a uno por cada 100 a la edad de 40.

Aproximadamente el 4% de los casos de síndrome de Down se deben a una translocación no equilibrada entre el cromosoma 21 y el cromosoma 13, 14, 15 o 21 (fig. 2-7). El 1% se debe a un mosaicismo por una no disyunción mitótica. Estos individuos poseen células con un número normal de cromosomas y células que son aneuploides. Pueden exhibir algunas o varias de las características propias del síndrome de Down.

TRISOMÍA DEL CROMOSOMA 18 Los pacientes con **trisomía del cromosoma 18** presentan las características siguientes: retraso mental, defectos cardíacos congénitos, orejas de implantación baja y flexión de los dedos de las manos (fig. 2-10). Además, con frecuencia, estos pacientes presentan

(continúa)

(cont.)

micrognatia, anomalías renales, sindactilia y malformaciones óseas. La incidencia de esta enfermedad es de aproximadamente un caso por cada 5 000 nacimientos. El 85 % se pierden entre la décima semana de gestación y el término de la misma, mientras que los nacidos vivos suelen morir hacia los 2 meses de edad. Aproximadamente el 5 % logra vivir más de un año.

Figura 2-8. Cariotipo de una trisomía del cromosoma 21, síndrome de Down.

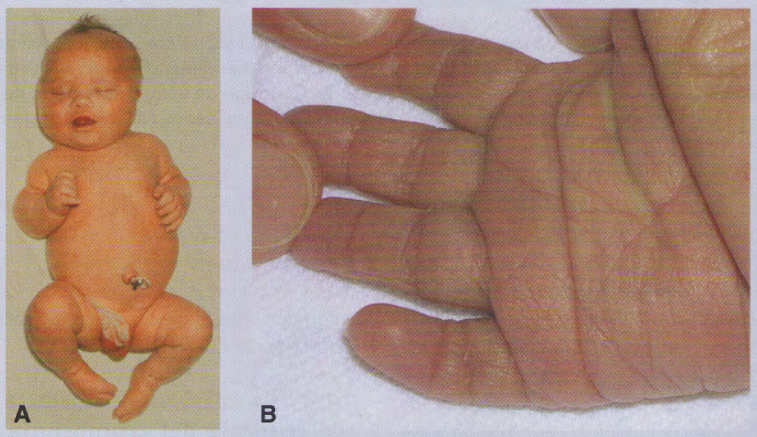

Figura 2-9. **A.** Bebé con síndrome de Down. Nótese la cara ancha y aplanada, las fisuras palpebrales oblicuas y la lengua protuberante. Los niños con síndrome de Down generalmente presentan cierto grado de retraso mental y muchos tienen defectos cardíacos. **B.** Otra característica de estos niños es una mano ancha con una sola línea transversal **A** (pliegue simiesco).

(continúa)

(cont.)

Figura 2-10. Bebé con trisomía del cromosoma 18. Nótense las orejas de implantación baja, la boca pequeña, la mandíbula deficiente (micrognatia), la flexión de las manos y la ausencia y/o hipoplasia del radio y el cúbito.

Figura 2-11. Bebé con trisomía del cromosoma 13. Nótese el labio leporino bilateral, la frente inclinada hacia atrás y la anoftalmía.

TRISOMÍA DEL CROMOSOMA 13 Las principales anomalías de la **trisomía del cromosoma 13** son retraso mental, holoprosencefalia, defectos cardíacos congénitos, sordera, labio leporino y fisura palatina, y defectos oculares, como microftalmía, anoftalmía y coloboma (fig. 2-11). La incidencia de esta anomalía es de aproximadamente un caso por cada 20000 nacidos vivos, y más del 90% de los bebés mueren durante el primer mes de vida. Aproximadamente el 5% logra vivir más de un año.

SÍNDROME DE KLINEFELTER Las características clínicas del **síndrome de Klinefelter,** que sólo se presenta en varones y suele detectarse en la pubertad, son esterilidad, atrofia testicular, hialinización de los túmulos seminíferos y, generalmente, ginecomastia. Las células poseen 47 cromosomas con un complemento cromosómico sexual de tipo XXY y en el 80% de los casos se observa una **masa de cromatina sexual (corpúsculo de Barr)** (fig. 2-12). (**Corpúsculo de Barr:** se forma por condensación de un cromosoma X inactivado; en las mujeres sanas también se observa un corpúsculo de Barr, ya que uno de los cromosomas X está normalmente inactivado.) La incidencia de este síndrome es de aproximadamente un caso por cada 500 varones. La no disyunción de los cromosomas XX homólogos es la causa más habitual de este síndrome. En ocasiones, los pacientes con síndrome de Klinefelter poseen 48 cromosomas: 44 autosomas y 4 cromosomas sexuales (48. XXXY). Aunque el retraso mental no suele caracterizar este síndrome, cuantos más cromosomas X hay, más probable es que se dé algún grado de deterioro mental.

SÍNDROME DE TURNER El **síndrome de Turner,** con un cariotipo 45,X, es la única monosomía compatible con la vida. Incluso así, el 98% de los fetos con este síndrome se abortan de manera espontánea. Por su aspecto, los pocos que sobreviven son, sin ninguna duda, mujeres en apariencia (fig. 2-12) y se caracterizan por la ausencia de ovarios **(disgenesia gonadal)** y son de baja estatura. Otras anomalías habitualmente asociadas a este síndrome son las siguientes: cuello corto, linfedema de las extremidades, malformaciones óseas y pecho ancho con los pezones muy separados. Aproximadamente el 55% de las mujeres afectadas son monosómicas para el cromosoma X y no presentan corpúsculos de Barr debido a una no disyunción. En el 80% de estas mujeres, la causa del síndrome es la no disyunción en el **gameto**

(continúa)

(cont.)

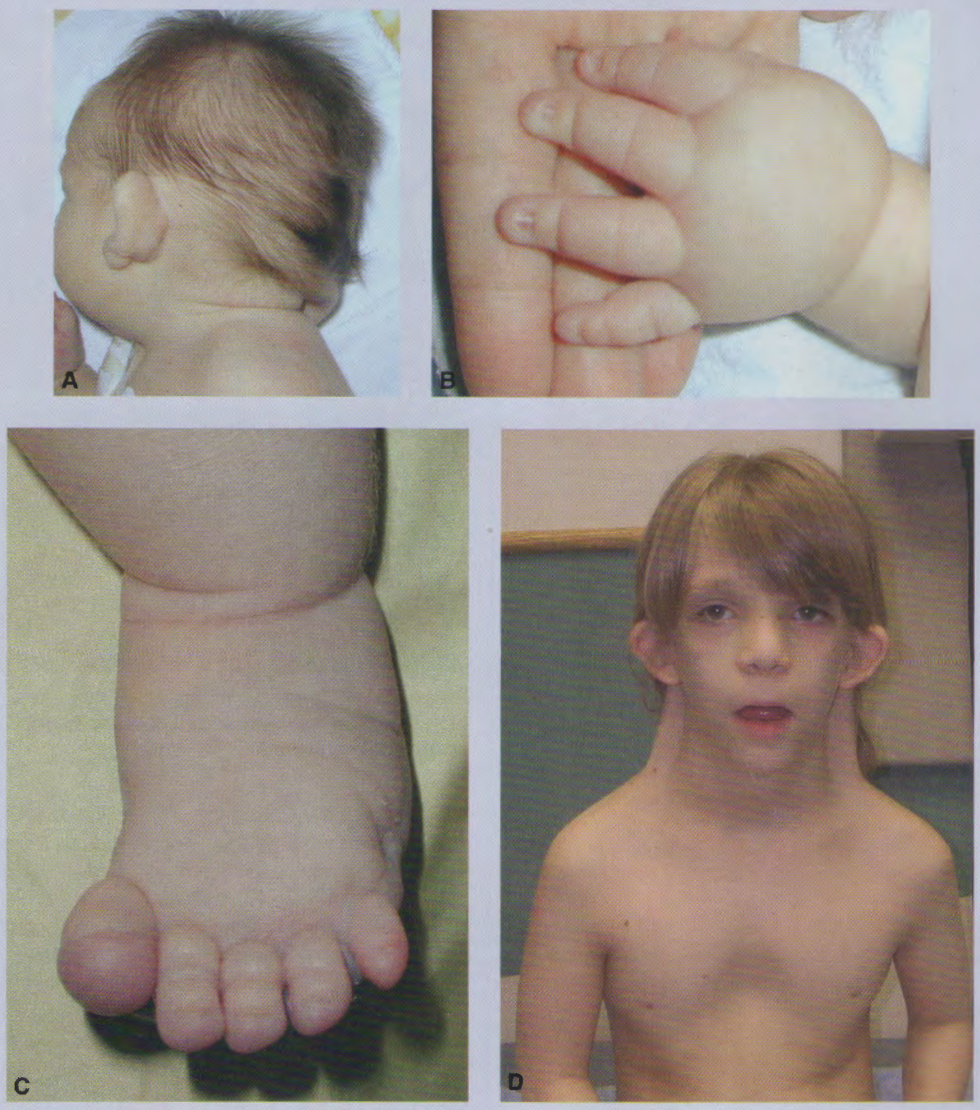

Figura 2-12. Paciente con síndrome de Turner. **A.** Al nacimiento. Observe la piel laxa en la cara posterior del cuello secundaria a los restos de un higroma cístico (quiste lleno de líquido), cuello corto, pabellones auriculares malformados y edema de la mano **B** y pie, **C** secundarios al linfedema. **D.** A los 6 años de edad sobresale el cuello alado y los pezones se encuentran muy separados (telotelia) sobre un tórax amplio.

masculino. En el resto de ellas, las causas son anomalías estructurales del cromosoma X o una no disyunción mitótica que provoca mosaicismo.

SÍNDROME DE LA TRIPLE X. Muchas pacientes con **síndrome de la triple X (47 XXX)** permanecen sin diagnóstico puesto que sus características físicas son sutiles. Sin embargo, estas niñas a menudo padecen trastornos del lenguaje y baja autoestima. Sus células poseen dos cromatinas sexuales.

Anomalías estructurales

Las **anomalías cromosómicas estructurales,** que afectan a uno o más cromosomas, suelen deberse a una rotura de los mismos. La rotura puede producirse por factores ambientales, como virus, radiaciones y fármacos, pero la evidencia está inconclusa. El resultado de la rotura depende de lo que suceda con las piezas rotas En algunos casos, el trozo roto de un cromosoma se pierde y el niño con la **deleción** parcial de dicho cromosoma es anormal.

(continúa)

(cont.)

Un síndrome bien conocido causado por la deleción parcial del brazo corto del cromosoma 5 es el **síndrome del maullido de gato.** Los recién nacidos afectados presentan un llanto parecido al maullido de un gato, además de microcefalia (cabeza pequeña), retraso mental y enfermedades cardíacas congénitas. Se sabe que otros síndromes relativamente raros se deben a una pérdida cromosómica parcial.

Las **microdeleciones,** que afectan sólo a algunos **genes contiguos,** pueden provocar el **síndrome de microdeleción** o el **síndrome de genes contiguos.** Los lugares donde han tenido lugar estas deleciones, que reciben el nombre de **complejos de genes contiguos,** se pueden identificar mediante **bandeo cromosómico de alta resolución.** Un ejemplo de microdeleción es la que afecta al brazo largo del cromosoma 15 (15q11-15q13 [Nota: según la posición del centrómero, los cromosomas poseen un brazo largo, que se designa con la letra «q», y un brazo corto, que se designa con la letra «p»]). Los niños que heredan esta microdeleción en el cromosoma materno sufren el **síndrome de Angelman** y presentan retraso mental, no pueden hablar, su desarrollo psicomotor es pobre y son propensos a la risa prolongada e inapropiada (fig. 2-13). Si los afectados heredan el defecto en el cromosoma paterno, desarrollan el **síndrome de Prader-Willi,** que se caracteriza por hipotonía, obesidad, retraso mental, hipogonadismo y criptorquidia (fig. 2-14). Las características que se expresan de manera distinta dependiendo de si el material genético se hereda de la madre o del padre constituyen ejemplos de **sellado genómico.** Existen otros síndromes de genes contiguos que se pueden heredar de cualquiera de los dos progenitores como, por ejemplo, el **síndrome de Miller-Dieker** (lisencefalia, retraso en el desarrollo, convulsiones y anomalías cardíacas y faciales debidas a una deleción en 17p13) y la mayoría de casos de **síndrome velocardiofacial (o de Shprintzen)** (defectos palatinos, malformaciones cardíacas conotruncales, retraso en el lenguaje, problemas de aprendizaje y una enfermedad parecida a la esquizofrenia debido a una deleción en 22q11).

Los **lugares frágiles** son regiones de los cromosomas propensos a separarse o romperse bajo

Figura 2-13. Paciente con síndrome de Angelman secundario a una microsupresión en el cromosoma 15 materno. Cuando el defecto se ubica en el cromosoma paterno el resultado es un síndrome de Prader-Willi (fig. 2-14)

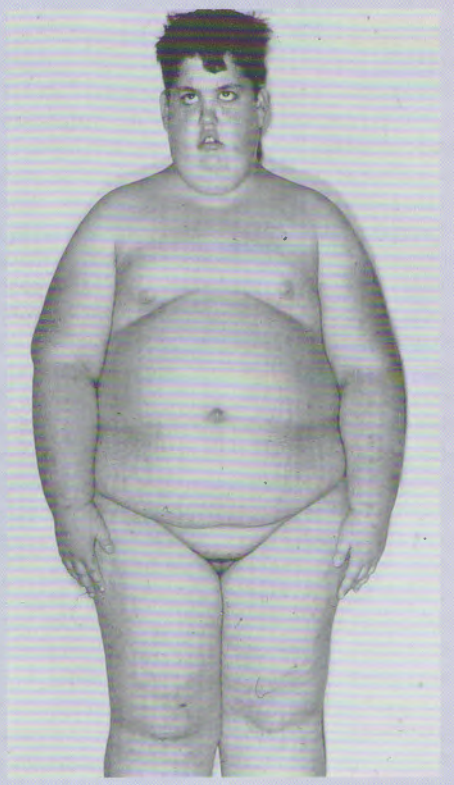

Figura 2-14. Paciente con síndrome de Prader-Willi secundario a una supresión en el cromosoma 15 paterno. Cuando el defecto se ubica en el cromosoma materno el resultado es un síndrome de Angelman (fig. 2-13).

(continúa)

(cont.)

determinadas manipulaciones celulares. Éstos se pueden detectar, por ejemplo, cultivando linfocitos del paciente en un medio deficiente en folato. Aunque se han definido numeroso lugares frágiles que están formados por **repeticiones CGG,** sólo los que se encuentran en el gen ***FMR1*** del brazo largo del cromosoma X (Xq27) se han podido relacionar con un fenotipo alterado que recibe el nombre de **síndrome del cromosoma X frágil.** En la región promotora del gen de los individuos afectados puede haber más de 200 repeticiones, mientras que en individuos sanos se encuentran de 6 a 54. El síndrome del cromosoma X frágil se caracteriza por retraso mental, orejas grandes, mandíbula prominente e iris de color azul pálido. Este síndrome se da en uno de cada 5 000 individuos y afecta más a menudo a los varones que a las mujeres, lo que explicaría el predominio de varones entre los retrasados mentales. Después del síndrome de Down, el síndrome del cromosoma X frágil es la segunda causa más frecuente de retraso mental debido a anomalías cromosómicas.

Mutaciones génicas

Muchas de las malformaciones congénitas de los seres humanos se heredan y algunas muestran un patrón de herencia claramente mendeliano. Diversas anomalías congénitas se pueden atribuir directamente a un cambio en la estructura o la función de un solo gen, de ahí que se hable de **mutaciones monogénicas.** Se estima que este tipo de defecto representa aproximadamente el 8% de las malformaciones en los seres humanos.

Excepto en los cromosomas X e Y del varón, los genes se encuentran en parejas o **alelos,** de manera que existen dos dosis de cada determinante genético: una procedente de la madre y la otra procedente del padre. Si un gen mutado produce una anomalía al encontrarse en una sola dosis, es decir, a pesar de la presencia de un alelo normal, la **mutación** es **dominante.** Si para producir la anomalía los dos alelos deben ser anormales (dosis doble) o si la mutación está ligada al cromosoma X (tiene lugar en el cromosoma X) del varón, la **mutación** es **recesiva.** La gradación en los efectos de los genes mutados puede deberse a **factores modificantes.**

La aplicación de técnicas de biología molecular ha ampliado nuestros conocimientos sobre los genes responsables del desarrollo normal. Por su parte, el análisis genético de los síndromes humanos ha demostrado que las mutaciones de varios de estos genes son responsables de determinadas anomalías y enfermedades infantiles. Así, la relación entre los genes que desempeñan un papel clave en el desarrollo y la función de los mismos en los síndromes clínicos es cada vez más clara.

Además de causar malformaciones congénitas, las mutaciones pueden provocar **errores innatos del metabolismo** (metabolopatías congénitas). Estas enfermedades, las más conocidas de las cuales son la **fenilcetonuria,** la **homocistinuria** y la **galactosemia,** con frecuencia causan o van unidas a distintos grados de retraso mental.

Técnicas de diagnóstico para la identificación de anomalías genéticas

El **análisis citogenético** se usa para analizar el número y la integridad de los cromosomas. Esta técnica requiere células en división, por lo que hay que fabricar cultivos celulares y detenerlos en la metafase mediante tratamientos químicos. Los cromosomas se tiñen con la **tinción Giemsa** para visualizar los patrones de bandas oscuras y claras (bandas G; fig. 2-7), específicos de cada cromosoma. Cada banda representa entre 5×10^6 y 10×10^6 pares de bases de ADN, que pueden incluir desde unos cuantos genes a diversos centenares. Recientemente, se han desarrollado **técnicas de bandeo metafásico de alta resolución** que permiten visualizar un mayor número de bandas que se corresponden con fragmentos de ADN incluso más pequeños, lo que facilita el diagnóstico de deleciones de pequeño tamaño.

Las nuevas técnicas moleculares, como la **hibridación *in situ* con fluorescencia (FISH),** usan sondas de ADN específicas para identificar ploidías de algunos cromosomas seleccionados. Las sondas fluorescentes se hibridan con cromosomas o *loci* genéticos utilizando células depositadas sobre un portaobjetos y el resultado se observa mediante un microscopio de fluorescencia (fig. 2-15).

Las **micromatrices** antigénicas utilizan puntos de secuencias específicas del ADN (sondas) adheridas a una superficie sólida, casi siempre de vidrio o silicón (micromatrices Affimetrix). Son sondas cortas de un gen o algún otro elemento de ADN y se utilizan para hidridizar una muestra de cADN o cARN (muestra de interés). La hibridización de las secuencias de la sonda de interés se detecta y mide por medio de fluorescencia o alguna otra técnica. Los resultados detectan polimorfismos de un solo nucléotido, mutaciones y cambios en el grado de expresión. Actualmente existen compañías que ofrecen estas técnicas para cualquier persona que desea obtener una prueba o secuencia de su genoma.

(continúa)

(cont.)

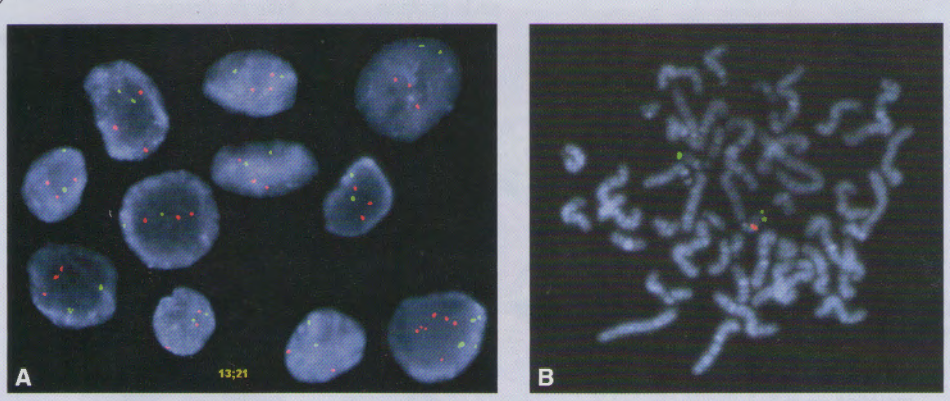

Figura 2-15. **A.** Hibridación *in situ* con fluorescencia en la que se ha empleado una sonda para el cromosoma 21 *(puntos rojos)*. Nótese que hay tres puntos rojos en cada célula, lo que indica una trisomía del cromosoma 21 (síndrome de Down). Los *puntos verdes* representan una sonda de control para el cromosoma 13. En el ángulo inferior derecho hay dos células superpuestas, lo que da la impresión de que existen múltiples sondas. **B.** Análisis de FISH de 22ql 1. Síndrome de supresión. Las señales verdes identifican al cromosoma 22; las señales rojas representan a la sonda N25 de FISH, que se encuentra en la región ql 1. Existe únicamente uno de los pares del cromosoma 22, lo que indica que el otro tiene supresión de 22q 11.

CAMBIOS MORFOLÓGICOS DURANTE LA MADURACIÓN DE LOS GAMETOS

Ovogénesis

La ovogénesis es el proceso mediante el cual los ovogonios se diferencian en ovocitos maduros.

La maduración de los ovocitos inicia antes del nacimiento

Una vez que las **células germinales primordiales (CGP)** han alcanzado la gónada de una mujer (desde el punto de vista genético), se diferencian en **ovogonios** (fig. 2-16 *A*, *B*). Estas células experimentan diversas divisiones mitóticas y, hacia el final del tercer mes, se disponen en grupos rodeados por una capa de células epiteliales planas (figs. 2-17 y 2-18). Mientras que es probable que todos los ovogonios de un grupo procedan de una misma célula, las células epiteliales planas, conocidas como **células foliculares,** se originan a partir del epitelio celómico que recubre el ovario.

La mayoría de ovogonios continúan dividiéndose por mitosis, pero algunos de ellos detienen sus divisiones celulares en el diploteno profase de la meiosis I y forman **ovocitos primarios** (figs. 2-16 *C* y 2-17 *A*). Durante los meses siguientes, el número de ovogonios aumenta rápidamente y hacia el quinto mes del desarrollo prenatal el número total de células germinales en el ovario alcanza su cifra máxima, estimada en 7 millones. En este momento, las células empiezan a morir (atresia) y muchos ovogonios y ovocitos primarios degeneran y se vuelven **atrésicos.** Hacia el séptimo mes, la mayoría de ovogonios han degenerado, excepto unos cuantos que se encuentran cerca de la superficie. Todos los ovocitos primarios supervivientes han entrado en la profase de la meiosis I y la mayoría están rodeados por una

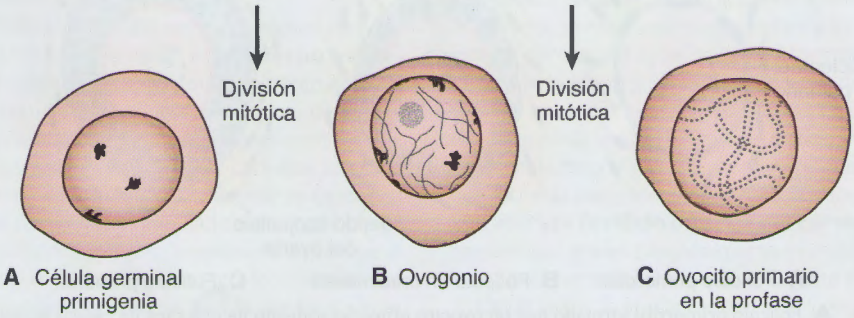

Figura 2-16. Las células germinales primordiales empiezan a diferenciarse en ovogonios poco después de llegar al ovario. Hacia el tercer mes del desarrollo, algunos ovogonios dan lugar a ovocitos primarios que entran en la profase de la primera división meiótica. Esta profase puede durar 40 años o más y sólo termina cuando la célula inicia la maduración final. Durante este período contiene 46 cromosomas dobles.

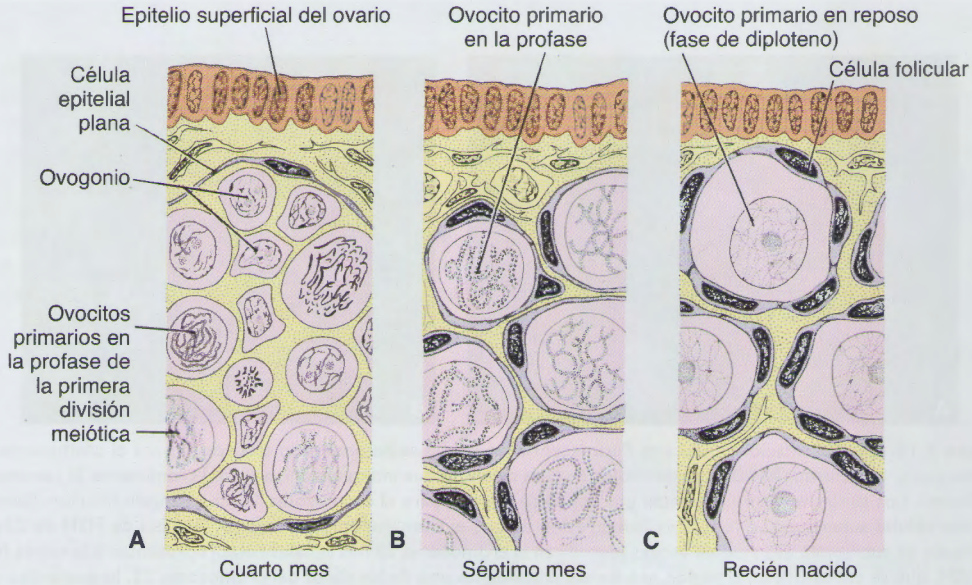

Figura 2-17. Secciones del ovario en distintas fases del desarrollo. **A.** Los ovogonios se agrupan en la parte cortical del ovario. Algunos están en mitosis; otros se han diferenciado en ovocitos primarios y han entrado en la profase de la primera división meiótica. **B.** Casi todos los ovogonios se transforman en ovocitos primarios durante la profase de la primera división meiótica. **C.** Ya no hay ovogonios. Cada ovocito primario está rodeado por una sola capa de células foliculares, lo que forma el folículo primordial. Los ovocitos han entrado en la fase de diploteno de la profase, en el que permanecerán hasta justo antes de la ovulación. Sólo entonces entrarán en la metafase de la primera división meiótica.

capa individual de células foliculares epiteliales planas (fig. 2-17 *B*). El conjunto formado por un ovocito primario y las células epiteliales planas que le rodean se conoce como **folículo primordial** (fig. 2-18 *A*).

La maduración de los ovocitos continúa en la pubertad

Cuando se acerca el momento del nacimiento, todos los ovocitos han iniciado la profase de la meiosis I, pero en lugar de continuar en la metafase, entran en **fase de diploteno,** una etapa de reposo durante la profase que se caracteriza por una red laxa de cromatina (fig. 2-17 *C*). *Al nacimiento todos los Ovocitos se encuentran detenidos en dictioteno y no completarán su primera división meiótica hasta después de la pubertad.* Esta fase de reposo es inducido por el **inhibidor de la maduración del ovocito (IMO),** un pequeño péptido que segregan las células foliculares. Se estima que en el momento del nacimiento el número total de ovocitos varía entre 600 000 y 800 000. Durante la infancia, la mayoría de ovocitos se vuelven atrésicos; al inicio de la pubertad sólo quedan unos 40 000, de

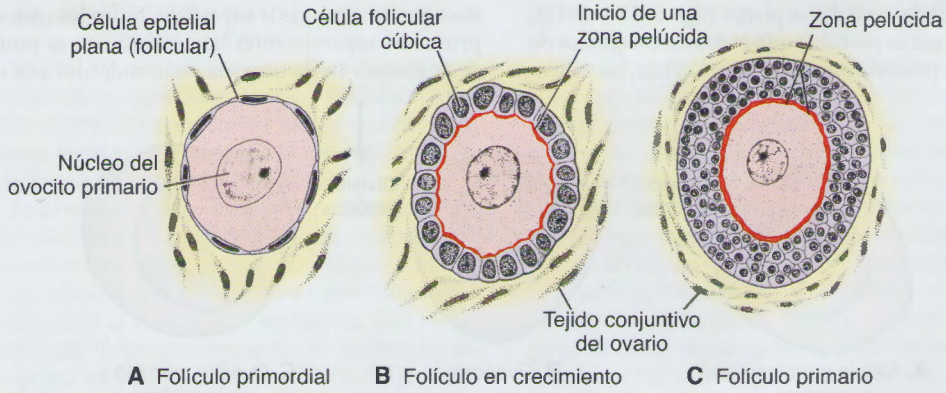

Figura 2-18. **A.** Folículo primordial formado por un ovocito primario rodeado de una capa de células epiteliales planas. **B.** Folículo primario, en una fase inicial o prenatal, de la reserva de folículos primordiales. A medida que el folículo crece, las células foliculares van adoptando forma cúbica y empiezan a segregar la zona pelúcida, que se hace visible en forma de manchas irregulares sobre la superficie del ovocito. **C.** Folículo primario maduro (prenatal) cuyas células foliculares han formado una capa estratificada de células granulosas alrededor del ovocito y ya posee una zona pelúcida bien definida.

los cuales se ovularán entre 400 y 500, uno cada mes hasta que la mujer llegue a la menopausia. Algunos ovocitos que alcanzan la madurez en las etapas tardías de la vida antes de ser ovulados permanecen inactivos en la fase de diploteno de la primera división meiótica durante 40 años o más. No se sabe si la fase de diploteno es la fase más adecuada para proteger al ovocito de los daños ambientales. El hecho de que el riesgo del nacimiento de niños con anomalías cromosómicas aumente con la edad de la madre indica que los ovocitos primarios se hacen más vulnerables con la edad.

En la pubertad se establece una reserva de folículos en crecimiento que se mantiene gracias al conjunto de folículos primordiales. Cada mes empiezan maduran entre 15 y 20 folículos de este conjunto. Algunos mueren, mientras que otros acumulan líquido en un espacio llamado **antro**, con lo que pasan a la fase **antral** o **vesicular** (fig. 2-19 *A*). Cada vez se acumula más líquido hasta que, inmediatamente antes de la ovulación, los folículos se encuentran edematosos y se denominan **folículos vesiculares maduros** o **folículos de Graff** (fig. 2-19 *B*). La fase antral es la más larga y la fase del folículo vesicular maduro abarca unas 37 horas antes de la ovulación.

Mientras el ovocito primario empieza a crecer, las células foliculares que le rodean pasan de planas a cúbicas y proliferan para generar un epitelio estratificado de **células granulosas.** Esta unidad se conoce como **folículo primario** (fig. 2-18 *B, C*). Las células granulosas descansan sobre una membrana basal que las separa del tejido conjuntivo circundante del ovario (células del estroma) que forma la **teca folicular.** Las células granulosas y el ovocito también segregan una capa de glucoproteínas en la superficie del ovocito que forma la **zona pelúcida** (fig. 2-18 *C*). Mientras los folículos continúan creciendo, las células de la teca folicular se estructuran en una capa interna de células secretoras **(teca interna)** y una cápsula fibrosa externa **(teca externa).** Además, pequeñas prolongaciones digitiformes de las células foliculares se extienden a través de la zona pelúcida y se intercalan entre las microvellosidades de la membrana plasmática del ovocito. Estas prolongaciones son importantes para el transporte de materiales desde las células foliculares hasta el ovocito.

A medida que el desarrollo continúa, aparecen espacios llenos de líquido entre las células granulosas. La coalescencia de estos espacios forma el **antro** y, entonces, el folículo recibe el nombre de **folículo secundario (vesicular).** Al principio, el antro tiene forma de arco pero con el tiempo se agranda (fig. 2-19). Las células granulosas que rodean al ovocito se mantienen intactas y forman el **cúmulo ovóforo.** La membrana basal se localiza entre las células de la granulosa y la teca interna, ésta impide el paso de los vasos sanguíneos hacia el folículo, es una barrera. El **folículo secundario** maduro puede alcanzar o superar los 25 mm de diámetro. Está rodeado por la teca interna, que está formada por células que exhiben características de secreción esteroidea, con abundantes vasos sanguíneos, y por la teca externa, que se fusiona gradualmente con el tejido conjuntivo del ovario (fig. 2-19).

En cada ciclo ovárico, empiezan a desarrollarse unos cuantos folículos, pero generalmente sólo uno alcanza la madurez. Los otros degeneran y se vuelven atrésicos Cuando el folículo secundario ha

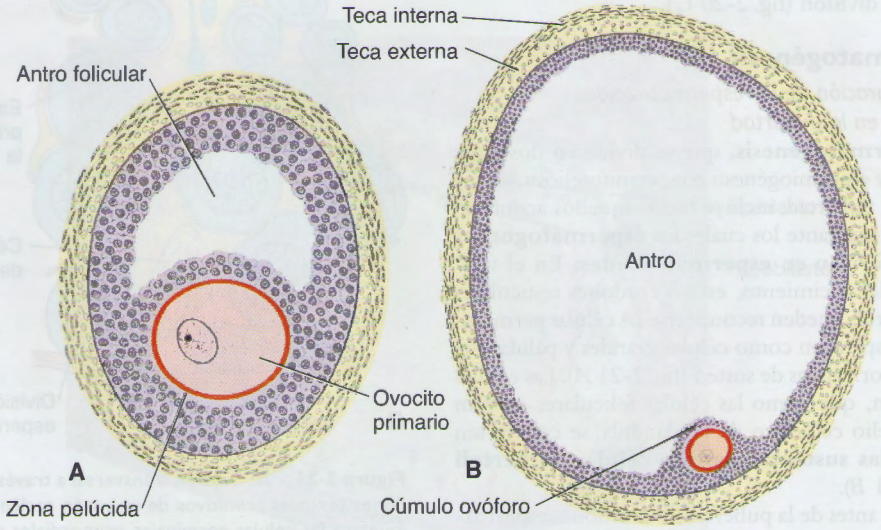

Figura 2-19. A. Folículo en fase secundaria (antral). El ovocito, rodeado por la zona pelúcida, se encuentra en posición no central; el antro se ha desarrollado a partir del líquido acumulado en los espacios intercelulares. Nótese la disposición de las células de la teca interna y la teca externa. **B.** Folículo secundario (de De Graaf) maduro. El antro se ha agrandado considerablemente, está lleno de líquido folicular y le rodea una capa estratificada de células granulosas. El ovocito se encuentra inmerso en un montículo de células granulosas, el cúmulo ovóforo.

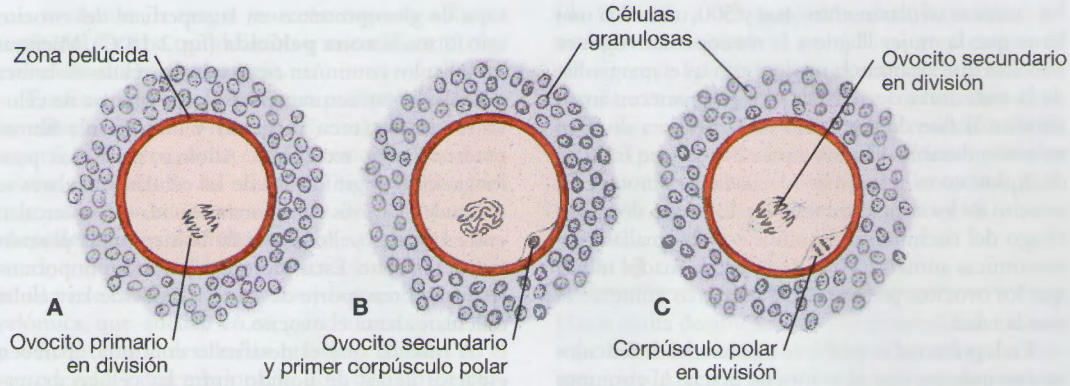

Figura 2-20. Maduración del ovocito. **A.** Ovocito primario que muestra el huso de la primera división meiótica. **B.** Ovocito secundario y primer corpúsculo polar. La membrana nuclear está ausente. **C.** Ovocito secundario que muestra el huso de la segunda división meiótica. El primer corpúsculo polar también está dividiéndose.

madurado, una descarga de **hormona luteinizante (LH)** induce la fase de crecimiento preovulatoria. Se completa la meiosis I, lo que lleva a la formación de dos células hijas de tamaño desigual, cada una con 23 cromosomas dobles (fig. 2-20 *A, B*). Una de estas células, el **ovocito secundario,** recibe la mayor parte del citoplasma; la otra, el **primer corpúsculo polar,** prácticamente no recibe citoplasma. El primer corpúsculo polar se dispone entre la zona pelúcida y la membrana celular del ovocito secundario en el espacio perivitelino (fig. 2-20 *B*). A continuación, la célula entra en la meiosis II, pero se detiene en la metafase aproximadamente 3 h antes de la ovulación. La meiosis II sólo se completa si el ovocito es fecundado; en caso contrario, la célula degenera aproximadamente 24 h después de la ovulación. El primer corpúsculo polar puede experimentar una segunda división (fig. 2-20 *C*).

Espermatogénesis

La maduración de los espermatozoides se inicia en la pubertad

La **espermatogénesis,** que se divide en dos fases: meiosis y espermiogénesis o espermitoteliosis, se inicia en la pubertad, incluye todos aquellos acontecimientos mediante los cuales los **espermatogonios** se transforman en **espermatozoides.** En el momento del nacimiento, en los cordones testiculares de un varón pueden reconocerse las células germinales, que aparecen como células grandes y pálidas rodeadas por células de sostén (fig. 2-21 *A*). Las células de sostén, que como las células foliculares derivan del epitelio celómico de la glándula, se convierten en **células sustentaculares** o **células de Sertoli** (fig. 2-21 *B*).

Poco antes de la pubertad, los cordones espermáticos adquieren una luz y se transforman en **túmulos seminíferos.** Aproximadamente al mismo tiempo, las CGP originan células precursoras de espermatogonios. A intervalos regulares, ya entrada la pubertad, emergen células de esta población de células madre

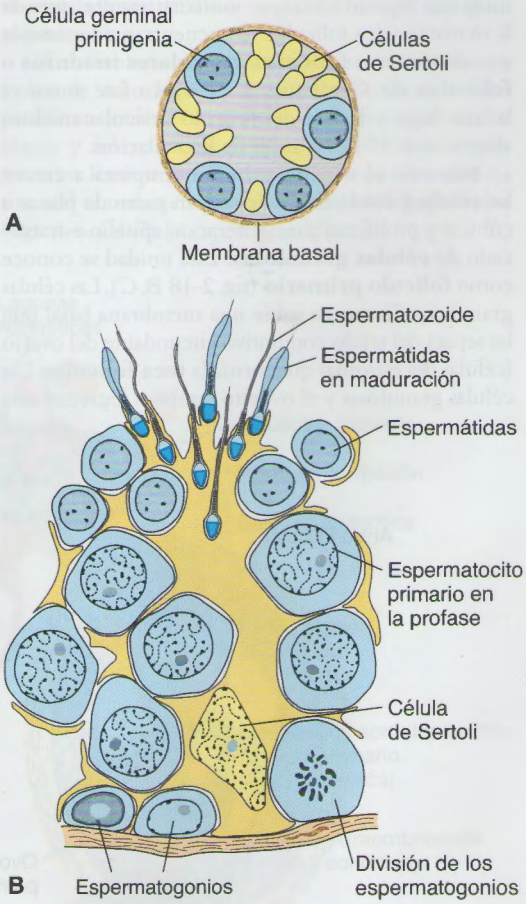

Figura 2-21. **A.** Sección transversal a través de los cordones sexuales primitivos de un varón recién nacido que muestra las células germinales primordiales y las células de sostén. **B.** Sección transversal de un túbulo seminífero en la pubertad. Nótense que la espermatogénesis se encuentra en distintas fases y las células espermáticas en desarrollo se disponen entre las prolongaciones citoplasmáticas de la célula de Sertoli.

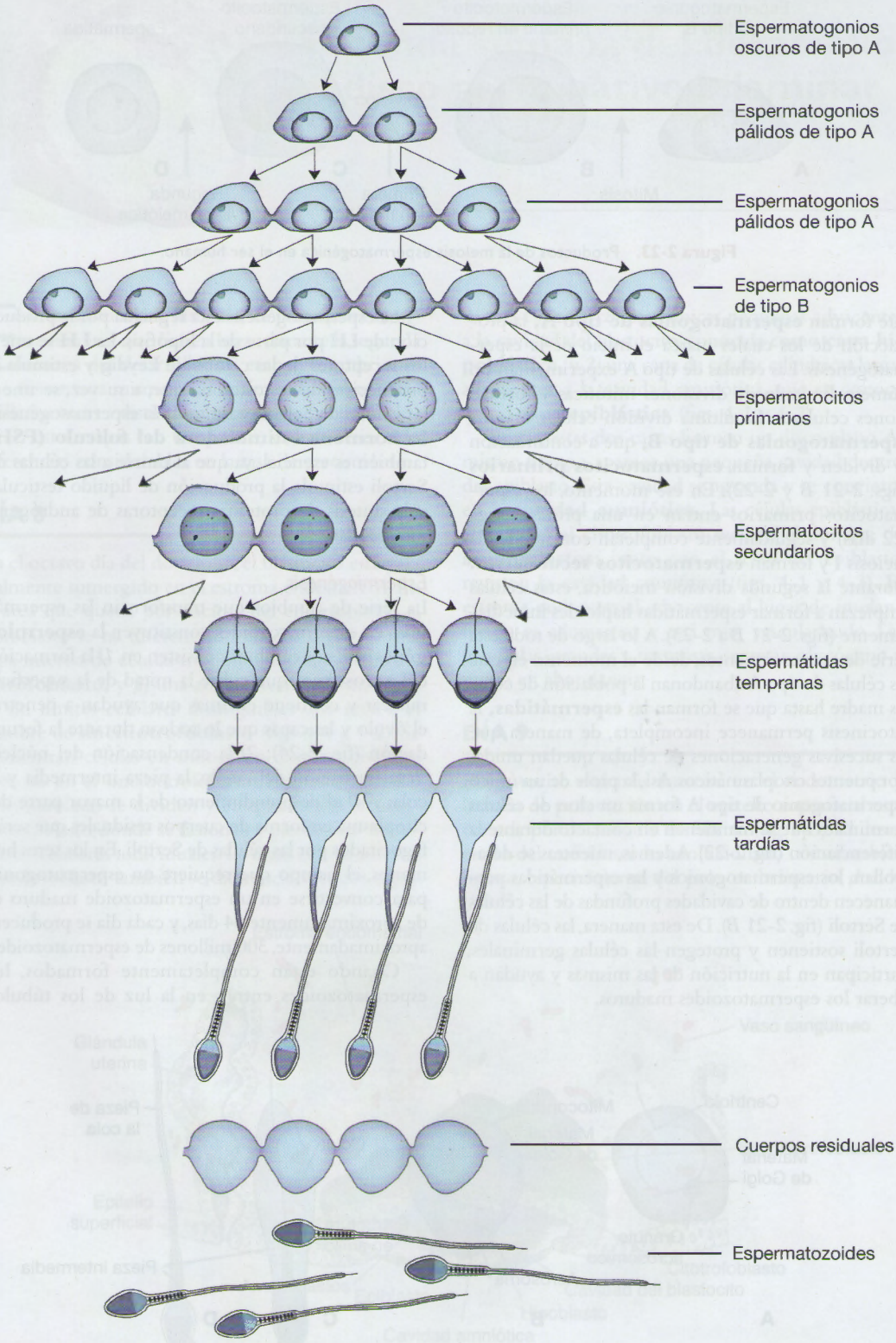

Figura 2-22. Los espermatogonios de tipo A, que derivan de la población de células precursoras de espermatogonios, son las primeras células del proceso de espermatogénesis. Se establecen clones de células que en las sucesivas divisiones quedan unidas por puentes citoplasmáticos, hasta que cada espermatozoide se separa de los cuerpos residuales. De hecho, el número de células independientes interconectadas es considerablemente mayor de lo que se representa en esta figura.

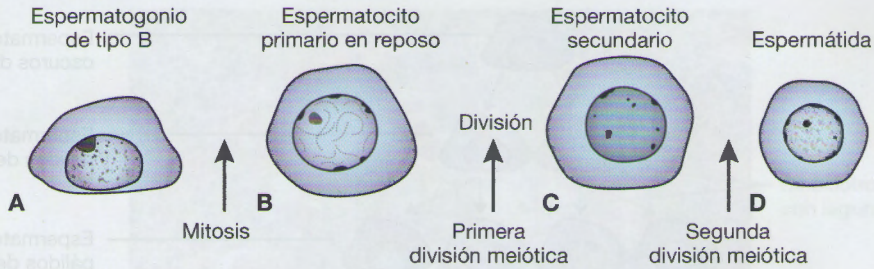

Figura 2-23. Productos de la meiosis espermatogénica en el ser humano.

que forman **espermatogonias de tipo A,** la producción de los cuales marca el inicio de la espermatogénesis. Las células de tipo A experimentan un número limitado de divisiones mitóticas y forman clones celulares. La última división celular origina **espermatogonias de tipo B,** que a continuación se dividen y forman **espermatocitos primarios** (figs. 2-21 *B* y 2-22). En ese momento, los espermatocitos primarios entran en una profase larga (22 días) y seguidamente completan con rapidez la meiosis I y forman **espermatocitos secundarios.** Durante la segunda división meiótica, estas células empiezan a formar espermátidas haploides inmediatamente (figs. 2-21 *B* a 2-23). A lo largo de toda esta serie de acontecimientos, desde el momento en que las células de tipo A abandonan la población de células madre hasta que se forman las **espermátidas,** la citocinesis permanece incompleta, de manera que las sucesivas generaciones de células quedan unidas por puentes citoplasmáticos. Así, la prole de un único espermatogonio de tipo A forma un clon de células germinales que se mantienen en contacto durante la diferenciación (fig. 2-22). Además, mientras se desarrollan, los espermatogonios y las espermátidas permanecen dentro de cavidades profundas de las células de Sertoli (fig. 2-21 *B*). De esta manera, las células de Sertoli sostienen y protegen las células germinales, participan en la nutrición de las mismas y ayudan a liberar los espermatozoides maduros.

La espermatogénesis está regulada por la producción de LH por parte de la hipófisis. La **LH** se une a los receptores de las células de Leydig y estimula la producción de testosterona que, a su vez, se une a las células de Sertoli y estimula la espermatogénesis. La **hormona estimuladora del folículo (FSH)** también es esencial, ya que al unirse a las células de Sertoli estimula la producción de líquido testicular y la síntesis de proteínas receptoras de andrógeno intracelular.

Espermiogénesis

La serie de cambios que transforman las espermátidas en espermatozoides constituyen la **espermiogénesis.** Estos cambios consisten en *1)* la formación del **acrosoma,** que cubre la mitad de la superficie nuclear y contiene enzimas que ayudan a penetrar el óvulo y las capas que lo rodean durante la fecundación (fig. 2-24); *2)* la condensación del núcleo; *3)* la formación del cuello, la pieza intermedia y la cola; y *4)* el desprendimiento de la mayor parte del citoplasma en forma de cuerpos residuales que serán fagocitados por las células de Sertoli. En los seres humanos, el tiempo que requiere un espermatogonio para convertirse en un espermatozoide maduro es de aproximadamente 64 días, y cada día se producen, aproximadamente, 300 millones de espermatozoides.

Cuando están completamente formados, los espermatozoides entran en la luz de los túbulos

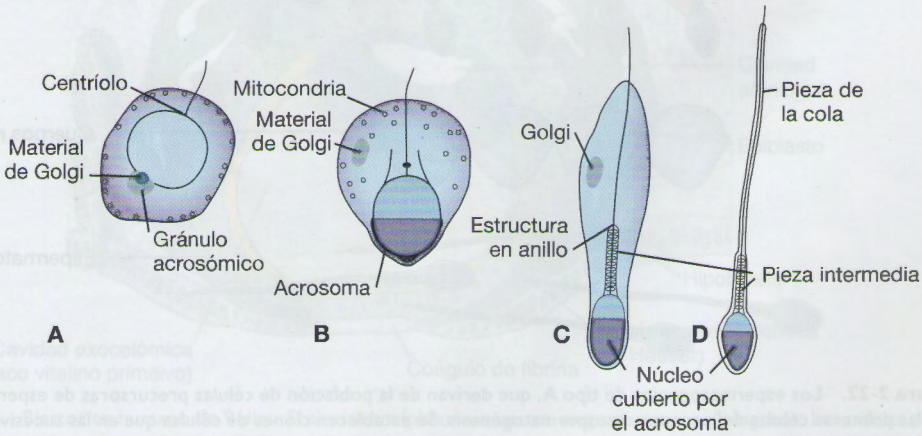

Figura 2-24. Fases importantes del proceso de transformación de las espermátidas humanas en espermatozoides.

Consideraciones clínicas

Gametos anómalos

En los seres humanos y en la mayoría de mamíferos, en ocasiones, un folículo ovárico contiene dos o tres ovocitos primarios claramente distinguibles (fig. 2-25 *A*). Aunque estos ovocitos pueden originar gemelos o trillizos, generalmente degeneran antes de llegar a la madurez. En algunos casos raros, un ovocito primario contiene dos o incluso tres núcleos (fig. 2-25 *B*). Estos ovocitos binucleados o trinucleados mueren antes de alcanzar la madurez.

A diferencia de los ovocitos atípicos, los espermatozoides anormales son frecuentes y hasta un 10% de su total presentan defectos visibles. La cabeza o la cola pueden presentar anomalías, los espermatozoides pueden ser gigantes o enanos y, a veces, están unidos (fig. 2-25 *C*). Los espermatozoides con anomalías morfológicas carecen de la movilidad normal y probablemente no fecundarán ningún ovocito.

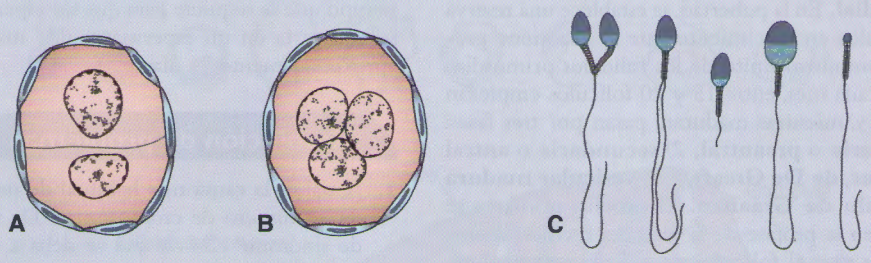

Figura 2-25. Células germinales anómalas. **A.** Folículo primordial con dos ovocitos. **B.** Ovocito trinucleado. **C.** Diversos tipos de espermatozoides anómalos.

seminíferos. Allí, elementos contráctiles de la pared de los túbulos seminíferos los impulsan hacia el epidídimo. Al principio los espermatozoides son poco móviles, pero en el epidídimo adquieren la movilidad completa.

Resumen

Las **células germinales primordiales (CGP)** aparecen en la pared del saco vitelino en la cuarta semana y migran hacia la gónada no diferenciada (fig. 2-1), donde llegan hacia el final de la quinta semana. Mientras se preparan para ser fecundadas, tanto las células germinales femeninas como las masculinas experimentan la **gametogénesis,** proceso que incluye la **meiosis** y la **citodiferenciación.** Durante la meiosis I, los **cromosomas homólogos se emparejan** e **intercambian material genético;** durante la meiosis II, las células no replican su ADN, de manera que cada una contiene un número **haploide** de cromosomas y la mitad de la cantidad de ADN que una célula somática normal (fig. 2-4). Por esto, los gametos femeninos y masculinos maduros poseen 22 cromosomas más un cromosoma X o un cromosoma Y, respectivamente.

Los defectos de nacimiento pueden deberse a anomalías en el **número** o en la **estructura** de los **cromosomas,** pero también a la **mutación de un único gen.** Aproximadamente, el 7% de los principales defectos congénitos se deben a anomalías cromosómicas, mientras que un 8% se debe a una mutación génica. Las **trisomías** (un cromosoma extra) y las **monosomías** (pérdida de un cromosoma) se originan durante la mitosis o la meiosis. Durante la meiosis, los cromosomas homólogos se emparejan y posteriormente se separan. Sin embargo, si la separación falla **(no disyunción),** una de las células recibe demasiados cromosomas, mientras que la otra recibe un número insuficiente (fig. 2-6). La incidencia de las anomalías en el número de cromosomas aumenta con la edad de la madre, especialmente en las madres de más de 35 años. Las anomalías estructurales de los cromosomas pueden ser **macrodeleciones (síndrome del maullido de gato)** o **microdeleciones.** Estas últimas afectan a **genes contiguos** y pueden provocar defectos como el **síndrome de Angelman** (deleción materna, cromosoma 15q11- 15q13) o el **síndrome de Prader-Willi** (deleción paterna, 15q11-15q13). Como estos síndromes dependen de si el material genético se hereda del padre o de la madre, también son un ejemplo de **sellado genómico.** Las mutaciones génicas pueden ser **dominantes** (sólo tienen que afectar a uno de los genes de un par de alelos para producir la alteración) o **recesivos** (deben mutar ambos alelos del gen). Las mutaciones responsables de diversas anomalías congénitas afectan a los genes que intervienen en el desarrollo embrionario normal.

En la mujer, el proceso de maduración desde la célula germinal primitiva hasta el gameto maduro, que recibe el nombre de **ovogénesis, empieza antes del nacimiento;** en el varón recibe el nombre de **espermatogénesis** y se **inicia en la pubertad.** En la hembra, las CGP forman **ovogonios.** Después de repetidas divisiones mitóticas, algunos de estos ovogonios se detienen en la profase de la meiosis I y forman **ovocitos primarios.** Hacia el séptimo mes, muchos ovogonios se han vuelto atrésicos y sólo los ovocitos primarios siguen rodeados por una capa de **células foliculares** derivadas del epitelio superficial del ovario (fig. 2-17). Juntos, el ovocito y su capa de células foliculares, forman el **folículo primordial.** En la pubertad, se establece una reserva de folículos en crecimiento que se mantiene gracias al suministro finito de los folículos primordiales. Así, cada mes, entre 15 y 20 folículos empiezan a crecer y, mientras maduran, pasan por tres fases: *1)* **primaria** o **preantral,** *2)* **secundaria** o **antral (vesicular, de De Graaf),** y *3)* **vesicular madura** o **folículo de Graafian.** El ovocito primario se detiene en la profase de la primera división meiótica hasta que el folículo secundario está maduro. En este momento, una descarga de **LH** estimula el crecimiento preovulatorio; la meiosis I se completa y se forman un ovocito secundario y un corpúsculo polar. Entonces, el ovocito secundario se detiene en la metafase de la meiosis II, aproximadamente 3 h antes de la ovulación, y no completa la división celular hasta la fecundación.

En el varón, las células primordiales permanecen en estado latente hasta la pubertad y sólo entonces se diferencian en espermatogonios. Estas células madre originan espermatocitos primarios que, a través de dos divisiones meióticas sucesivas, producen cuatro **espermátidas** (fig. 2-5). Las espermátidas experimentan una serie de cambios **(espermiogénesis)** (fig. 2-24) que consisten en: *1)* la formación del acrosoma; *2)* la condensación del núcleo; *3)* la formación del cuello, la pieza intermedia y la cola, y *4)* el desprendimiento de la mayor parte del citoplasma. El tiempo que se requiere para que un espermatogonio se convierta en un espermatozoide maduro es de aproximadamente 74 días.

Resolución de problemas

1. ¿Cuál es la causa más habitual de una anomalía en el número de cromosomas? Da un ejemplo de síndrome clínico que se deba a un número anormal de cromosomas.
2. Además de las anomalías numéricas, ¿qué otros tipos de alteraciones cromosómicas tienen lugar?
3. ¿Qué es el mosaicismo y cómo tiene lugar?

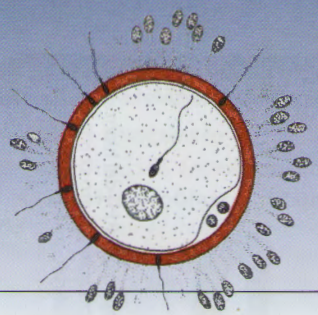

Capítulo 3
Primera semana del desarrollo: de la ovulación a la implantación

EL CICLO OVÁRICO

En la pubertad, la mujer empieza a experimentar ciclos menstruales regulares. Estos **ciclos sexuales** están controlados por el hipotálamo. La **hormona liberadora de gonadotropina (GnRH),** producida por el hipotálamo, actúa sobre las células del lóbulo anterior de la hipófisis (adenohipófisis) que, a su vez, secreta **gonadotropinas.** Estas hormonas, la **hormona estimulante del folículo (FSH)** y la **hormona luteinizante (LH),** estimulan y controlan cambios cíclicos en el ovario.

Al inicio de cada ciclo ovárico, la FSH estimula entre 15 y 20 folículos en fase primaria (prenatal) para que crezcan. (Esta hormona no es necesaria para que los folículos primordiales se desarrollen en folículos primarios, pero sin ella los folículos primarios mueren y se vuelven atrésicos.) Por lo tanto, la FSH «rescata» entre 15 y 20 de esas células a partir de una reserva de folículos primarios en continua formación (figs. 3-1 y 3-2). En condiciones normales, sólo uno de estos folículos alcanzará la plena madurez, y únicamente se liberará un ovocito; los otros folículos degeneran y se vuelven atrésicos. En el siguiente ciclo, se rescata otro grupo de folículos primarios y, una vez más, sólo uno de ellos alcanza la madurez. Por consiguiente, la mayoría de folículos degeneran sin alcanzar nunca la plena madurez. Cuando un folículo se vuelve atrésico, el ovocito y las células foliculares que le rodean degeneran y son reemplazadas por tejido conjuntivo, de tal manera que forman un **cuerpo atrésico.** La FSH también estimula la maduración de las células **foliculares (granulosa)** que rodean el ovocito. A su vez, la proliferación de estas células está regulada por el factor 9 de diferenciación del crecimiento, un miembro de la familia del **factor de transformación del crecimiento β (TGF-β).** Las células de la teca interna producen testosterona al ser estimuladas por la LH, este andrógeno difunde a las células de la granulosa que producen a la enzima aromatasa (por estímulo de la FSH), que aromatiza a la testosterona 17(beta) estradiol, que es la hormona que circula en la sangre de la mujer en la primera fase del ciclo sexual femenino. Debido a la producción de estos estrógenos:

- el endometrio uterino entra en la **fase folicular** o **proliferativa,**
- el moco cervical se adelgaza para permitir el paso del esperma, y
- se estimula el lóbulo anterior de la hipófisis para que produzca LH.

A la mitad del ciclo se produce una **descarga de LH** que:

- eleva la concentración del factor **promotor de la maduración,** lo que induce los ovocitos a completar la meiosis I e iniciar la meiosis II,
- estimula la producción de **progesterona** por parte de las células del estroma foliculares **(luteinización),** y
- provoca la ruptura del folículo y la ovulación.

Ovulación

Durante los días inmediatamente anteriores a la ovulación, bajo la influencia de la LH y la FSH, el folículo secundario crece con rapidez hasta alcanzar un

Consideraciones clínicas

Ovulación

Durante la ovulación, algunas mujeres notan un dolor ligero que se conoce como **dolor pélvico intermenstrual** (denominación procedente de la palabra alemana ***mittelschmerz***) porque suele manifestarse hacia la mitad del ciclo menstrual. Generalmente, la ovulación también se acompaña de un aumento de la **temperatura basal,** que puede controlarse para ayudar a las parejas a quedar embarazadas o a prevenir el embarazo. Algunas mujeres no ovulan debido a una baja concentración de gonadotropinas. En estos casos, se puede administrar un agente que estimula la liberación de gonadotropinas y, por consiguiente, la ovulación. Aunque estos fármacos son eficaces, a menudo producen ovulaciones múltiples, de manera que la probabilidad de embarazos múltiples es 10 veces más elevada en estas mujeres que en la población general.

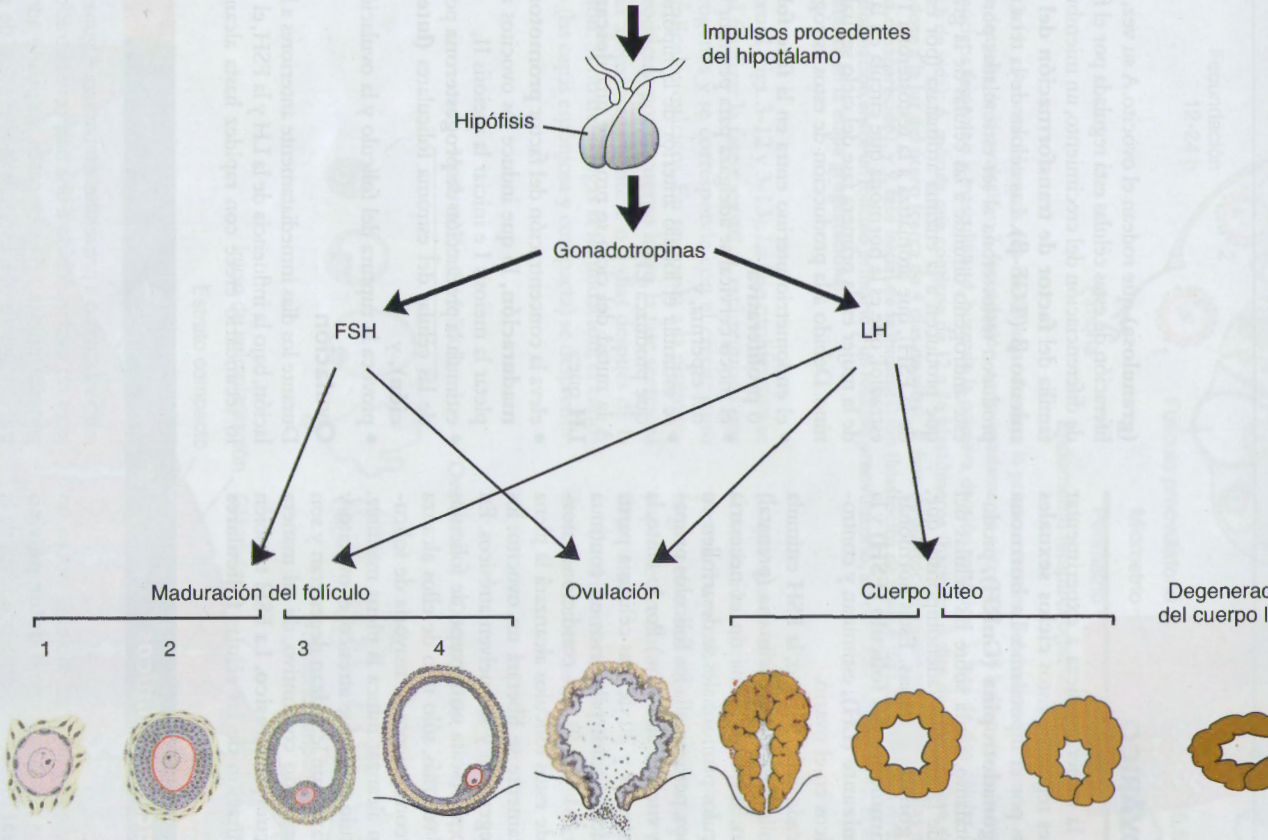

Figura 3-1. Dibujo que ilustra el papel del hipotálamo y la hipófisis en la regulación del ciclo ovárico. Bajo la influencia de la hormona liberadora de gonadotropina la hipófisis libera las gonadotropinas, que son la hormona estimulante del folículo (FSH) y la hormona luteinizante (LH). La FSH estimula los folículos para que crez induce a madurar. Cuando la concentración de LH alcanza niveles elevados, tiene lugar la ovulación. La LH también induce el desarrollo del cuerpo lúteo. 1, folíc primario; 3, folículo secundario; 4, folículo preovulatorio.

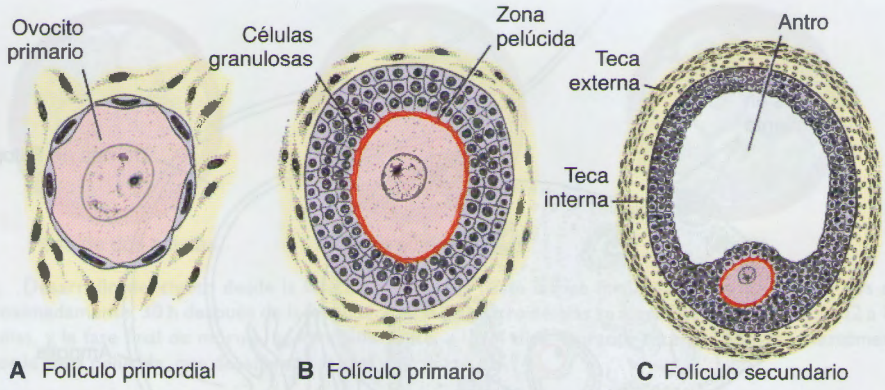

Figura 3-2. **A.** Folículos primordiales. **B.** Folículos crecientes. **C.** Folículos Vesiculares. Todos los días, unos cuantos folículos de la reserva de folículos primordiales **A.** empiezan a crecer y se desarrollan en folículos secundarios (preantrales). **B.** Este crecimiento no depende de la LH. A continuación, mientras el ciclo progresa, la FSH rescata algunos folículos primarios para que empiecen a desarrollarse en folículos secundarios (antrales, de De Graaf). **C.** Durante los últimos días de maduración de los folículos secundarios, los estrógenos producidos por las células de la teca y las células foliculares estimulan la hipófisis para que aumente la producción de LH (fig. 3-1). Esta hormona hace que el folículo entre en la fase preovulatoria, complete la meiosis I e inicie la meiosis II, en la metafase de la cual se detiene aproximadamente 3 h antes de la ovulación.

diámetro de 25 mm para convertirse en un folículo vesicular maduro (de Graaf). Coincidiendo con el desarrollo final del folículo secundario, un aumento brusco de la concentración de LH induce el ovocito primario a completar la meiosis I y hace que el folículo entre en la fase preovulatoria. Asimismo, se inicia la meiosis II, pero el ovocito se detiene en la metafase aproximadamente 3 h antes de la ovulación. Entre tanto, en la superficie del ovario empieza crecer un bulto y en su ápice aparece una mancha avascular, el **estigma.** La elevada concentración de LH incrementa la actividad de la **colagenasa,** que digiere las fibras de colágeno que rodean el folículo. En respuesta a la descarga de LH, los niveles de prostaglandinas también aumentan y provocan contracciones musculares locales en la pared del ovario. Estas contracciones empujan al ovocito que, junto con las células granulosas de la región del cúmulo oophorus que lo rodean, queda libre **(ovulación)** y flota fuera del ovario (fig. 3-3). Entonces, algunas células del cúmulo oophorus se reorganizan alrededor de la zona pelúcida y forman la **corona radiada** (figs. 3-2 *B* a 3-6).

Cuerpo lúteo

Después de la ovulación, las células granulosas que quedan en la pared del folículo roto y las células de la teca interna son vascularizadas por los vasos de su alrededor. Bajo la influencia de la LH, estas células producen un pigmento amarillo y se convierten en **células amarillas o lúteas** que forman el **cuerpo lúteo** y secretan estrógenos y **progesterona** (fig. 3-3 *C*). Esta última, junto con parte del estrógeno, hace que la mucosa uterina entre en la **fase progestacional** o **secretora** y se prepare para la implantación del embrión.

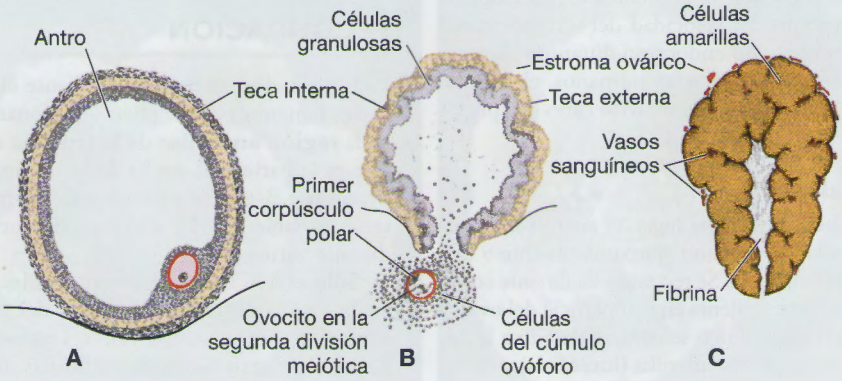

Figura 3-3. **A.** Folículo preovulatorio que ha formado un bulto en la superficie del ovario. **B.** Ovulación. El ovocito, en la metafase de la meiosis II, es expulsado del ovario junto con un gran número de células del cúmulo oophorus. Las células foliculares que quedan en el interior del folículo en colapso se diferencian en células amarillas. **C.** Cuerpo lúteo. Obsérvese el gran tamaño del cuerpo lúteo causado por hipertrofia y acumulación de lípidos en las células de la granulosa y la teca interna. La cavidad del interior del folículo se llena de fibrina.

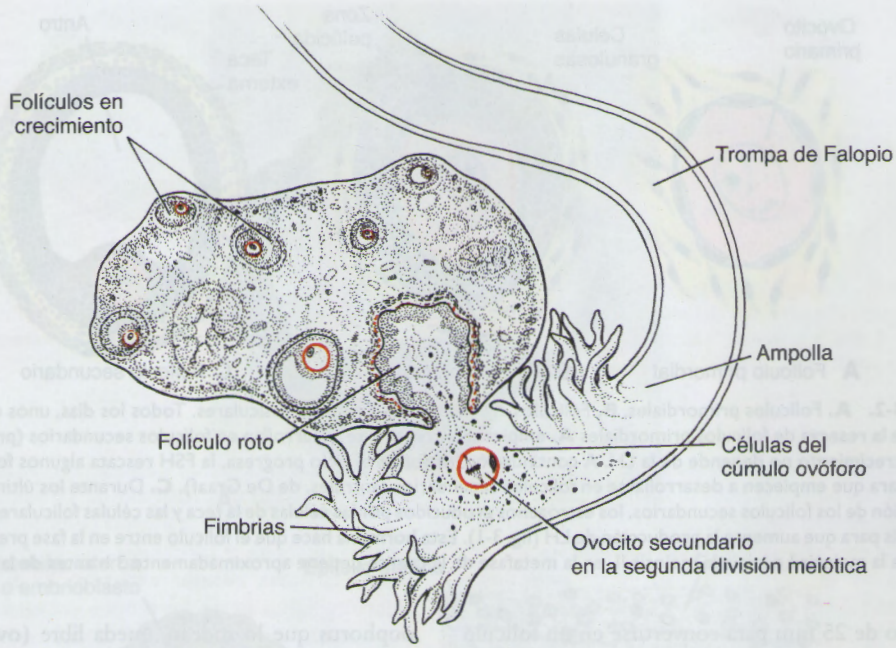

Figura 3-4. Relación entre las fimbrias y el ovario. Las fimbrias recogen el ovocito y lo «barren» hacia la trompa de Falopio.

Transporte del ovocito

Poco antes de la ovulación, las fimbrias de la trompa de Falopio barren la superficie del ovario y dicha trompa empieza a contraerse rítmicamente. Se cree que el ovocito, rodeado de algunas células granulosas (figs. 3-3 *B* y 3-4), cae dentro de la trompa gracias a los movimientos de barrido de las fimbrias y al movimiento de los cilios del revestimiento epitelial. Una vez que están dentro de la trompa, las células del cúmulo retiran sus prolongaciones citoplasmáticas de la zona pelúcida y pierden el contacto con el ovocito.

En la trompa de Falopio, el ovocito es impulsado por las contracciones musculares peristálticas de la misma y por los movimientos de los cilios de la mucosa uterina. La velocidad del transporte está regulada por el estado endocrino durante y después de la ovulación. En los seres humanos, el ovocito fecundado llega a la luz del útero al cabo de aproximadamente 3 o 4 días.

Cuerpo albicans

Si la fecundación no tiene lugar, el cuerpo lúteo alcanza su desarrollo máximo aproximadamente 9 días después de la ovulación. Se reconoce fácilmente como una proyección amarillenta en la superficie del ovario. Más tarde, el cuerpo lúteo se contrae debido a la degeneración de las células amarillas **(luteólisis)** y forma una masa de tejido fibroso cicatrizante llamada **cuerpo albicans.** Al mismo tiempo, la producción de progesterona disminuye y precipita el sangrado menstrual. Si el ovocito es fecundado, la **gonadotropina coriónica humana (GCh),** una hormona secretada por los sincitiotrofoblastos del embrión en desarrollo, evita la degeneración del cuerpo lúteo. Éste continúa creciendo y forma el **cuerpo lúteo del embarazo** *(corpus luteum graviditatis).* Al término del tercer mes, el tamaño de esta estructura equivale a un tercio o una mitad del tamaño del ovario. Las células amarillas continúan secretando progesterona hasta el final del cuarto mes; a partir de entonces, se retiran lentamente a medida que la cantidad de progesterona secretada por el componente trofoblástico de la placenta es la adecuada para el mantenimiento del embarazo. La eliminación del cuerpo lúteo del embarazo antes del cuarto mes suele provocar el aborto.

FECUNDACIÓN

La fecundación, el proceso mediante el cual los gametos femenino y masculino se fusionan, tiene lugar en la **región ampollar de la trompa de Falopio,** que es la parte más ancha de la trompa, cercana al ovario (fig. 3-4). Los espermatozoides pueden mantenerse viables en el tracto reproductor de la mujer durante varios días.

Sólo el 1% de los espermatozoides depositados en la vagina entran en el cuello del útero, donde sobreviven unas cuantas horas. Los espermatozoides se desplazan desde el cuello del útero hasta la trompa de Falopio gracias a su propia propulsión y a las contracciones musculares del útero y la citada trompa. El viaje desde el cuello del útero hasta la trompa de Falopio puede tomar tan poco como 30 minutos o prolongarse hasta 6 días. Una vez en

el istmo, los espermatozoides pierden movilidad y dejan de migrar. En el momento de la ovulación, los espermatozoides recuperan la movilidad, quizás gracias a los quimioatrayentes producidos por las células del cúmulo que rodean el óvulo, y nadan hacia la ampolla, donde suele tener lugar la fecundación. Los espermatozoides no son capaces de fecundar el ovocito inmediatamente después de llegar al aparato genital femenino; para adquirir esa capacidad, primero tienen que experimentar un proceso de **capacitación** (1) y **reacción acrosómica** (2).

La **capacitación** es un período de acondicionamiento dentro del tracto reproductor de la hembra que en el ser humano dura aproximadamente 7 h. La mayor parte de este acondicionamiento, que tiene lugar en la trompa de Falopio, consiste en interacciones epiteliales entre los espermatozoides y la superficie mucosa de la trompa. Durante este período, la capa de glucoproteínas y las proteínas seminales se eliminan de la membrana plasmática que recubre la región acrosómica de los espermatozoides. Sólo los espermatozoides capacitados pueden atravesar las células de la corona y experimentar la reacción acrosómica.

La **reacción acrosómica,** que tiene lugar después de la unión a la zona pelúcida, está inducida

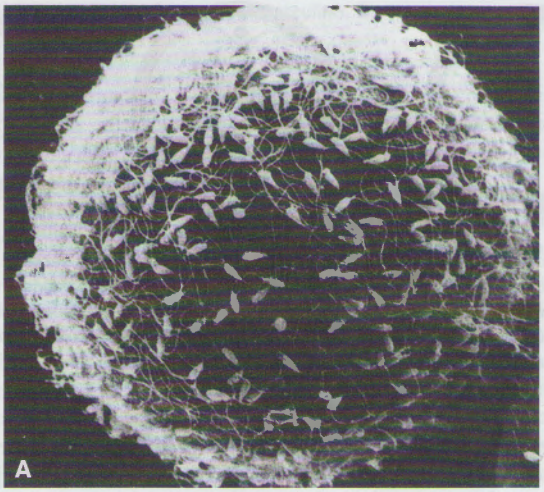

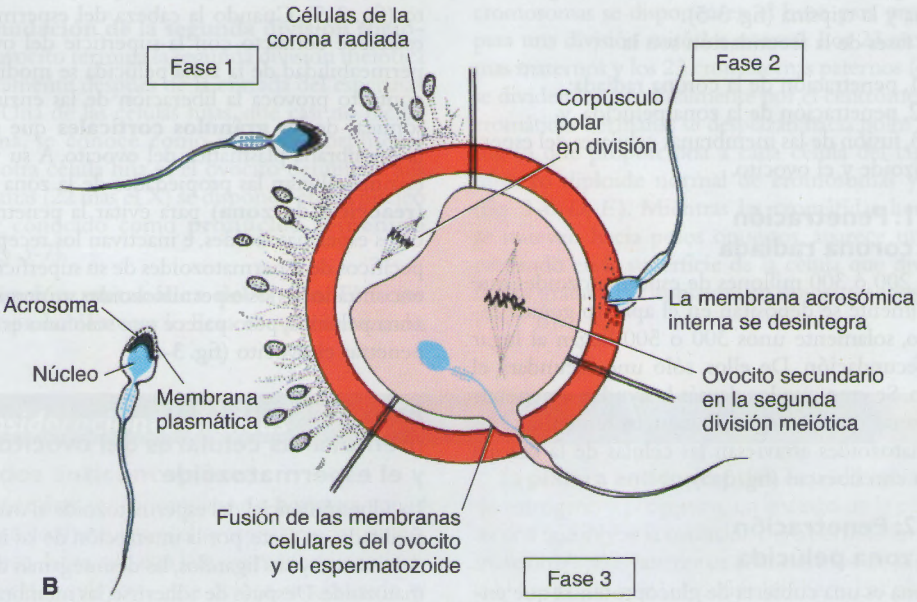

Figura 3-5. A. Microfotografía electrónica de barrido de los espermatozoides uniéndose a la zona pelúcida. **B.** Las tres fases de penetración del ovocito. En la fase 1, los espermatozoides atraviesan la barrera formada por la corona radiada; en la fase 2, uno o más espermatozoides penetran la zona pelúcida; en la fase 3, un espermatozoide penetra la membrana del ovocito y pierde su propia membrana plasmática. En el ángulo inferior izquierdo se representa un espermatozoide normal con su acrosoma.

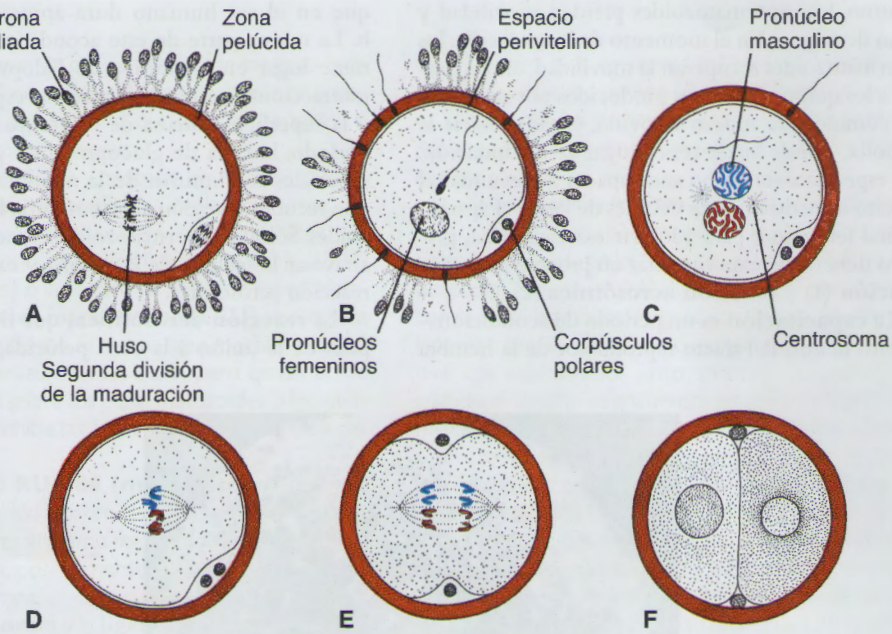

Figura 3-6. **A.** Ovocito inmediatamente después de la ovulación, en el que puede verse el huso de la segunda división meiótica. **B.** Un espermatozoide ha penetrado el ovocito, que ha finalizado la segunda división meiótica. Los cromosomas del ovocito se disponen en un núcleo vesicular, el pronúcleo femenino. En la zona pelúcida hay pegadas diversas cabezas de espermatozoides. **C.** Pronúcleos femenino y masculino. **D, E.** Los cromosomas se disponen en el huso, se dividen longitudinalmente y se desplazan hacia polos opuestos. **F.** Fase bicelular.

por proteínas de zona. La reacción culmina con la liberación de las enzimas necesarias para penetrar la zona pelúcida, incluidas sustancias del tipo de la acrosina y la tripsina (fig. 3-5).

Las fases de la fecundación son la

- fase 1, penetración de la corona radiada;
- fase 2, penetración de la zona pelúcida, y
- fase 3, fusión de las membranas celulares del espermatozoide y el ovocito.

Fase 1: Penetración de la corona radiada

De los 200 o 300 millones de espermatozoides que normalmente se depositan en el aparato genital femenino, solamente unos 300 o 500 llegan al lugar de la fecundación. De ellos, sólo uno fecundará el ovocito. Se cree que los demás le ayudan a penetrar las barreras que protegen el gameto femenino. Los espermatozoides atraviesan las células de la corona radiada con libertad (fig. 3-5).

Fase 2: Penetración de la zona pelúcida

Esta zona es una cubierta de glucoproteínas que envuelve el ovocito secundario y facilita y mantiene la unión del espermatozoide, a la vez que induce la reacción acrosómica. Tanto en la unión como en la reacción acrosómica participa el **ligando ZP3,** que es una proteína de zona. La liberación de las enzimas acrosómicas **(acrosina)** permite que los espermatozoides penetren la zona pelúcida y entren en contacto con la membrana plasmática del ovocito (fig. 3-5). Cuando la cabeza del espermatozoide establece contacto con la superficie del ovocito, la permeabilidad de la zona pelúcida se modifica. Este contacto provoca la liberación de las enzimas lisosómicas de los **gránulos corticales** que recubren la membrana plasmática del ovocito. A su vez, estas enzimas alteran las propiedades de la zona pelúcida **(reacción de zona)** para evitar la penetración de otros espermatozoides, e inactivan los receptores específicos de espermatozoides de su superficie. Se han encontrado varios espermatozoides sumergidos en la zona pelúcida, pero parece que sólo uno es capaz de penetrar el ovocito (fig. 3-6).

Fase 3: Fusión de las membranas celulares del ovocito y el espermatozoide

La adhesión inicial del espermatozoide al ovocito está facilitada, en parte, por la interacción de las integrinas del ovocito y sus ligandos, las desintegrinas del espermatozoide. Después de adherirse, las membranas plasmáticas del óvulo y del espermatozoide se fusionan (fig. 3-5). Como la membrana plasmática que cubre el acrosoma desaparece durante la reacción acrosómica, en realidad la fusión se realiza entre la membrana del ovocito y la membrana que cubre la región posterior

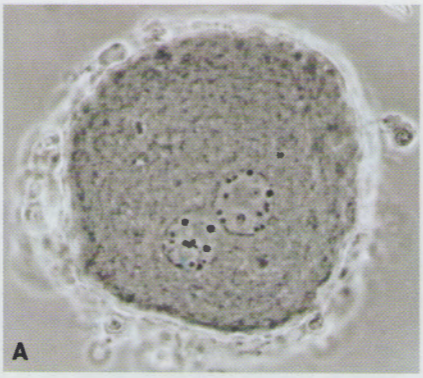

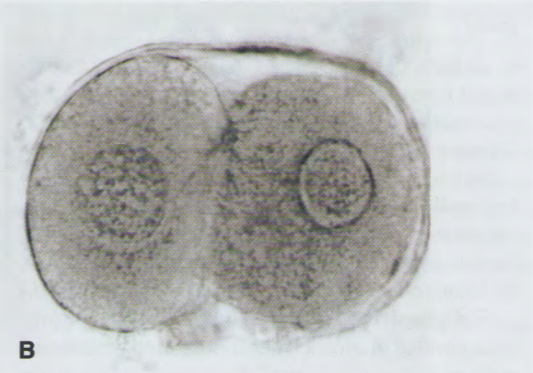

Figura 3-7. A. Imagen tomada mediante contraste de fases del período pronuclear de un ovocito humano fecundado, en el que pueden observarse los pronúcleos femenino y masculino. **B.** Cigoto humano en la fase bicelular.

de la cabeza del espermatozoide (fig. 3-5). En el ser humano, tanto la cabeza como la cola del espermatozoide entran en el citoplasma del ovocito, pero la membrana plasmática es abandonada en la superficie del ovocito. En cuanto el espermatozoide entra en el ovocito, el óvulo responde de tres maneras:

1 Reacción de zona y reacción cortical. La liberación de los gránulos corticales del ovocito, que contienen enzimas lisosómicas, hace que *1)* la membrana del ovocito se vuelva impenetrable para otros espermatozoides y *2)* la estructura y la composición de la zona pelúcida se modifiquen para prevenir la unión y la penetración de otros espermatozoides. Estas reacciones evitan la **poliespermia** (penetración de más de un espermatozoide dentro del ovocito).

2 Reanudación de la segunda división meiótica. El ovocito termina la segunda división meiótica inmediatamente después de la entrada del espermatozoide. Una de las células hijas, que casi no recibe citoplasma, se conoce como segundo corpúsculo polar; la otra célula hija es el ovocito definitivo. Sus cromosomas (22 más el X) se disponen en un núcleo vesicular conocido como **pronúcleo femenino** (fig. 3-6 y 3-7).

3 Activación metabólica del óvulo. El factor activador probablemente lo lleva el espermatozoide. La activación comprende los acontecimientos moleculares y celulares iniciales asociados a las primeras etapas de la embriogénesis.

Mientras, el espermatozoide sigue adelante hasta que se encuentra cerca del pronúcleo femenino. Su núcleo crece y forma el **pronúcleo masculino** (fig. 3-6), y su cola se desprende y degenera. Morfológicamente, los pronúcleos femenino y masculino son indistinguibles y, finalmente, entran en contacto íntimo y pierden sus membranas nucleares (figura 3-7 *A*). Durante el crecimiento de los pronúcleos masculino y femenino (ambos haploides), cada pronúcleo debe replicar su ADN. Si no lo hacen, cada célula del cigoto bicelular poseerá sólo la mitad de la cantidad normal de ADN. Inmediatamente después de la síntesis de ADN, los cromosomas se disponen en el huso para prepararse para una división mitótica normal. Los 23 cromosomas maternos y los 23 cromosomas paternos (dobles) se dividen longitudinalmente por el centrómero y las cromátidas hermanas se desplazan hacia polos opuestos, lo que proporciona a cada célula del cigoto el número diploide normal de cromosomas y ADN (fig. 3-6 *D, E*). Mientras las cromátidas hermanas se mueven hacia polos opuestos, aparece un surco profundo en la superficie de la célula que divide de forma gradual el citoplasma en dos partes (figs. 3-6 *F* y 3-7 *B*).

Consideraciones clínicas

Métodos anticonceptivos

Dos **métodos** anticonceptivos **de barrera** son el preservativo masculino y el preservativo femenino. El primero, fabricado con látex, a menudo contiene espermicidas químicos, y se coloca recubriendo el pene. El segundo es de poliuretano y reviste la vagina. Otras barreras vaginales son el diafragma, el capuchón cervical y la esponja vaginal.

La **píldora anticonceptiva** es una combinación de estrógeno y progestina, un análogo de la progesterona que inhibe la ovulación pero permite la menstruación. Ambas hormonas actúan a nivel de la FSH y la LH evitando que la hipófisis las libere. Las píldoras se toman durante 21 días y después se hace una pausa para permitir la menstruación antes de volver a empezar el ciclo. El **acetato de medroxiprogesterona**

(continúa)

(cont.)

es un compuesto de progestina que se implanta bajo la piel o se administra mediante una inyección intramuscular para prevenir la ovulación durante 5 años o 23 meses, respectivamente.

Se ha desarrollado y probado en ensayos clínicos una **«píldora» masculina.** Contiene un andrógeno sintético que impide la secreción de LH y FSH, detiene la producción de espermatozoides (70% al 90% de los varones) o la reduce a niveles de infertilidad.

El **dispositivo intrauterino (DIU)** se emplaza en la cavidad uterina. El mecanismo mediante el cual evita el embarazo no está claro, pero quizás actúe directamente sobre los espermatozoides o los ovocitos, o bien inhiba las fases de preimplantación del desarrollo.

El fármaco **RU 486 (mifepristona)** provoca el aborto cuando se administra durante las 8 semanas posteriores al último menstruo. Desencadena la menstruación, posiblemente al actuar como agente antiprogesterona.

La **vasectomía** y la **ligadura de trompas** son métodos anticonceptivos eficaces. Ambos procedimientos son reversibles, aunque no en todos los casos.

Infertilidad

La **infertilidad** es un problema que afecta a entre el 15% y el 30% de las parejas. La infertilidad masculina puede deberse a que el número de espermatozoides es insuficiente o a una movilidad reducida de los mismos, o a ambos. Normalmente, el volumen del semen es de 2 ml a 6 ml y contiene hasta 100 millones de espermatozoides por milímetro. Los varones con 20 millones por milímetro o con 50 millones en el volumen total del semen generalmente son infértiles. En la mujer, la infertilidad puede deberse a varias causas, incluida la oclusión de las trompas de Falopio (habitualmente causada por una enfermedad inflamatoria pélvica), un moco cervical hostil, inmunidad a los espermatozoides y ausencia de ovulación, entre otras causas.

En Estados Unidos, el 1% de los embarazos se logran gracias al uso de **técnicas de reproducción asistida (TRA).** Entre las concepciones conseguidas con estos métodos son más elevados los partos prematuros (<37 semanas de gestación), el bajo peso al nacer (<2500 g) y la mortalidad infantil. La mayoría de estas consecuencias adversas se deben al incremento de la tasa de partos múltiples con estas técnicas. Estudios recientes indican, sin embargo, que incluso en los partos simples el peso al nacer es más bajo y las malformaciones más frecuentes. Algunos de los procedimientos que usan las TRA son los siguientes:

La **fecundación *in vitro* (FIV)** del óvulo humano y la transferencia del embrión es el procedimiento estándar que usan en los laboratorios de todo el mundo. El crecimiento del folículo en el ovario se estimula con la administración de gonadotropinas. Mediante laparoscopia se sacan los ovocitos de los folículos ováricos aspirándolos justo antes de la ovulación, cuando el ovocito se encuentra en la última fase de la meiosis I. El óvulo se deposita en un medio de cultivo simple al que se añaden los espermatozoides. Se hace el seguimiento de los óvulos fecundados hasta que éstos entran en la fase de ocho células y, entonces, se transfieren al útero para que acaben de desarrollarse.

La tasa de éxito de la FIV depende de la edad de la madre; si no supera los 35 años, el 30% de las mujeres se quedan embarazadas después de un solo intento. Esta tasa desciende hasta el 25% en las mujeres de entre 35 y 37 años, al 17% en las de 38 y 40 años y a menos del 5% en las mayores de 40 años. Además de esta tasa de éxitos relativamente baja, la técnica se asocia con una elevada incidencia de malformaciones congénitas. Para aumentar la probabilidad de embarazo, se recuperan, fecundan y transfieren al útero cuatro o cinco óvulos.

La frecuencia de partos múltiples depende de la edad de la madre (con una incidencia mayor en las mujeres más jóvenes) y del número de embriones transferidos. Para mujeres de entre 20 y 29 años con tres embriones transferidos el riesgo es del 46%. Los partos múltiples presentan tasas de morbimortalidad más elevadas, lo cual es desventajoso.

La infertilidad masculina grave, debida a que el semen contiene muy pocos espermatozoides vivos **(oligozoospermia)** o incluso ningún espermatozoide vivo **(azoospermia),** se supera mediante una **inyección intracitoplasmática de espermatozoides (ICSI).** Con esta técnica, se inyecta un solo espermatozoide procedente de cualquier parte del tracto reproductor masculino, en el citoplasma del óvulo para que lo fecunde. Este procedimiento es una alternativa al uso de espermatozoides de un donante para la FIV. Esta técnica aumenta el riesgo de fetos con deleciones del cromosoma Y pero no el de otras anomalías cromosómicas.

Los principales resultados de la fecundación son los siguientes:

- **Restablecimiento del número diploide de cromosomas,** una mitad procedente del padre y la otra de la madre. Por esto, el cigoto contiene una combinación nueva de cromosomas distinta de la de ambos progenitores.
- **Determinación del sexo del nuevo individuo.** El espermatozoide portador de un cromosoma X

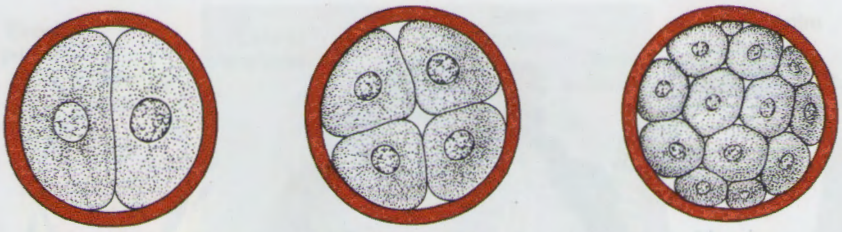

Figura 3-8. Desarrollo del cigoto desde la fase de dos células hasta la fase final de mórula. La fase de dos células se alcanza, aproximadamente, 30 h después de la fecundación; la de cuatro células se logra hacia las 40 h; la de 12 a 16 células hacia los 3 días, y la fase final de mórula, aproximadamente, a los 4 días. Durante este período, los blastómeros están rodeados por la zona pelúcida, que desaparece al final del cuarto día.

genera un embrión femenino (XX), mientras que el espermatozoide portador de un cromosoma Y genera un embrión masculino (XY). Por consiguiente, el sexo cromosómico del embrión se determina en el momento de la fecundación.

- **Inicio de la segmentación.** Si no tiene lugar la fecundación, el ovocito generalmente degenera 24 h después de la ovulación.

SEGMENTACIÓN

Una vez que el cigoto ha llegado a la fase de dos células, experimenta una serie de divisiones mitóticas que aumentan el número de células. Éstas, cuyo tamaño se reduce con cada división, reciben el nombre de **blastómeros** (fig. 3-8). Hasta la fase de ocho células, forman un grupo laxo (fig. 3-9 *A*). Después de la tercera división, sin embargo, los blastómeros maximizan el contacto entre ellos y forman una pelota compacta de células que se mantienen juntas con uniones herméticas (fig. 3-9 *B*). Este proceso de **compactación** separa las células internas, que están totalmente comunicadas mediante uniones intercelulares comunicantes, de las células externas. Aproximadamente 3 días después de la fecundación, las células del embrión compactado se dividen de nuevo y forman una **mórula** de 16 células (mora). Las células internas de la mórula constituyen la **masa celular interna** y las células que las rodean componen la **masa celular externa.** La masa celular interna origina los tejidos propios del **embrión,** y la masa celular externa forma el **trofoblasto,** que más adelante contribuirá a la formación de la **placenta.** Las células del trofoblasto en el polo embrionario inician su diferenciación primero a citotrofoblasto, a partir de éste se diferencia el sincitiotrofoblasto que inicia la invasión del endometrio materno cerca del día 6 del desarrollo y termina el día 12.

FORMACIÓN DE LOS BLASTOCITOS

Aproximadamente en el momento que la mórula entra en la cavidad uterina, a través de la zona pelúcida empieza a penetrar líquido dentro de los espacios intercelulares de la masa celular interna. De forma gradual, estos espacios confluyen y acaban formando una cavidad única, el **blastocele**

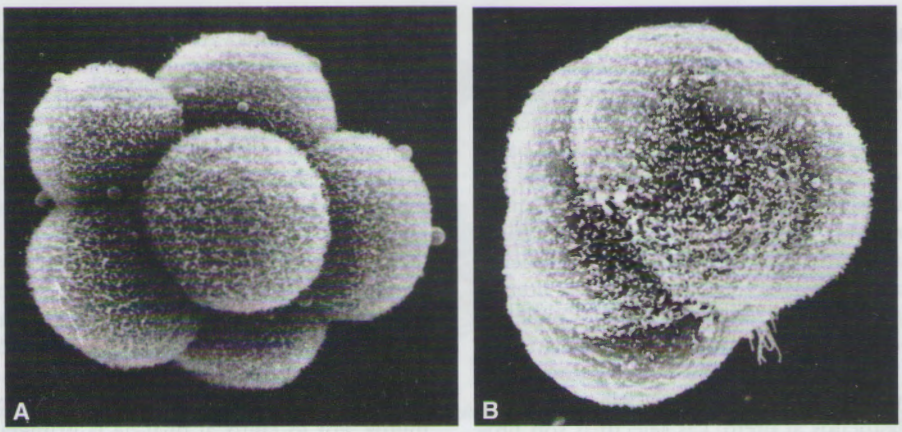

Figura 3-9. Microfotografía electrónica de barrido de un embrión de ratón de ocho células **(A)** sin compactar y **(B)** compactado. En el estado no compactado se pueden distinguir las líneas que delimitan cada blastómero, mientras que en el compactado, el contacto entre las células es máximo y las líneas que delimitan las células son difíciles de distinguir.

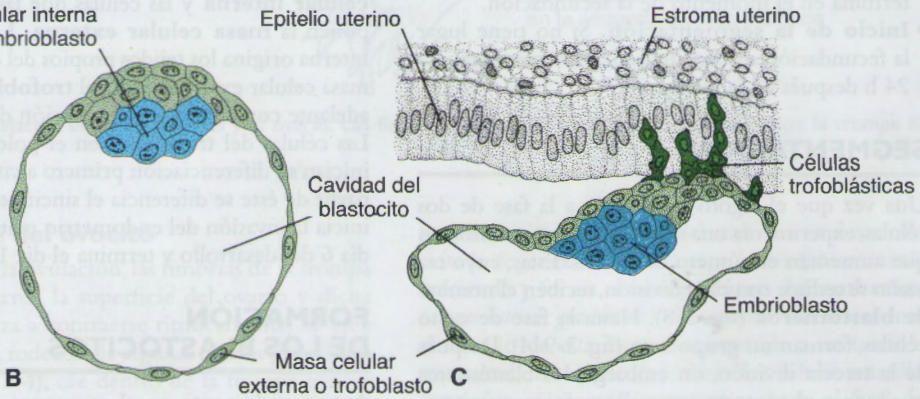

Figura 3-10. **A.** Sección de un blastocito humano de 107 células en el que pueden verse la masa celular interna y las células trofoblásticas. **B.** Representación esquemática de un blastocito humano recogido de la cavidad uterina aproximadamente a los 4,5 días. En *azul,* masa celular interna o embrioblasto; en *verde,* trofoblasto. **C.** Representación esquemática de un blastocito en el sexto día del desarrollo que muestra las células trofoblásticas del polo embrionario del blastocito penetrando en la mucosa uterina. El blastocito humano empieza a penetrar en la mucosa uterina hacia el sexto día del desarrollo.

(fig. 3-10 *A, B*). En este momento, el embrión es un **blastocito.** Las células de la masa celular interna, ahora llamada **embrioblasto,** se encuentran en un polo, mientras que las células de la masa celular externa o **trofoblasto,** se aplanan y forman la pared epitelial del blastocito (fig. 3-10 *A, B*). La zona pelúcida ha desaparecido, lo que permite que se inicie la implantación. En los seres humanos, las células trofoblásticas del polo del embrioblasto empiezan a penetrar entre las células de la mucosa uterina hacia el sexto día (fig. 3-10 *C*). Estudios recientes sugieren que la **L-selectina** de las células trofoblásticas y los **receptores de carbohidratos** del epitelio uterino intervienen en la adhesión inicial de los blastocitos al útero. Las selectinas son proteínas de unión a carbohidratos que participan en las interacciones entre los leucocitos y las células endoteliales que permiten «capturar» los leucocitos del flujo sanguíneo. Actualmente se ha propuesto que el epitelio uterino utiliza un mecanismo similar para «capturar» los blastocitos de la cavidad uterina. Después de la captura con selectinas, la sujeción y la invasión del trofoblasto pasan a usar las integrinas expresadas por el trofoblasto y las moléculas de la matriz extracelular, la laminita y la fibronectina. Los receptores de integrina para la laminina inducen la sujeción, mientras que los receptores para la fibronectina estimulan la migración. Estas moléculas también interactúan a través de vías de transducción de señales para regular la diferenciación de los trofoblastos, de manera que la implantación es el resultado de una acción trofoblástica y endométrica mutua. Por lo tanto, al final de la primera semana del desarrollo, el cigoto humano ha pasado por los estados de mórula y blastocito y ha empezado a implantarse en la mucosa uterina.

Consideraciones clínicas

Células precursoras embrionarias (embriocitoblastos)

Los **embriocitoblastos (células ES)** derivan de la masa celular interna del embrión. Como estas células son **pluripotentes** y pueden originar prácticamente cualquier tipo de célula o tejido, tienen la capacidad de curar distintas enfermedades como la diabetes, las enfermedades de Alzheimer y Parkinson, la anemia, las lesiones de la médula espinal y muchas otras. Las investigaciones con células madre o precursoras llevadas a cabo en modelos animales han sido alentadoras. Por ejemplo, se han inducido embriocitoblastos de ratón en cultivo a formar células secretoras de insulina, células precursoras musculares y nerviosas, y células gliales. En todos los animales se han usado embriocitoblastos para aliviar los síntomas de la enfermedad de Parkinson y en las ratas, estas células han servido para mejorar las habilidades motoras en caso de lesión de la médula espinal.

Los embriocitoblastos se pueden extraer de embriones obtenidos mediante **fecundación *in vitro*,** proceso conocido como **clonación reproductiva.** Este procedimiento tiene la desventaja de que las células pueden causar un rechazo inmunitario, ya que podrían no ser genéticamente idénticas a las de sus huéspedes. Sin embargo, se pueden modificar para solventar este problema. Otra cuestión relativa a este método tiene que ver con consideraciones éticas, ya que las células derivan de embriones viables.

A medida que las investigaciones con células madre o precursoras vayan progresando, los avances científicos proporcionarán más células genéticamente compatibles y los procedimientos no generarán tanta controversia. Recientemente, se han desarrollado técnicas para extraer el núcleo de células adultas (p. ej., de la piel) e introducirlo en ovocitos desnucleados. Este método se llama **clonación terapéutica** o **transferencia nuclear somática.** Se induce los ovocitos a diferenciarse en blastocitos y se recogen los embriocitoblastos. Como las células derivan del huésped, son compatibles genéticamente y, al no haber fecundación, la técnica genera menos controversia.

Células precursoras adultas

Los tejidos adultos contienen células precursoras que también pueden ser de gran utilidad para tratar enfermedades. La capacidad de estas células para generar diferentes tipos celulares es limitada, por lo que se dice que son **multipotentes** y no pluripotentes; no obstante, los científicos están desarrollando métodos para obviar esta desventaja. Se han usado células precursoras adultas, aisladas a partir de cerebro de rata, para curar la enfermedad de Parkinson en ratas, lo que indica que este procedimiento puede ser muy prometedor. Las desventajas de esta técnica son la baja tasa de división celular que caracteriza las células precursoras adultas y su escasez, que hace difícil aislar un número suficiente para experimentar.

Cigotos anómalos

El número exacto de **cigotos anómalos** que se llega a formar se desconoce, ya que generalmente se pierden a las 2 o 3 semanas de la fecundación, antes de que la mujer se dé cuenta de que está embarazada, con lo que estos cigotos no se detectan. Se estima que hasta **el 50% de los embarazos terminan en un aborto espontáneo** y que la mitad de estas pérdidas son debidas a una anomalía cromosómica. Estos abortos son un mecanismo natural para eliminar los embriones defectuosos y reducir la incidencia de malformaciones congénitas. Sin este fenómeno, aproximadamente el 12% de los bebés presentarían anomalías congénitas, en lugar del 2% o 3% real.

Con la combinación de la FIV y la **reacción en cadena de la polimerasa (PCR)** se está realizando una selección molecular de los embriones según sus posibles anomalías genéticas. Se pueden extraer blastómeros individuales de embriones en fases tempranas y amplificar su ADN para analizarlo. A medida que el Proyecto Genoma Humano vaya proporcionando nueva información sobre secuencias y se vayan relacionando genes específicos con síndromes concretos, estos procedimientos se harán más habituales.

EL ÚTERO EN EL MOMENTO DE LA IMPLANTACIÓN

La pared del útero está formada por tres capas:

1 el **endometrio** o mucosa que reviste la pared interna,

2 el **miometrio,** que es una capa gruesa de músculo liso, y

3 el **perimetrio** o revestimiento peritoneal de la pared externa (fig. 3-11).

Desde la pubertad (de los 11 a los 13 años) hasta la menopausia (de los 45 a los 50 años), el endometrio experimenta cambios en ciclos de 28 días, cambios que están controlados por las hormonas del ovario. Durante estos ciclos menstruales, el endometrio uterino pasa por tres estados, la **fase proliferativa,** la **fase secretora** o **progestacional** y la **fase**

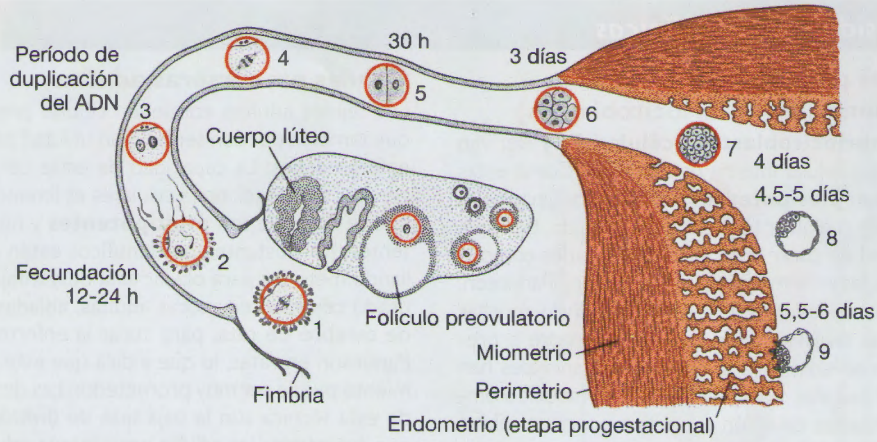

Figura 3-11. Acontecimientos que tienen lugar durante la primera semana del desarrollo humano. *1*, ovocito inmediatamente después de la ovulación; *2*, fecundación, aproximadamente entre 12 h y 24 h después de la ovulación; *3*, fases de los pronúcleos femenino y masculino; *4*, huso de la primera división mitótica; *5*, fase de dos células (aproximadamente a las 30 h de vida); *6*, mórula que contiene de 12 a 16 blastómeros (hacia los 3 días de vida); *7*, fase de mórula avanzada acercándose a la luz del útero (cerca de 4 días de vida); *8*, fase de blastocito incipiente (unos 4,5 días de vida; la zona pelúcida ha desaparecido), y *9*, fase inicial de la implantación (blastocito de unos 6 días de vida). El ovario muestra las fases de transformación entre un folículo primario y un folículo preovulatorio, así como un cuerpo lúteo. El endometrio uterino se representa en la etapa progestacional.

menstrual (figs. 3-12 y 3-13). La fase proliferativa se inicia al finalizar la fase menstrual, está regulada por los estrógenos y se corresponde con el crecimiento de los folículos ováricos. En respuesta a la progesterona producida por el cuerpo lúteo, la fase secretora se inicia aproximadamente 2 o 3 días después de la ovulación. Si no tiene lugar la fecundación, el endometrio (las capas esponjosa y compacta) se desprende, lo que marca el inicio de la fase menstrual. Si hay fecundación, el endometrio ayuda a la implantación y contribuye a la formación de la placenta Cuando la gestación está más avanzada, la placenta asume el papel de productor de hormonas y el cuerpo lúteo degenera.

En el momento de la implantación, la mucosa del útero se encuentra en la fase secretora (fig. 3-12) y

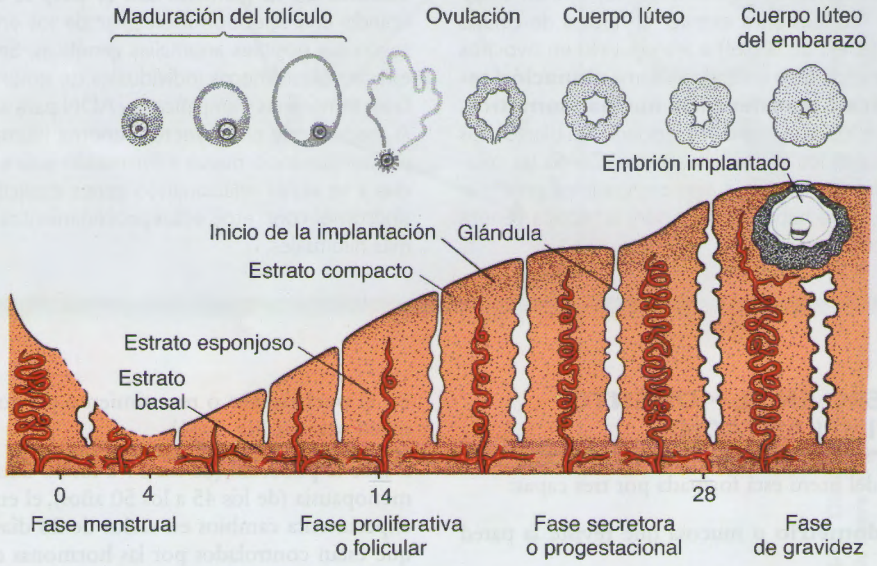

Figura 3-12. Los cambios en la mucosa uterina y los cambios del ovario son interdependientes. La implantación del blastocito induce el desarrollo de un gran cuerpo lúteo del embarazo. La actividad secretora del endometrio aumenta gradualmente debido a la gran cantidad de progesterona producida por el cuerpo lúteo del embarazo.

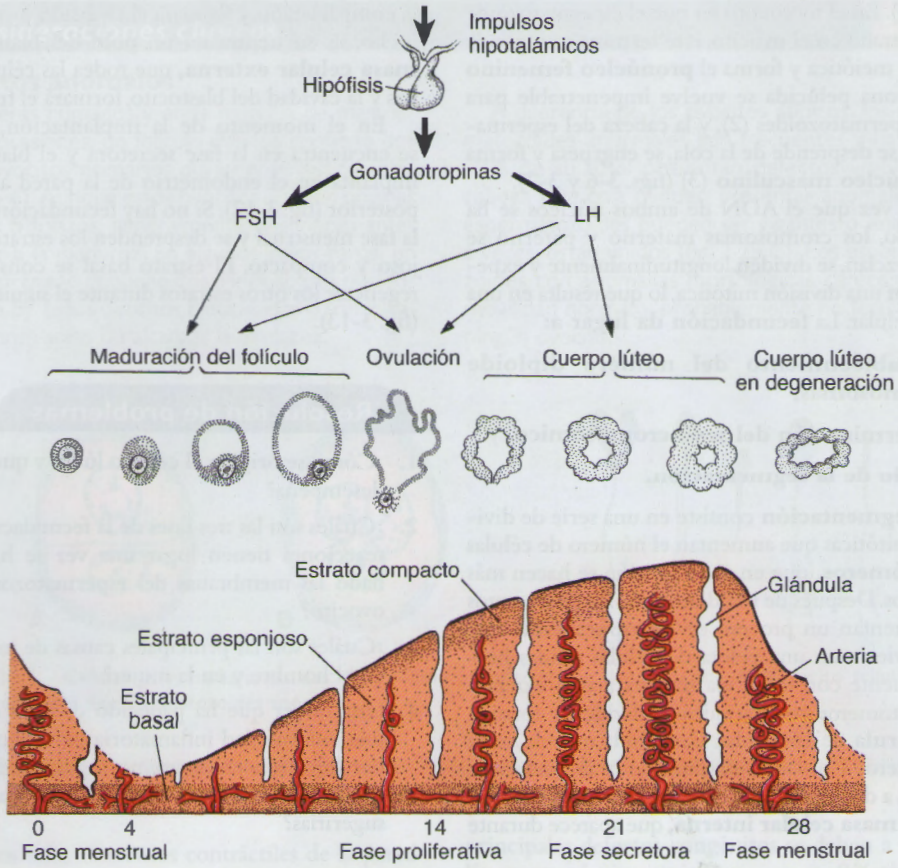

Figura 3-13. Cambios en la mucosa uterina (endometrio) y cambios correspondientes del ovario durante un ciclo menstrual regular sin fecundación.

durante este tiempo las arterias y las glándulas uterinas se enrollan y hacen que el tejido se vuelva nutrido. Esto permite reconocer tres capas o estratos distintos en el endometrio: un **estrato compacto** superficial, **un estrato esponjoso** intermedio y un **estrato basal** delgado (fig. 3-12). Normalmente, el blastocito humano se implanta en el endometrio de la pared anterior o posterior del cuerpo uterino, donde se incrusta entre las aberturas de las glándulas (fig. 3-12).

Si el ovocito no es fecundado, las vénulas y los espacios sinusoides se van compactando gradualmente con las células sanguíneas y se observa una extensa diapédesis de la sangre dentro del tejido. Cuando se inicia la **fase menstrual,** la sangre escapa de las arterias superficiales y se desprenden pequeños fragmentos de estroma y glándulas. Durante los 3 o 4 días siguientes, los estratos esponjoso y compacto son expulsados del útero, siendo el estrato basal la única parte del endometrio que se conserva (3-13). Durante la **fase proliferativa,** este estrato, que está irrigado por sus propias arterias **(arterias basales),** funciona como capa regeneradora y reconstruye las glándulas y las arterias (fig. 3-13).

Resumen

En cada ciclo ovárico, empiezan a crecer diversos folículos primarios, pero normalmente sólo uno alcanza la plena madurez, y en la **ovulación** sólo se descarga un ovocito. En el momento de la ovulación, el ovocito se encuentra en la metafase de la **segunda división meiótica** y está rodeado por la zona pelúcida y algunas células granulosas (fig. 3-4). La acción de barrido de las fimbrias de las trompas hace caer el ovocito en la trompa de Falopio.

Para que los espermatozoides puedan fecundar el ovocito, deben experimentar un proceso de:

1 **capacitación,** durante la cual pierden la cubierta glucoproteica y las proteínas plasmáticas seminales de su cabeza, y

2 una **reacción acrosómica,** durante la cual se liberan sustancias del tipo de la tripsina y la acrosina para poder penetrar la zona pelúcida.

Durante la fecundación, el espermatozoide debe penetrar en: la **corona radiada** (1), la **zona pelúcida** (2) y la **membrana celular del ovocito** (3)

(fig. 3-5). En el momento en que el espermatozoide ha penetrado en el ovocito, éste termina su segunda división meiótica y forma el **pronúcleo femenino** (1); la zona pelúcida se vuelve impenetrable para otros espermatozoides (2), y la cabeza del espermatozoide se desprende de la cola, se engruesa y forma el **pronúcleo masculino** (3) (figs. 3-6 y 3-7).

Una vez que el ADN de ambos núcleos se ha replicado, los cromosomas materno y paterno se entremezclan, se dividen longitudinalmente y experimentan una división mitótica, lo que resulta en una fase bicelular. La **fecundación da lugar a:**

1 **restablecimiento del número diploide de cromosomas,**

2 **determinación del sexo cromosómico,** y

3 **inicio de la segmentación.**

La **segmentación** consiste en una serie de divisiones mitóticas que aumentan el número de células o **blastómeros,** que en cada división se hacen más pequeños. Después de tres divisiones, los blastómeros experimentan un proceso de **compactación** que los convierte en una pelota de células unidas herméticamente con una capa interna y otra externa. Los blastómeros compactados se dividen y forman una **mórula** de 16 células. Cuando la mórula entra en el útero, 3 o 4 días después de la fecundación, empieza a desarrollar una cavidad y forma el **blastocito.** La **masa celular interna,** que aparece durante la compactación y formará el embrión propiamente dicho, se encuentra en un polo del blastocito. La **masa celular externa,** que rodea las células internas y la cavidad del blastocito, formará el trofoblasto.

En el momento de la implantación, el útero se encuentra en la fase secretora y el blastocito se implanta en el endometrio de la pared anterior o posterior (fig. 3-12). Si no hay fecundación, se inicia la fase menstrual y se desprenden los estratos esponjoso y compacto. El estrato basal se conserva para regenerar los otros estratos durante el siguiente ciclo (fig. 3-13).

Resolución de problemas

1. ¿Cómo se origina el cuerpo lúteo y qué función desempeña?
2. ¿Cuáles son las tres fases de la fecundación y qué reacciones tienen lugar una vez se han fusionado las membranas del espermatozoide y del ovocito?
3. ¿Cuáles son las principales causas de infertilidad en el hombre y en la mujer?
4. Una mujer que ha padecido diversas crisis por una enfermedad inflamatoria pélvica quiere tener hijos; sin embargo, no logra quedarse embarazada. ¿Cuál parece ser su problema y qué le sugeriría?

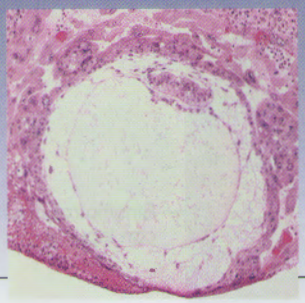

Capítulo 4
Segunda semana del desarrollo: el disco germinativo bilaminar

Este capítulo relata, día a día, los principales acontecimientos que tienen lugar durante la segunda semana del desarrollo; sin embargo, embriones que tienen una misma edad de fecundación se desarrollan a veces a distinta velocidad. De hecho, incluso en estas etapas tan tempranas, se han observado diferencias considerables en la tasa de crecimiento.

DÍA 8

En el octavo día del desarrollo, el blastocito está parcialmente sumergido en el estroma endometrial. En el área que queda por encima del embrioblasto, el trofoblasto se ha diferenciado en dos capas: *1)* una capa interna de células mononucleadas, llamada **citotrofoblasto,** y *2)* una zona externa multinucleada sin límites celulares distinguibles que recibe el nombre de **sincitiotrofoblasto** (figs. 4-1 y 4-2). Se encuentran células en mitosis en el citotrofoblasto pero no en el sincitiotrofoblasto. Así, las células del citotrofoblasto se dividen y emigran hacia el sincitiotrofoblasto, donde se fusionan y pierden sus membranas celulares individuales. La masa celular interna o embrioblasto también se diferencian en dos capas: *1)* una capa de células cúbicas pequeñas adyacentes a la cavidad del blastocito, conocida como **capa hipoblástica,** y *2)* una capa de células cilíndricas largas adyacentes a la cavidad amniótica, que se conoce como **capa epiblástica** (figs. 4-1 y 4-2).

Juntas, estas dos capas forman un disco plano. Al mismo tiempo, aparece una pequeña cavidad dentro del epiblasto. Esta cavidad se agranda y se convierte en la **cavidad amniótica.** Las células epiblásticas adyacentes al citotrofoblasto reciben el nombre de **amnioblastos;** junto con el resto del epiblasto, revisten la cavidad amniótica (figs. 4-1 y 4-3). El estroma endometrial adyacente al lugar de implantación es edematoso y está muy vascularizado. Las glándulas, grandes y tortuosas, secretan glucógeno y moco en abundancia.

DÍA 9

El blastocito está más inmerso en el endometrio y la zona de penetración en el epitelio superficial está cerrada por un coágulo de fibrina (fig. 4-3). El desarrollo del trofoblasto ha evolucionado considerablemente, especialmente del polo embrionario, donde

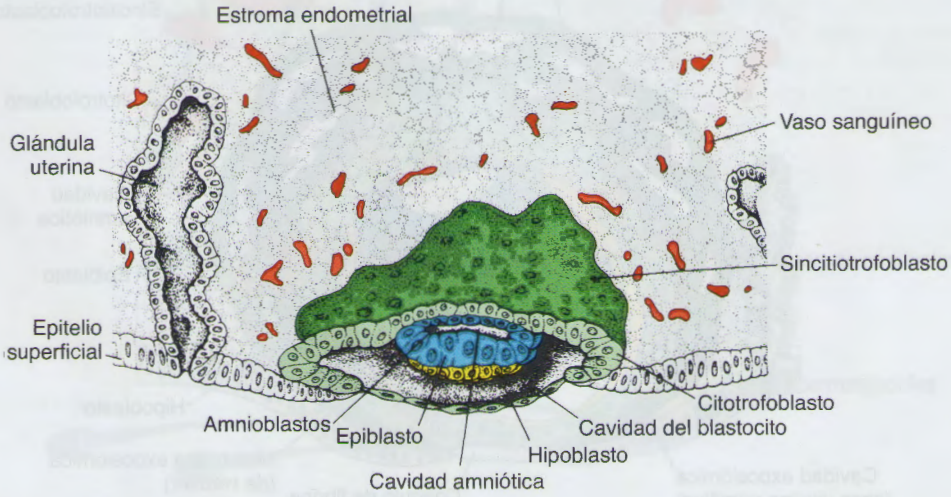

Figura 4-1. Blastocito humano de 7,5 días parcialmente sumergido en el estroma endometrial. El trofoblasto está formado por una capa interna de células mononucleadas, el citotrofoblasto, y por una capa externa sin límites celulares distinguibles, el sincitiotrofoblasto. El embrioblasto está formado por las capas del epiblasto y el hipoblasto. La cavidad amniótica aparece como una pequeña hendidura.

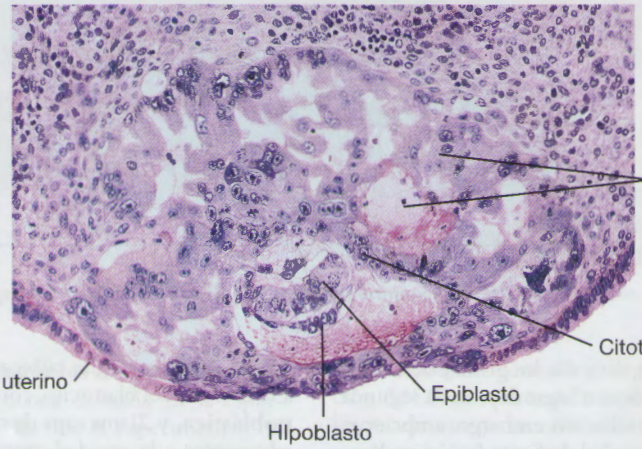

Figura 4-2. Sección de un blastocito humano de 7,5 días (× 100). Obsérvense el aspecto multinucleado del sincitiotrofoblasto, el gran tamaño de las células del citotrofoblasto y la hendidura de la cavidad amniótica.

aparecen vacuolas a nivel del sincitio. Cuando estas vacuolas se fusionan, forman grandes lagunas, razón por la cual esta fase del desarrollo del trofoblasto se conoce como **período lagunar** (fig. 4-3).

Mientras, en el polo abembrionario, unas células aplanadas, probablemente originadas a partir del hipoblasto, forman una membrana delgada, la membrana exocelómica (o de Heuser), que reviste la superficie interna del citotrofoblasto (fig. 4-3). El hipoblasto por poliinvaginación cubre el blastocele por dentro y forma el endodermo extraembrionario, que toma el nombre de **saco vitelino primitivo.**

DÍAS 11 Y 12

Hacia el onceavo o doceavo día del desarrollo, el blastocito está completamente inmerso en el estroma endometrial y el epitelio superficial prácticamente cubre toda la herida original de entrada en la pared uterina (figs. 4-4 y 4-5). En este momento, el blastocito produce un pequeño bulto en la luz del útero. El trofoblasto se caracteriza por la presencia de espacios lagunares en el sincitio que forman una red intercomunicada. Esta red se hace especialmente evidente en el polo embrionario; en el polo abembrionario, el

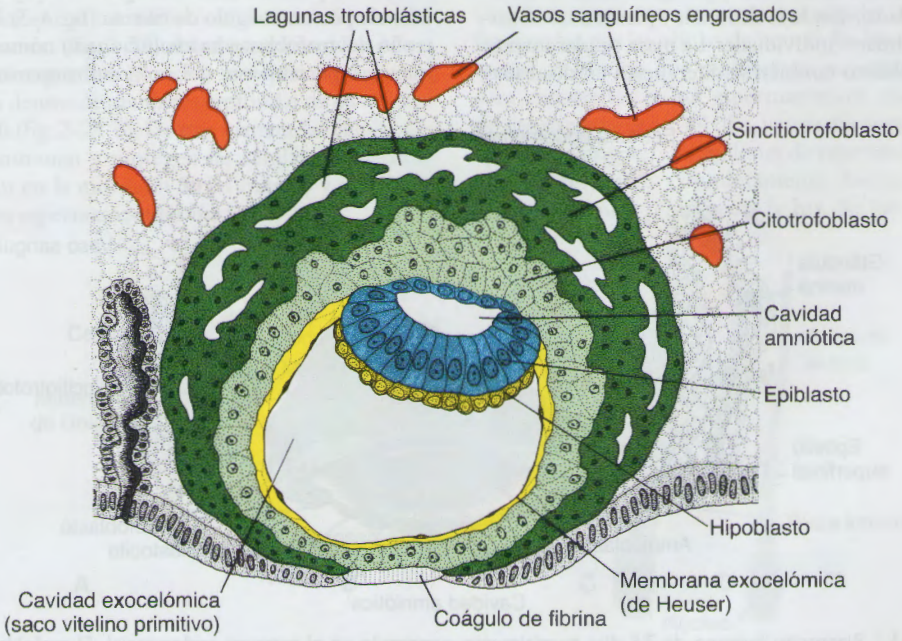

Figura 4-3. Blastocito humano de 9 días. El sincitiotrofoblasto muestra un gran número de lagunas. Las células planas forman una membrana exocelómica. El disco bilaminar está constituido por una capa de células epiblásticas cilíndricas y una capa de células hipoblásticas cúbicas. La herida superficial original se ha cerrado mediante un coágulo de fibrina.

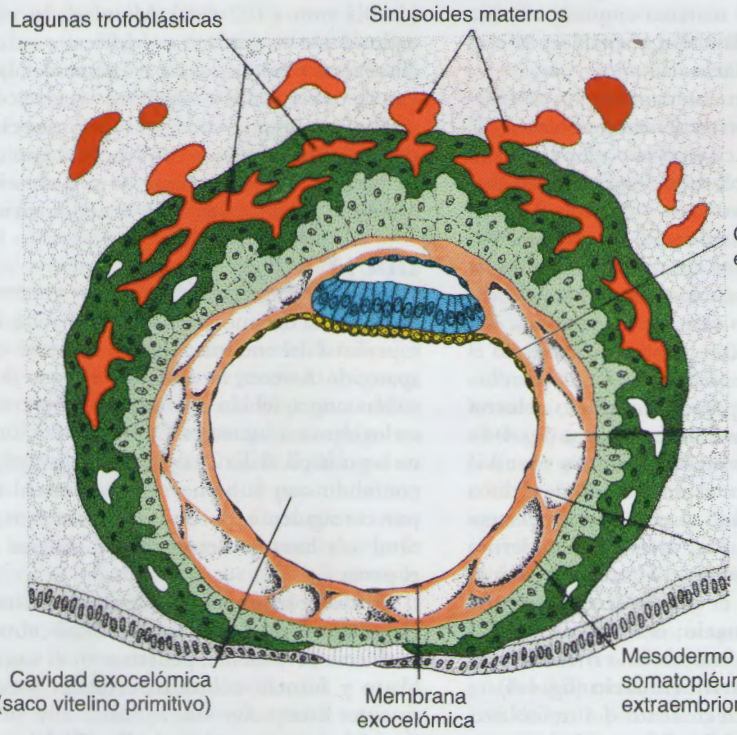

Figura 4-4. Blastocito humano de unos 12 días. Las lagunas trofoblásticas del polo embrionario están directamente conectadas con los sinusoides maternos del estroma endometrial. El mesodermo extraembrionario ha proliferado y llena el espacio entre la membrana exocelómica y la cara interna del trofoblasto.

trofoblasto todavía está formado, principalmente, por células citotrofoblásticas (figs. 4-4 y 4-5).

Al mismo tiempo, las células del sincitiotrofoblasto penetran más profundamente en el estroma y erosionan el revestimiento endotelial de los capilares maternos. Estos capilares, que están congestionados y dilatados, se conocen como **sinusoides.** Las lagunas sincitiales se comunican con los sinusoides, y la sangre materna entra en el sistema lagunar (fig. 4-4). A medida que el trofoblasto va erosionando cada vez

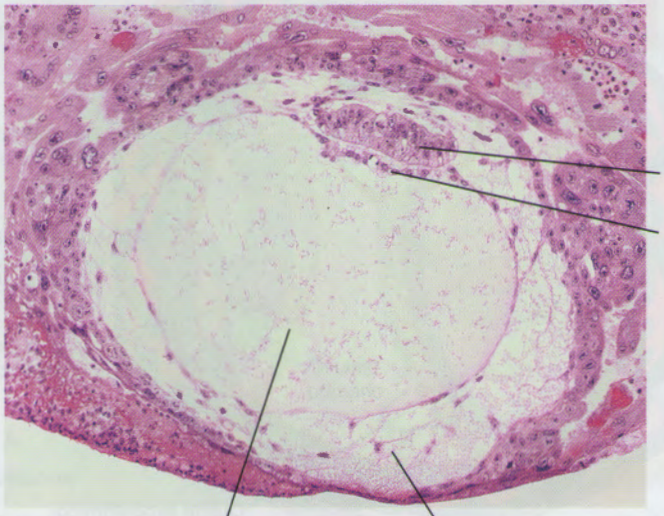

Figura 4-5. Blastocisto humano de 12 días ya implantado (×100). Nótense las células sanguíneas maternas en las lagunas, la membrana exocelómica que reviste el saco vitelino primitivo, el hipoblasto y el epiblasto.

más sinusoides, la sangre materna empieza a fluir a través del sistema trofoblástico y se establece la **circulación uteroplacentaria.**

Entretanto, aparece una nueva población de células entre la superficie interna del citotrofoblasto y la superficie externa de la cavidad exocelómica. Estas células, derivadas de las células del saco vitelino, forman un tejido conjuntivo laxo y delgado, llamado **mesodermo extraembrionario,** que acabará llenando todo el espacio entre el trofoblasto, que queda en su parte externa, y el amnios y la membrana exocelómica, que quedan en su parte interna (figs. 4-4 y 4-5). Pronto se desarrollan grandes cavidades en el mesodermo extraembrionario que, cuando confluyen, forman un nuevo espacio denominado **celoma extraembrionario** o **cavidad coriónica** (fig. 4-4). Este espacio rodea el saco vitelino primitivo y la cavidad amniótica, excepto por el punto en el que el disco germinativo está conectado al trofoblasto mediante el pedículo de fijación (fig. 4-6). El mesodermo extraembrionario que reviste el citotrofoblasto y el amnios recibe el nombre de **mesodermo somatopléurico extraembrionario;** el revestimiento que cubre el saco vitelino se conoce como **mesodermo esplacnopléurico extraembrionario** (fig. 4-4).

Comparado con el crecimiento del trofoblasto, el crecimiento del disco bilaminar es relativamente lento; por consiguiente, el disco queda muy pequeño (de 0,1 mm a 0,2 mm). Mientras, las células del endometrio se vuelven poliédricas y se cargan de glucógeno y lípidos, los espacios intercelulares se llenan de extravasados y el tejido se vuelve edematoso.

Estos cambios, conocidos como **reacción decidual,** al principio están confinados al área que rodea las inmediaciones del lugar de implantación, pero pronto se producen en todo el endometrio.

DÍA 13

Hacia el día decimotercero del desarrollo, la cicatriz superficial del endometrio generalmente ya ha desaparecido. A veces, sin embargo, el lugar de implantación sangra debido al aumento del flujo sanguíneo en los espacios lagunares. Como esta hemorragia tiene lugar hacia el día 28 del ciclo menstrual, se puede confundir con la hemorragia menstrual normal y, por consiguiente, puede comportar cierta inexactitud a la hora de determinar el día que se espera el parto.

El trofoblasto se caracteriza por estructuras en forma de vellosidades. Las células del citotrofoblasto proliferan localmente, penetran en el sincitiotrofoblasto y forman columnas celulares rodeadas por sincitio. Estas columnas celulares con su cubierta sincitial se conocen como **vellosidades primarias** (figs. 4-6 y 4-7) (v. cap. 5, pág. 59).

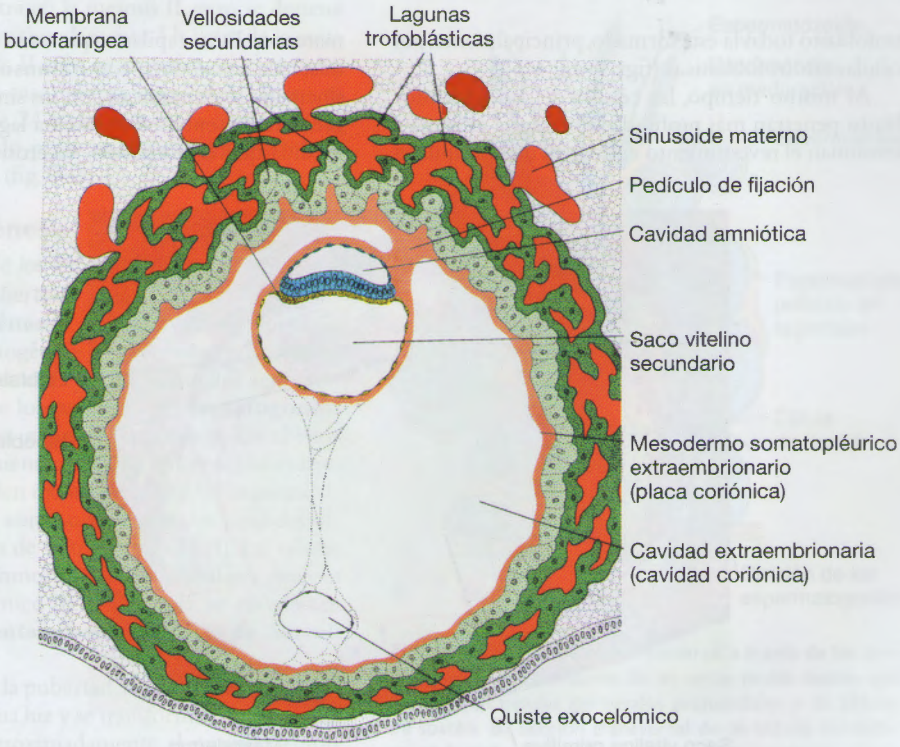

Figura 4-6. Blastocito humano de 13 días. Las lagunas trofoblásticas están presentes tanto en el polo embrionario como en el polo abembrionario, y la circulación uteroplacentaria ya se ha iniciado. Nótense las vellosidades primarias y el celoma extraembrionario o **cavidad coriónica.** El saco vitelino secundario está totalmente revestido con endodermo.

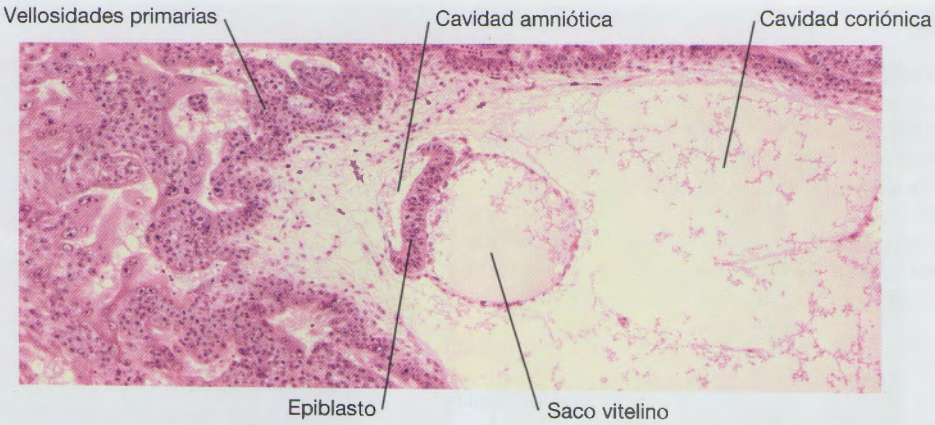

Figura 4-7. Sección a través del lugar de implantación de un embrión de 13 días. Obsérvense la cavidad amniótica, el saco vitelino y el quiste exocelómico de la cavidad coriónica. La mayoría de lagunas están llenas de sangre.

Entretanto, el hipoblasto produce otras células que migran por la parte interna de la membrana exocelómica (fig. 4-4). Estas células proliferan y poco a poco van formando una nueva cavidad dentro de la cavidad exocelómica. Esta nueva cavidad se conoce como **saco vitelino secundario** o **saco vitelino definitivo** (figs. 4-6 y 4-7). Este saco vitelino es mucho más pequeño que la cavidad exocelómica original o saco vitelino primitivo. Durante su formación, se desprenden grandes fragmentos de la cavidad exocelómica. Estos fragmentos son los **quistes exocelómicos** que a menudo se encuentran en el celoma extraembrionario o **cavidad coriónica** (figs. 4-6 y 4-7).

Mientras ocurre todo esto, el celoma extraembrionario se expande y forma una gran cavidad, la **cavidad coriónica.** Entonces, el mesodermo extraembrionario que reviste el interior del citotrofoblasto pasa a denominarse **placa coriónica.** El único lugar por el que el mesodermo extraembrionario atraviesa la cavidad coriónica es el **pedículo de fijación** (fig. 4-6). Con el desarrollo de los vasos sanguíneos, ese pedículo se convierte en el **cordón umbilical.**

Consideraciones clínicas

Implantación anómala

El sincitiotrofoblasto produce diversas hormonas (v. cap. 7, pág. 86), entre ellas la **gonadotropina coriónica humana (GCh).** Hacia el final de la segunda semana ya hay suficiente cantidad de esta hormona para poder detectarla mediante radioinmunoensayo, método que sirve de base para la prueba del embarazo.

El 50% del genoma del embrión implantado deriva del padre y, por lo tanto, es un **cuerpo extraño** que el sistema materno potencialmente debería rechazar, como sucedería con el rechazo de un órgano transplantado. El sistema imnunológico de una mujer embarazada debe cambiar para que tolere la gravidez. La manera como esto sucede se desconoce, pero al parecer la inmunidad celular cambia por humoral (mediada por anticuerpos) esto protege al embrión del rechazo. Sin embargo, los cambios del sistema inmunológico aumentan la predisposición de la mujer a ciertas infecciones como influenza, lo que explica el mayor riesgo de mortalidad por estas infecciones entre las embarazadas. Además, las manifestaciones de las enfermedades autoinmunitarias cambian durante el embarazo. Por ejemplo, la esclerosis múltiple y artritis reumatoide, enfermedades mediadas principalmente por inmunidad celular, mejoran durante la gravidez, mientras que el lupus eritematoso generalizado (principalmente inmunidad humoral) es más grave en la embarazada.

A veces, existen lugares de implantación anómala incluso dentro del mismo útero. Normalmente, el blastocito humano se implanta a lo largo de la pared anterior o posterior del cuerpo uterino. En ocasiones, el blastocito se implanta cerca del orificio interno del cuello del útero (fig. 4-8), de manera que, una vez que está más avanzado el desarrollo, la placenta cubre esta abertura **(orificio interno del cérvix)** y causa hemorragias graves potencialmente mortales durante la segunda parte del embarazo o durante el parto.

Otras veces, la implantación tiene lugar fuera del útero, lo que provoca un **embarazo extrauterino** o **ectópico.** Los embarazos ectópicos pueden

(continúa)

(cont.)

darse en cualquier lugar de la cavidad abdominal, en el ovario o en las trompas de Falopio (fig. 4-8). Sin embargo, el 95% de los embarazos ectópicos se dan en las trompas de Falopio, la mayoría de ellos en la ampolla (fig. 4-9). En la cavidad abdominal, el blastocito se adhiere con mayor frecuencia al revestimiento peritoneal de la **cavidad rectouterina** o **saco de Douglas** (fig. 4-10). El blastocito también puede adherirse al revestimiento peritoneal del tracto intestinal o del omento. A veces, el blastocito se desarrolla en el mismo ovario y provoca un **embarazo ovárico primario.** Los embarazos ectópicos ocurren en el 2% de todos los embarazos y representan el 9% de todas las muertes relacionadas con la gestación para la madre. En la mayoría de embarazos ectópicos el embrión muere hacia el segundo mes de gestación y causa graves hemorragias y dolores abdominales a la madre.

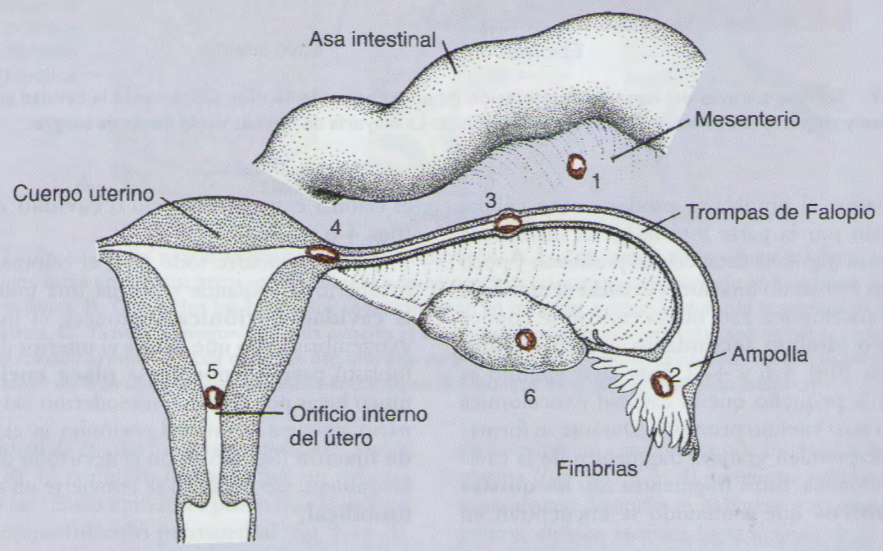

Figura 4-8. Lugares de implantación del blastocito anómalos. *1*, implantación en la cavidad abdominal (el blastocisto se implanta con mayor frecuencia en la cavidad rectouterina [saco de Douglas; fig. 4-10], pero puede implantarse en cualquier parte cubierta por el peritoneo); *2*, implantación en la región ampollar de la trompa; *3*, implantación tubárica; *4*, implantación intersticial (p. ej., en la porción más estrecha de la trompa de Falopio); *5*, implantación en la región del orificio interno del útero, lo que con frecuencia provoca placenta previa, y *6*, implantación ovárica.

Los blastocitos anómalos son comunes. Por ejemplo, de una serie de 26 blastocitos implantados que tenían entre 7,5 y 17 días de vida y que se obtuvieron de pacientes con fertilidad normal, 9 (34,6%) fueron anómalos. Algunos estaban formados solamente por sincitio; otros mostraban diversos grados de hipoplasia trofoblástica. En dos de ellos el embrioblasto estaba ausente y en algunos el disco germinativo presentaba una orientación anormal.

Es probable que la mayor parte de blastocitos anómalos no produzcan ningún signo de embarazo, su trofoblasto es tan inferior que el cuerpo lúteo no puede haber persistido. Estos embriones probablemente se abortan con el siguiente flujo menstrual y, por lo tanto, el embarazo no se detecta. Sin embargo, en algunos casos el trofoblasto se desarrolla y forma las membranas placentarias, aunque hay muy poco tejido embrionario o no lo hay en absoluto. Esta estructura se conoce como **mola hidatiforme.** Las molas segregan grandes cantidades de gonadotropina coriónica humana y pueden generar tumores benignos o malignos **(mola invasiva, coriocarcinoma).**

El análisis genético de las molas hidatiformes indica que, si bien los pronúcleos masculino y femenino pueden ser genéticamente equivalentes, funcionalmente pueden ser distintos. Estos datos derivan del hecho que, a pesar de que las células de las molas son diploides, todo su genoma es paterno. Por lo tanto, la mayoría de molas se originan con la fecundación de un ovocito sin núcleo y una posterior duplicación de los cromosomas masculinos que reestablece el número diploide. Estos resultados también sugieren que los genes paternos regulan la mayor parte del desarrollo del trofoblasto, ya que en las molas este tejido se diferencia a pesar de la ausencia de pronúcleo femenino.

Otros ejemplos de diferencias funcionales entre los genes paternos y maternos son proporcionados

(continúa)

(cont.)

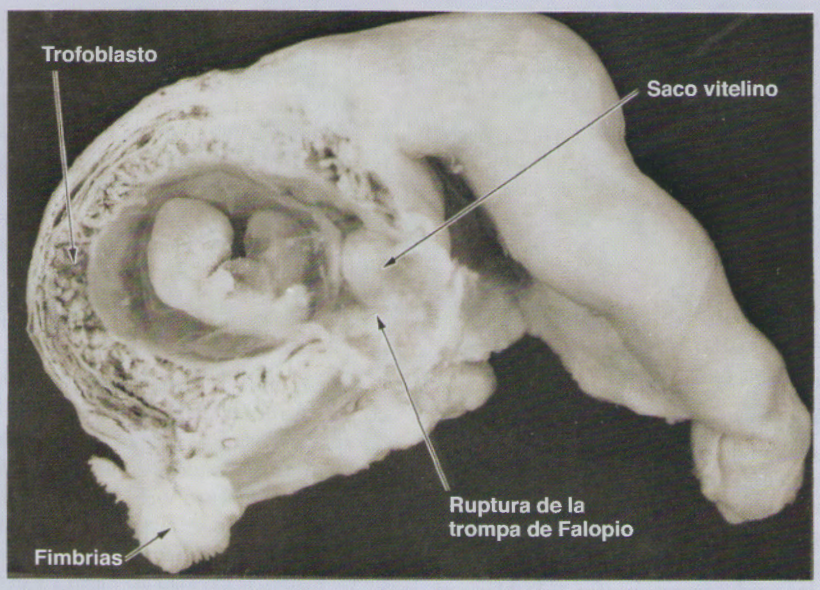

Figura 4-9. Embarazo tubárico. El embrión tiene unos 2 meses de vida y está a punto de escapar por una ruptura de la pared de la trompa.

por la observación de que determinadas enfermedades genéticas dependen de si el gen perdido o defectuoso se hereda del padre o bien de la madre. Por ejemplo, una microdeleción del cromosoma 15 produce el síndrome de Prader-Willi (enfermedad caracterizada por hipotonía, discapacidad intelectual, hipogonadismo y obesidad), mientras que si se hereda de la madre la misma supresión el resultado es síndrome de Angelman (enfermedad caracterizada por convulsiones, lenguaje nulo o mínimo, episodios paroxísticos de risa y discapacidad intelectual severa). Este fenómeno, que se acompaña de una modificación o expresión diferencial de alelos o regiones cromosómicas homólogas dependiendo

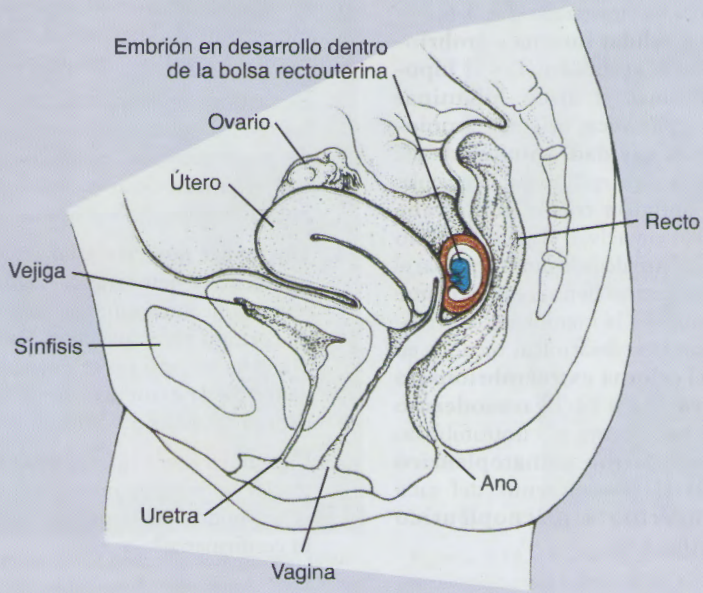

Figura 4-10. Sección medial de la vejiga, el útero y el recto que muestra un embarazo abdominal en la bolsa rectouterina o saco de Douglas.

(continúa)

(cont.)

del padre del que se deriva el material genético, se conoce como **sello genético.** Se cree que menos de 1% de los genes humanos lo posee (v. el capítulo 2, p. 19).

Con frecuencia, también se dan errores reproductivos en la preimplantación y la postimplantación. Incluso en algunas mujeres fértiles que se encuentran en condiciones óptimas para quedar embarazadas, el 15% de los ovocitos no son fecundados y entre un 10% y un 15% inician la segmentación pero no logran implantarse. Del 70% al 75% que se implantan, sólo el 58% sobreviven hasta la segunda semana y el 16% de ellos son anormales. Por esto, a la primera falta menstrual, sólo sobreviven el 42% de los óvulos expuestos a los espermatozoides. De éstos, un determinado número serán abortados durante las semanas siguientes y otros presentarán anomalías en el momento del nacimiento.

Resumen

Al iniciarse la segunda semana, el blastocito se encuentra parcialmente sumergido en el estroma endometrial. El **trofoblasto** se diferencia en una capa interna en proliferación activa, el **citotrofoblasto** (1), y una capa externa, el **sincitiotrofoblasto** (2), que erosiona los tejidos maternos (fig. 4-1). Hacia el día 9 se desarrollan lagunas en el sincitiotrofoblasto. A continuación, el sincitiotrofoblasto erosiona los sinusoides maternos, la sangre materna entra en la red lagunar y hacia el final de la segunda semana se inicia una **circulación uteroplacentaria** (fig. 4-6). Mientras tanto, el citotrofoblasto forma columnas celulares que penetran en el sincitio y quedan envueltas por él. Estas células son las **vellosidades primarias.**

Hacia el final de la segunda semana, el blastocito está completamente sumergido y la herida de las superficie de la mucosa ha cicatrizado (fig. 4-6).

Entretanto, la **masa celular interna** o **embrioblasto** se diferencia en el **epiblasto** (1) y el **hipoblasto** (2); juntos forman el **disco bilaminar** (fig. 4-6). Las células epiblásticas originan **amnioblastos** que revisten la **cavidad amniótica** que queda por encima de la capa epiblástica. Las células del endodermo se continúan con la **membrana exocelómica,** y ambas envuelven el **saco vitelino primitivo** (fig. 4-4). Al final de la segunda semana, el mesodermo extraembrionario llena el espacio entre el trofoblasto y el amnios y la membrana exocelómica del interior. Cuando se desarrollan vacuolas en este tejido, se forma el **celoma extraembrionario** o **cavidad coriónica** (fig. 4-6). El **mesodermo extraembrionario** que reviste el citotrofoblasto y el amnios es el **mesodermo somatopléurico extraembrionario;** el revestimiento del saco vitelino es el **mesodermo esplacnopléurico extraembrionario** (fig. 4-6).

La segunda semana del desarrollo se conoce como **semana de los pares:** el trofoblasto se diferencia en un par de capas, el citotrofoblasto y el sincitiotrofoblasto; el embrioblasto forma un par de capas, el epiblasto y el hipoblasto; el mesodermo extraembrionario se divide en otro par de capas, la somatopleura y la esplacnopleura; y se forman un par de cavidades, la cavidad amniótica y el saco vitelino. La **implantación** tiene lugar al final de la primera semana. Las células del trofoblasto invaden el epitelio y el estroma endometrial subyacente con la ayuda de enzimas proteolíticas. La implantación puede tener lugar fuera del útero, por ejemplo, en la bolsa rectouterina, en el mesenterio, en las trompas de Falopio o en el ovario **(embarazos ectópicos).**

Resolución de problemas

1. La segunda semana del desarrollo se conoce como semana de los pares. ¿La formación de qué estructuras sostiene esta afirmación?
2. Durante la implantación, el trofoblasto invade los tejidos maternos, y como contiene un 50% de genes paternos, es un cuerpo extraño. ¿Por qué el embrión no es rechazado por una respuesta inmunitaria del sistema materno?
3. Una mujer que cree estar embarazada se queja de edema y hemorragias vaginales. Su examen revela concentraciones elevadas de gonadotropina coriónica humana en el plasma y en el tejido placentario, pero no se encuentra ninguna evidencia de la existencia de un embrión. ¿Cómo explicarías esta situación?
4. Una mujer joven que ha tenido dos faltas menstruales se queja de un intenso dolor abdominal. ¿Cuál podría ser el primer diagnóstico y cómo lo confirmarías?

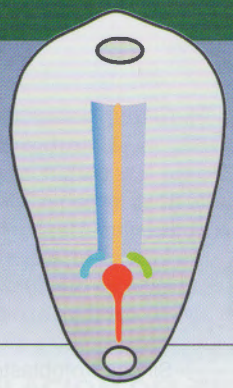

Capítulo 5
Tercera semana del desarrollo: el disco germinativo trilaminar

GASTRULACIÓN: FORMACIÓN DEL MESODERMO Y EL ENDODERMO EMBRIONARIOS

El acontecimiento más característico que tiene lugar durante la tercera semana de gestación es la **gastrulación,** un proceso que establece las tres **capas germinales** (**ectodermo, mesodermo** y **endodermo**) del embrión. La gastrulación se inicia con la formación de una **línea primitiva** en la superficie del epiblasto (figs. 5-1 y 5-2 *A*). Al principio, esta línea está mal definida (fig. 5-1), pero en los embriones de entre 15 y 16 días ya es claramente visible en forma de un surco estrecho con regiones ligeramente abultadas en ambos lados. El extremo cefálico de la línea, llamado **nódulo primitivo,** consiste en un área ligeramente elevada que rodea una pequeña **fosita primitiva** (fig. 5-2). Las células del epiblasto migran hacia la línea primitiva (fig. 5-2). Al llegar a la región de la línea, adoptan forma de matraz, se separan del epiblasto y se deslizan debajo de él (fig. 5-2 *B, C*). Este movimiento de fuera hacia adentro se conoce como **invaginación.** La migración y la especificación de las células están controladas por el **factor de crecimiento de los fibroblastos 8 (FGF-8)** que las propias células de la línea sintetizan. Este factor de crecimiento controla los movimientos celulares disminuyendo la cadherina E, una proteína que normalmente mantiene las células epiblásticas juntas. El FGF-8 también controla la especificación celular en el mesodermo mediante la regulación de la expresión de *Brachyury (gen T).* Después de invaginarse, algunas células desplazan el hipoblasto y crean el **endodermo** embrionario, mientras que otras se sitúan entre el epiblasto y el endodermo acabado de formar y generan el **mesodermo.** Las células que quedan en el epiblasto forman el **ectodermo.** Así, gracias al proceso de gastrulación, el epiblasto genera todas las capas germinales (fig. 5-2 *B*) y las células de estas capas originarán todos los tejidos y órganos del embrión.

A medida que aumenta el número de células que se desplazan entre las capas del epiblasto y el hipoblasto, éstos empiezan a expandirse lateral y cranealmente (fig. 5-2). De forma gradual, migran más allá del borde del disco y entran en contacto con el mesodermo extraembrionario que cubre el saco vitelino y el amnios. En dirección cefálica, pasan a ambos lados de la **placa precordal.** Esta placa se forma entre la punta de la notocorda y la **membrana bucofaríngea,** y procede de las primeras células que migran a través del nódulo de la línea media en dirección cefálica. Más adelante, la placa precordal será importante para la inducción del prosencéfalo (figs. 5-2 y 5-3). La membrana bucofaríngea, en el extremo craneal del disco, está formada por una pequeña región de células ectodérmicas y endodérmicas fuertemente adheridas que representan la futura abertura de la cavidad bucal.

FORMACIÓN DE LA NOTOCORDA

Las **células prenotocordales** que se han invaginado en el nódulo primitivo se desplazan por la línea media hacia delante hasta que alcanzan la **placa precordal** (fig. 5-3). Estas células prenotocordales se intercalan en el hipoblasto de tal manera que durante un pequeño espacio de tiempo la línea media del embrión queda formada por las dos capas celulares que constituyen la **placa notocordal** (fig. 5-3 *B*). A medida que el hipoblasto es reemplazado por las células endodérmicas que migran hacia la línea, las células de la placa notocordal proliferan y se separan del endodermo. Entonces forman un cordón de células sólido, la **notocorda definitiva** (fig. 5-3 *C*), que pasa por debajo del tubo neural es del ectodermo y sirve de base para inducir la formación de la placa neural, el tubo neural y su diferenciación y la formación de los cuerpos vertebrales. Dado que la elongación de la notocorda es un proceso dinámico, primero se forma el extremo craneal, y las regiones caudales se van añadiendo a medida que la línea primitiva asume una posición más caudal. Las células notocordales y prenotocordales se extienden cranealmente hacia la placa precordal (un área justo en posición caudal respecto a la membrana bucofaríngea) y caudalmente hacia la fosita primitiva. En el punto en el que la fosita forma una muesca en el epiblasto, el **conducto neuroentérico** conecta temporalmente la cavidad amniótica y el saco vitelino (fig. 5-3 *A*).

La **membrana cloacal** se forma en el extremo caudal del disco embrionario (fig. 5-2 *A*). Esta membrana, de estructura parecida a la membrana

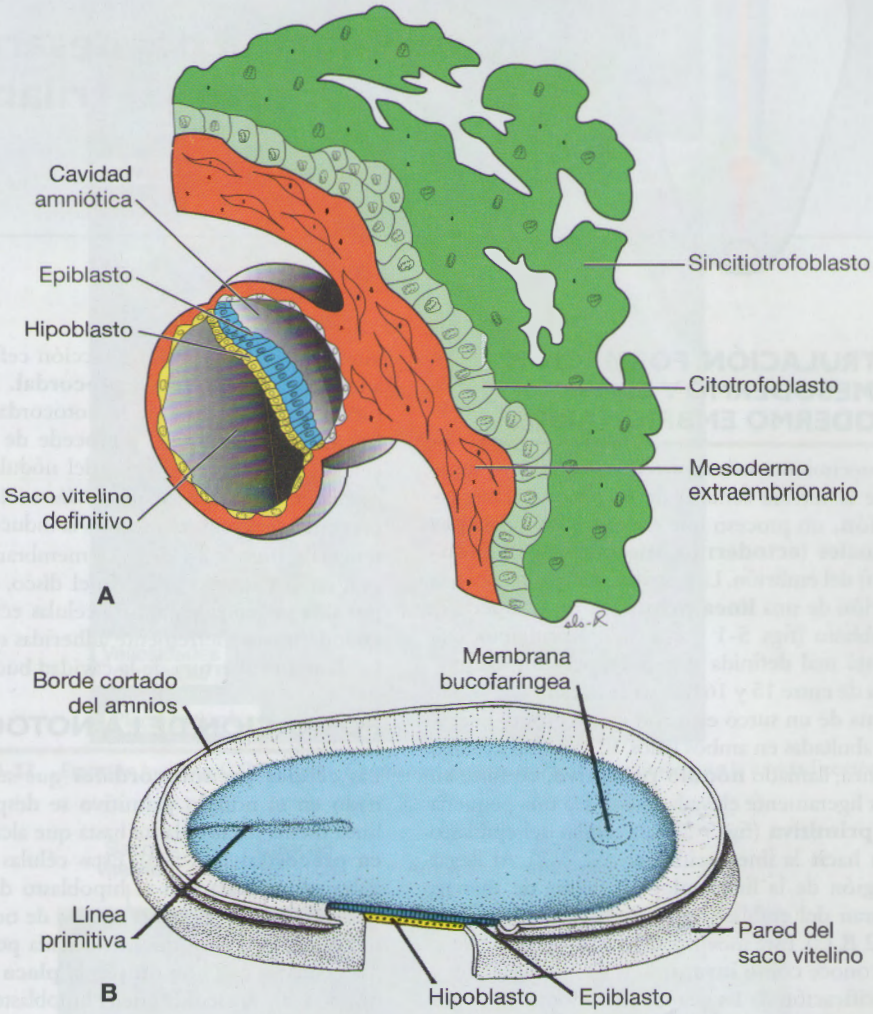

Figura 5-1. A. Lugar de implantación al final de la segunda semana. **B.** Vista representativa del disco germinativo al final de la segunda semana del desarrollo. Se ha abierto la cavidad amniótica para que se pueda ver la cara dorsal del epiblasto. El epiblasto y el hipoblasto están en contacto el uno con el otro y la línea primitiva forma un surco poco profundo en la región caudal del embrión.

bucofaríngea, está formada por células ectodérmicas y endodérmicas fuertemente adheridas y sin mesodermo entre ellas. Cuando aparece la membrana cloacal, la pared posterior del saco vitelino forma un pequeño divertículo que se extiende por el pedículo de fijación. Este divertículo, llamado **divertículo alantoentérico** o **alantoides,** aparece hacia el decimosexto día del desarrollo (fig. 5-3 *A*). Aunque en algunos vertebrados inferiores el alantoides se utiliza para almacenar los productos de excreción del sistema renal, en la especie humana persiste en forma rudimentaria pero puede estar implicado en anomalías del desarrollo de la vejiga (v. cap. 16, pág. 240). El alantoides induce la formación de los vasos alantoideos o umbilicales en el tallo o pedículo de fijación, futuro cordón umbilical.

ESTABLECIMIENTO DE LOS EJES CORPORALES

Los ejes corporales anteroposterior, dorsoventral y derecho-izquierdo se establecen antes y durante el período de gastrulación. El eje anteroposterior lo determinan las células de la parte anterior (craneal) del disco embrionario. Esta área, denominada **endodermo visceral anterior (AVE),** expresa genes esenciales para la formación de la cabeza, incluidos los factores de transcripción *OTX2*, *LIM1* y *HESX1* y los factores secretados **cerberus** y **lefty,** que inhiben la actividad nodal en el extremo craneal del embrión. Estos genes establecen el extremo craneal del embrión antes de la gastrulación. La misma línea primitiva se empieza a formar y se mantiene gracias a

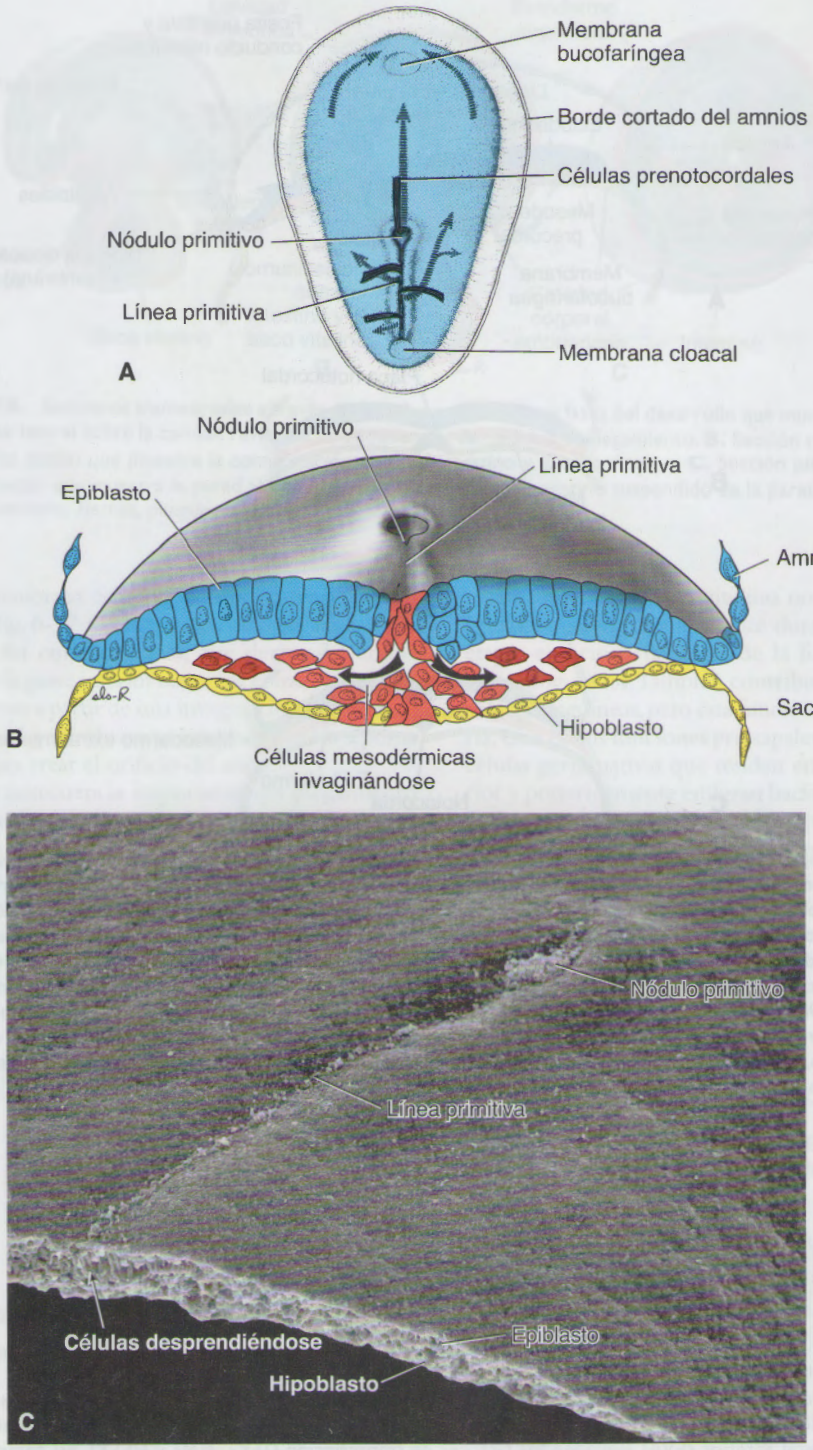

Figura 5-2. **A.** Imagen de la cara dorsal del disco germinativo de un embrión de 16 días en la que se indica el movimiento de las células epiblásticas superficiales *(flechas negras continuas)* a través de la línea primitiva y el nódulo primitivo, y la subsiguiente migración de las células desde el hipoblasto hasta el epiblasto *(flechas discontinuas)*. **B.** Sección transversal de la región craneal de la línea primitiva a los 15 días, en la que puede verse la invaginación de las células del epiblasto. Las primeras células que se mueven hacia la parte interior desplazan el hipoblasto y crean el endodermo definitivo. Cuando el endodermo definitivo ya se ha formado, el movimiento hacia dentro del epiblasto forma el mesodermo. **C.** Vista dorsal de un embrión que muestra el nódulo primitivo, la línea primitiva y una sección transversal de esta última. Esta vista se parece a la de la ilustración de la figura 5-2*B*; *flecha*, células epiblásticas de la línea primitiva desprendiéndose.

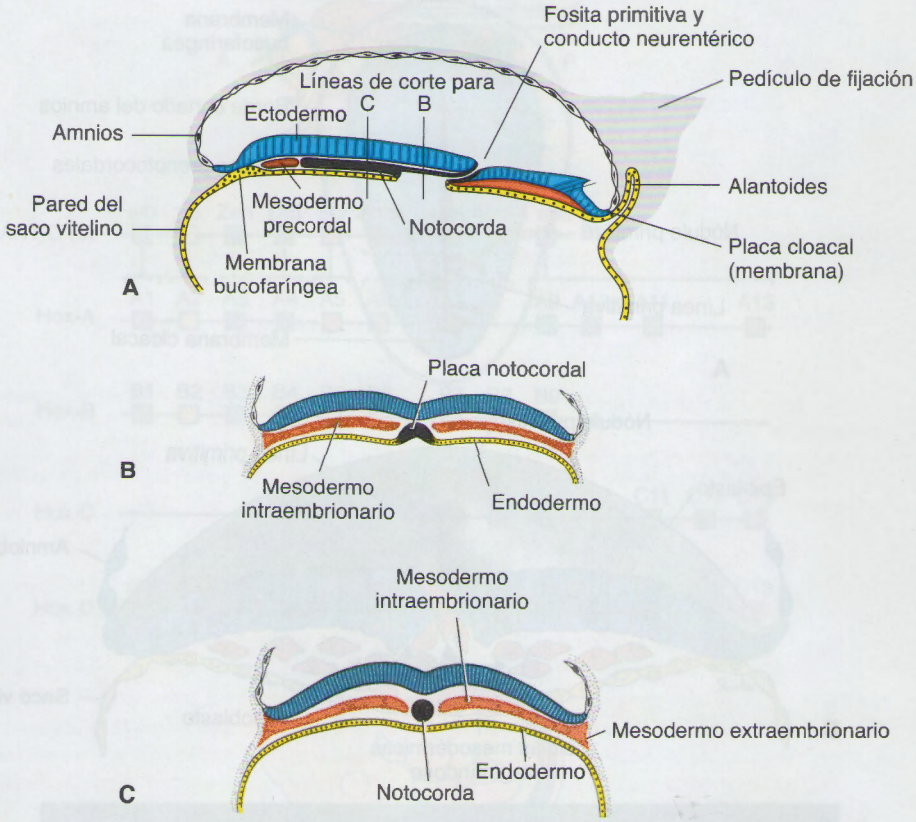

Figura 5-3. Dibujos esquemáticos que ilustran la formación de la notocorda; las células prenotocordales migran a través de la línea primitiva, se intercalan en el endodermo, forman la placa notocordal y, finalmente, se desprenden del endodermo para formar la notocorda definitiva. Como estos procesos tienen lugar en una secuencia craneocaudal, los primeros fragmentos de la notocorda definitiva que se forman aparecen en la región de la cabeza. **A.** Representación de una sección sagital de un embrión de 17 días. La parte más craneal de la notocorda definitiva ya está formada, mientras que las células prenotocordales situadas caudalmente respecto a esta región están intercaladas en el endodermo en forma de placa notocordal. *Obsérvese que algunas células migran por delante de la notocorda. Estas células mesodérmicas forman la placa precordal que ayudará a la inducción del prosencéfalo.* **B.** Esquema de una sección transversal a través de la región de la placa notocordal. Pronto, la placa notocordal se desprende del endodermo y forma la notocorda definitiva. **C.** Representación esquemática de la notocorda definitiva.

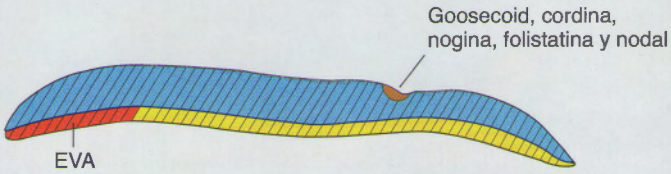

Figura 5-4. Sección sagital a través del nódulo primitivo y la línea primitiva que muestra el patrón de expresión de los genes que regulan los ejes craneocaudal y dorsoventral. Las células del futuro extremo craneal del embrión situadas en el endodermo visceral anterior (EVA) expresan los factores de transcripción *OTX2*, *LIM1* y *HESX1*, así como el factor secretado cerberus, que interviene en el desarrollo de la cabeza y establece la región cefálica. Cuando la línea primitiva ya se ha formado y la gastrulación prosigue, la proteína morfogénica ósea (BMP-4; *áreas sombreadas*), secretada por todo el disco bilaminar, actúa junto con el factor de crecimiento de fibroblastos (FGF) para desplazar ventralmente el mesodermo hacia las estructuras de la placa intermedia y lateral. El gen *Goosecoid* regula la expresión del gen de la cordina, y el producto de este gen, junto con el gen de la nogina y la folistafina, antagonizan la acción de BMP-4, desplazando el mesodermo dorsalmente hacia la notocorda y el mesodermo paraxial para formar la región de la cabeza. Más adelante, la expresión del gen *Brachyury (T)* antagoniza la acción de BMP-4 para desplazar dorsalmente el mesodermo hacia las regiones caudales del embrión.

la expresión del gen *Nodal*, un miembro de la familia del **factor de transformación del crecimiento β (TGF-β)** (fig. 5-4). Una vez formada la línea primitiva, el gen *Nodal* regula el número de genes responsables de la formación del mesodermo ventral y dorsal, y de las estructuras de la cola y la cabeza. El disco embrionario secreta otro miembro de la familia del TGF-β, la **proteína morfogénica ósea 4 (BMP-4)** (fig. 5-4). En presencia de esta proteína y del **factor de crecimiento de los fibroblastos (FGF),** el mesodermo se desplaza hacia la parte ventral y contribuye a la formación de los riñones (mesodermo intermedio), la sangre y el mesodermo de la pared del cuerpo (mesodermo de la placa lateral). De hecho, si la actividad de BMP-4 no fuera bloqueada por otros genes que se expresan en el nódulo primario, todo el mesodermo se desplazaría hacia la parte ventral. Por esta razón, el nódulo es el **organizador.** Este nombre se lo dio Hans Spemann, quien describió por vez primera una actividad de este tipo en el labio dorsal del blastoporo, una estructura análoga al nódulo, en los embriones de *Xenopus*. Por lo tanto, los genes de la cordina (activada por el factor de transcripción ***Goosecoid***), **nogina** y **folistatina** antagonizan la actividad de BMP-4. El resultado es que el mesodermo craneal se desplaza dorsalmente hacia la notocorda, los somitas y los somitómeros (fig. 5-4). Más adelante, estos tres genes se expresarán en la notocorda y cobrarán importancia en la inducción de la región craneal.

Como ya se ha mencionado, el gen ***Nodal*** interviene en el establecimiento y el mantenimiento de la línea primitiva. De manera parecida, ***HNF-3β*** mantiene el nódulo primitivo y, más tarde, induce la especificidad regional en las áreas del prosencéfalo y el mesencéfalo. Sin ***HNF-3β,*** los embriones no consiguen gastrular adecuadamente y carecen de estructuras prosencefálicas y mesencefálicas. Como ya se ha mencionado, *Goosecoid* activa los inhibidores de BMP-4 y participa en la regulación del desarrollo de la cabeza. En los animales de laboratorio, la expresión excesiva o insuficiente de este gen provoca malformaciones graves en la región de la cabeza, incluidas duplicaciones parecidas a algunos tipos de gemelos unidos (fig. 5-5).

Figura 5-5. Gemelos unidos. En los embriones de rana, la sobreexpresión de *Goosecoid* provoca renacuajos con dos cabezas. Quizás la sobreexpresión de este gen explique el origen de este tipo de gemelos unidos.

En las regiones central y caudal del embrión, la formación del mesodermo dorsal está regulada por el **gen *Brachyury (T),*** que se expresa en el nódulo, las células precursoras de la notocorda y la notocorda. Este gen es esencial para la migración de las células a través de la línea primitiva. El gen ***Brachyury*** codifica una proteína de unión a un ADN de secuencia específica que actúa como factor de transcripción. El dominio de unión al ADN se llama **caja T** y en la familia de esta caja existen más de 20 genes. Por tanto, en las regiones central y caudal, la formación del mesodermo depende del producto de este gen, la ausencia del cual se traduce en un acortamiento del eje embrionario (disgenesia caudal). El grado de acortamiento depende del momento en el que la proteína se hace insuficiente.

La lateralidad derecha-izquierda, que también se establece en las primeras etapas del desarrollo, viene determinada por una cascada de genes. Cuando aparece la línea primitiva, las células del nódulo primitivo y de la misma línea primitiva secretan el **factor de crecimiento de los fibroblastos 8 (FGF-8)** que induce la expresión del gen *Nodal,* pero sólo en el lado izquierdo del embrión (fig. 5-6 *A*). Más tarde, cuando se induce la formación de la placa neural, FGF-8 mantiene la expresión de *Nodal* en el mesodermo de la placa lateral, así como la de ***LEFTY-2.*** Estos dos genes regulan ***PITX2,*** que es un factor de transcripción que contiene una homeosecuencia responsable del establecimiento de la lateralidad izquierda (fig. 5-6 *B*). *PITX2* se expresa en el lado izquierdo del corazón, el estómago y el primordio intestinal, y cuando se expresa ectópicamente provoca trastornos de lateralidad (v. pág. 57). De forma simultánea, ***LEFTY*** se expresa en el lado izquierdo de la placa basal del tubo neural y podría actuar como barrera para impedir que las señales del lado izquierdo pasen al otro lado. ***Sonic hedgehog*** **(SHH)** también desempeña esta función y, además, evita que los genes del lado izquierdo se expresen en el lado derecho. El gen *Brachyury (T),* que codifica un factor de transcripción secretado por la notocorda, también es esencial para la expresión de *Nodal, LEFTY-1* y *LEFTY-2* (fig. 5-6 *B*). Es importante señalar que el neurotransmisor **serotonina (5HT)** también participa en esta secuencia de señales que establece la lateralidad. La 5HT se concentra en el lado izquierdo, quizá como

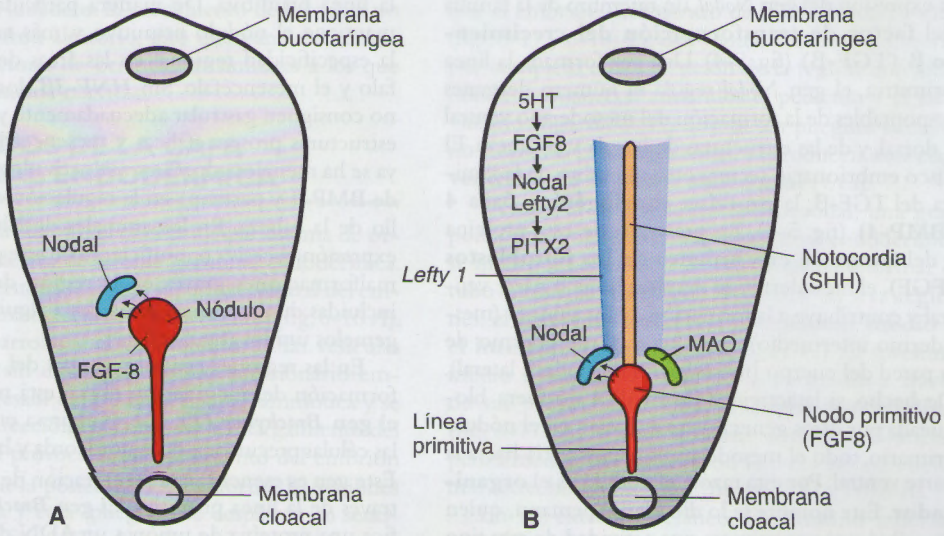

Figura 5-6. Vistas dorsales del disco germinativo en las que se observan los patrones de expresión génica responsables del establecimiento del eje corporal derecho-izquierdo. **A.** El factor de crecimiento de los fibroblastos 8 (FGF-8), secretado por el nódulo primitivo y la línea primitiva, establece la expresión de *Nodal*, que pertenece a la superfamilia del factor de transformación del crecimiento β (TGF-β), y entonces la proteína Nodal se acumula en el lado izquierdo, cerca del nódulo. **B.** Más tarde, cuando se induce la formación de la placa neural, FGF-8 induce la expresión de *Nodal* y *LEFTY-2* en el mesodermo de la placa lateral, mientras que *LEFTY-1* se expresa en el lado izquierdo de la cara ventral del tubo neural. Estas señales dependen del neurotransmisor serotonina (5HT) que es anterior a FGF8 y su concentración aumenta en el lado izquierdo puesto que es metabolizada por MAO en el lado derecho. Los productos del gen *Brachyury (T)*, que se expresa en la notocorda, también participan en la inducción de estos tres genes. A su vez, la expresión de *Nodal* y *LEFTY-2* regula la expresión del factor de transcripción *PITX2* que, a través de efectores bajos, establece la lateralidad izquierda. *Sonic hedgehog* (SHH), que se expresa en la notocorda, hace de barrera central e impide que los genes de la izquierda se expresen en el lado derecho. La expresión de *Snail* regula en dirección 3′ genes importantes para el establecimiento de la lateralidad derecha que actúan posteriormente.

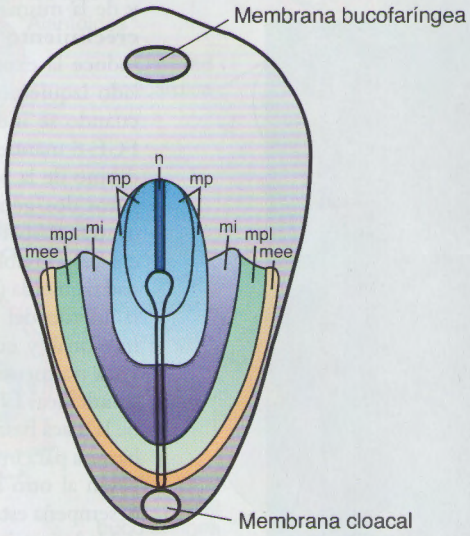

Figura 5-7. Vista dorsal del disco germinativo que muestra la línea primitiva y un mapa del destino de las células epiblásticas. Regiones específicas del epiblasto migran a través de distintas partes del nódulo y la línea primitiva para formar el mesodermo. Así, las células que migran al extremo más craneal del nódulo formarán la notocorda (n); las que migran más posteriormente a través del nódulo y la cara más craneal de la línea primitiva darán origen al mesodermo paraxial (mp; somitómeros y somitas); las que migran a través de la siguiente porción de la línea media crearán el mesodermo intermedio (mi; sistema urogenital); las que migran a través de la parte más caudal de la línea primitiva formarán el mesodermo de la placa lateral (mpl; pared del cuerpo), y las que migran a través de la parte más caudal contribuirán a la formación del mesodermo extraembrionario (mee; corion).

resultado de su degradación por la enzima que la metaboliza **monoamino oxidasa (MAO)** en el lado derecho y es anterior a las señales de FGF8 (fig. 5-6 B). Las alteraciones en las señales de la 5HT tienen como resultado situs inversus, dextrocardia y diversas cardiopatías (v. Correlaciones Clínicas, p. 57).

Los genes que regulan el desarrollo del lado derecho no están tan bien definidos, aunque la expresión del factor de transcripción ***Snai*** está restringida al mesodermo de la placa lateral derecha y, probablemente, regula genes efectores responsables de establecer el lado derecho. El porqué del inicio de la cascada en el lado izquierdo sigue siendo un misterio, pero puede que tengan algo que ver los **cilios** de las células del nódulo, que al moverse rítmicamente crean Un gradiente de expresión de los genes *Nodal* hacia la izquierda o por un gradiente de señales establecido por **uniones de brecha** y transporte de iones pequeños.

ESTABLECIMIENTO DEL MAPA DE DESTINOS CELULARES DURANTE LA GASTRULACIÓN

Se ha trazado el mapa de las regiones del epiblasto que emigran y penetran a través de la línea primitiva, y también se ha determinado el destino final de las mismas (fig. 5-7). Por ejemplo, las células que entran por las regiones craneales del nódulo se convierten en la placa precordal y la notocorda; las que migran a los márgenes laterales del nódulo y las que proceden del extremo craneal de la línea primitiva forman el **mesodermo paraxial;** aquellas que migran a través de la región media de la línea primitiva se transforman en **mesodermo intermedio;** las que lo hacen a través de una región un poco más caudal de la línea primitiva forman el **mesodermo de la placa lateral,** y aquellas que migran a través de la región más caudal de la línea primitiva contribuyen a la formación del mesodermo extraembrionario (la otra fuente de este tejido es el saco vitelino primitivo [hipoblasto]).

CRECIMIENTO DEL DISCO EMBRIONARIO

El disco embrionario, que al principio es plano y casi redondo, se va alargando de forma progresiva, a la vez que su extremo cefálico de ensancha y su extremo caudal se estrecha (fig. 5-2 *A*). La expansión del disco embrionario tiene lugar, principalmente, en la región cefálica; la región de la línea primitiva conserva, más o menos, el mismo tamaño. El crecimiento y el alargamiento de la parte cefálica del disco embrionario están causados por una migración continua de células procedentes de la región de la línea primitiva que se mueven hacia la zona cefálica. La invaginación de las células superficiales de la línea primitiva y su subsiguiente migración hacia delante y hacia los lados continúa hasta el final de la cuarta semana. En esta fase, la línea primitiva muestra cambios regresivos, se contrae rápidamente y pronto desaparece.

El hecho de que la línea primitiva del extremo caudal del disco embrionario continúe suministrando nuevas células hasta el final de la cuarta semana es de gran importancia para el desarrollo del embrión. En la parte cefálica, las capas germinales empiezan su diferenciación específica hacia la mitad de la tercera semana, mientras que en la parte caudal la diferenciación se inicia hacia el final de la cuarta semana. Por lo tanto, en los segmentos caudales, la gastrulación o formación de las capas germinales continúa mientras las estructuras craneales ya se están diferenciando, lo que hace que el embrión se desarrolle cefalocaudalmente.

Consideraciones clínicas

Teratogénesis asociada a la gastrulación

El principio de la tercera semana del desarrollo, cuando la gastrulación ya se ha iniciado, es una fase muy susceptible a las malformaciones teratogénicas. En este momento ya es posible trazar un mapa de los destinos celulares para diversos órganos, como los ojos y la organización del cerebro, y estas poblaciones celulares pueden resultar dañadas por agentes teratógenos. Por ejemplo, en esta etapa, las dosis elevadas de alcohol matan las células de la línea media anterior del disco germinativo, lo que conlleva deficiencias en las estructuras craneofaciales de la línea media y provoca **holoprosencefalia** (v. cap. 17, pág. 279). En estos niños, el prosencéfalo es pequeño, los dos ventrículos laterales se suelen fusionar en uno solo y los ojos se encuentran muy cerca el uno del otro (hipotelorismo). Como esta fase se alcanza 2 semanas después de la fecundación, se encuentra aproximadamente a 4 semanas de la última falta menstrual. Sin embargo, puede que la mujer no sepa que está embarazada, ya que puede pensar que la menstruación se retrasa y en cualquier momento aparecerá. Por consiguiente, no toma las precauciones que normalmente tomaría si supiera que está embarazada.

La gastrulación, por sí misma, puede interrumpirse por anomalías genéticas o agentes tóxicos. En la **disgenesia caudal (sirenomelia)** no se forma suficiente mesodermo en la región más caudal del embrión lo que, dado que este mesodermo contribuye a la formación de las extremidades inferiores,

(continúa)

(cont.)

Figura 5-8. A, B. Dos ejemplos de sirenomelia (disgenesia caudal). La pérdida de mesodermo en la región lumbosacra provocó la fusión de las yemas de las extremidades inferiores, además de otras anomalías.

Figura 5-9. Teratoma sacrococcígeo, probablemente debido a restos de la línea primitiva. Estos tumores, que pueden volverse malignos, son más comunes en los fetos femeninos.

el sistema urogenital (mesodermo intermedio) y las vértebras lumbosacras, conlleva la aparición de anormalidades en estas estructuras.

Los individuos afectados exhiben un rango variable de defectos como la hipoplasia y fusión de las extremidades inferiores, anomalías vertebrales, agenesia renal, ano imperforado y anomalías en los órganos genitales (fig. 5-8 *A, B*). En los seres humanos, estas malformaciones se asocian a la diabetes materna y a otras causas. En los ratones, anomalías de los genes *Brachyury (T), WNT* y *engrailed* producen un fenotipo similar.

La **transposición visceral (situs inversus)** es una malformación caracterizada por la transposición de las vísceras en el tórax y el abdomen. A pesar de la reversión de órganos, en los individuos afectados la aparición de otras anomalías estructurales sólo es un poco más frecuente. Aproximadamente el 20% de los pacien tes con una transposición visceral completa también presentan bronquiectasia y sinusitis crónica debida a cilios anormales **(síndrome de Kartagener).** Curiosamente, los cilios normalmente están presentes en la superficie ventral del nódulo primitivo y pueden estar implicados en el establecimiento del patrón derecho-izquierdo durante la gastrulación (v. pág. 55). Otras situaciones de lateralidad anormal se conocen como **secuencias de lateralidad.** Los pacientes con estas afecciones no presentan una transposición visceral completa, pero su bilateralidad está más acentuada en el lado derecho o en el izquierdo.

El bazo refleja estas diferencias; los pacientes con bilateralidad del lado izquierdo presentan poliesplenia, mientras que las personas con bilateralidad del lado derecho presentan asplenia o bazo hipoplásico. También es más probable que los pacientes con

(continúa)

(cont.)

secuencias de lateralidad presenten otras malformaciones, especialmente defectos cardíacos.

El **neurotransmisor serotonina (5HT)** es una molécula de señalización importante para la lateralidad y los estudios en animales demuestran que las alteraciones de las señales de la 5HT tienen como resultado situs inversus, dextrocardia y defectos cardíacos (v. el capítulo 13). Asimismo, los resultados más recientes indican que los hijos de mujeres que reciben antidepresivos de la clase de los **inhibidores de la captación de serotonina (SSRIs)** tienen mayor riesgo de padecer malformaciones cardíacas, lo que proporciona más evidencia de la importancia que tiene la 5HT en la lateralidad.

Tumores asociados a la gastrulación

A veces, persisten restos de la línea primitiva en la región sacrococcígea. Estos grupos de células pluripotentes proliferan y forman unos tumores conocidos como **teratomas sacrococcígeos,** que suelen contener tejidos derivados de las tres capas germinales (fig. 5-9). Se trata de los tumores más comunes en los recién nacidos, su frecuencia es de un caso por cada 37 000 nacimientos. Estos tumores también pueden originarse a partir de **células germinales primigenias** que no logran migrar hacia la cresta gonadal (v. pág. 10).

CONTINUACIÓN DEL DESARROLLO DEL TROFOBLASTO

Al iniciarse la tercera semana, el trofoblasto se caracteriza por **vellosidades primarias** formadas por un núcleo citotrofoblástico cubierto por una capa de sincitio (figs. 5-10 y 5-11). Durante las etapas siguientes del desarrollo, las células mesodérmicas penetran en el núcleo de las vellosidades primarias y crecen hacia la decidua. La nueva estructura acabada de formar se conoce como **vellosidad secundaria** (fig. 5-11).

Al finalizar la tercera semana, las células mesodérmicas del núcleo de la vellosidad empiezan a diferenciarse en células sanguíneas y pequeños vasos sanguíneos para acabar formando el sistema capilar velloso (fig. 5-11). En este momento, la vellosidad recibe el nombre de **vellosidad terciaria** o

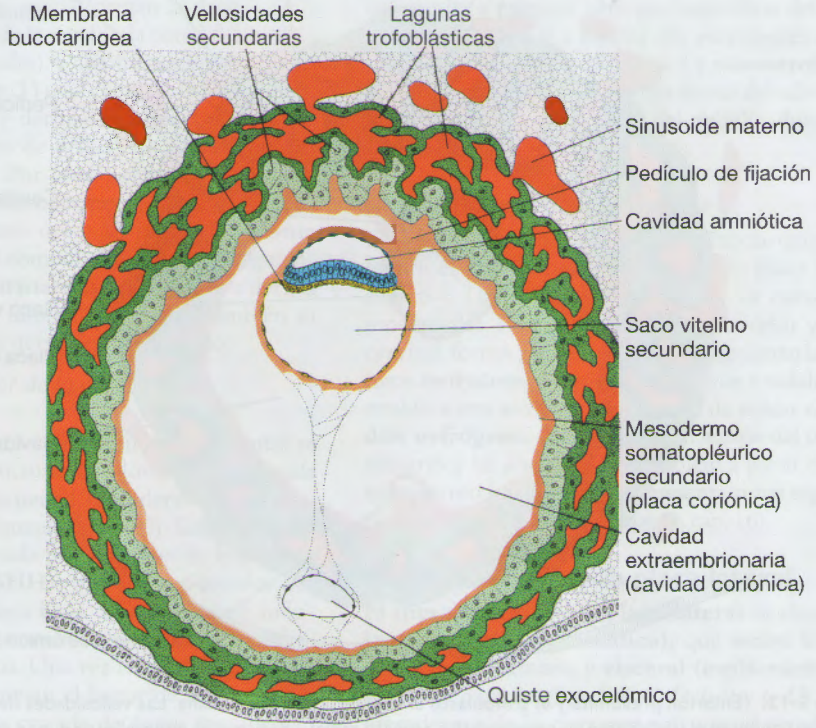

Figura 5-10. Lugar de implantación de 13 días que muestra las vellosidades primarias de la cubierta trofoblástica justo antes de ser invadidas por el mesodermo de la placa coriónica.

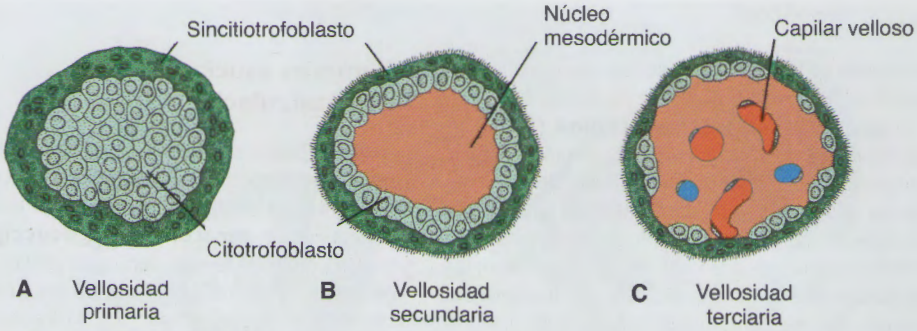

Figura 5-11. Desarrollo de una vellosidad. **A.** Sección transversal de una vellosidad primaria en la que puede verse un núcleo de células citotrofoblásticas cubierto por una capa de sincitio. **B.** Sección transversal de una vellosidad secundaria con un núcleo de mesodermo cubierto por una sola capa de células citotrofoblásticas que, a su vez, está cubierta por sincitio. **C.** Mesodermo de la vellosidad que presenta diversas vénulas y capilares.

vellosidad placentaria definitiva. Los capilares de la vellosidad terciaria están en contacto con los capilares que se desarrollan en el mesodermo de la placa coriónica y el pedículo de fijación (figs. 5-12 y 5-13). A su vez, estos vasos están en contacto con el sistema circulatorio intraembrionario y unen la placenta con el embrión. Por esto, cuando el corazón empieza a latir durante la cuarta semana del desarrollo, el sistema velloso ya está preparado para suministrar al verdadero embrión los nutrientes y el oxígeno que necesita.

Mientras, las células citotrofoblásticas de las vellosidades van penetrando progresivamente en el sincitio que las recubre hasta alcanzar el endometrio materno. Allí, entran en contacto con extensiones parecidas de los tallos vellosos contiguos y forman una delgada **cubierta citotrofoblástica externa** (figs. 5-12 y 5-13). De forma gradual, esta cubierta

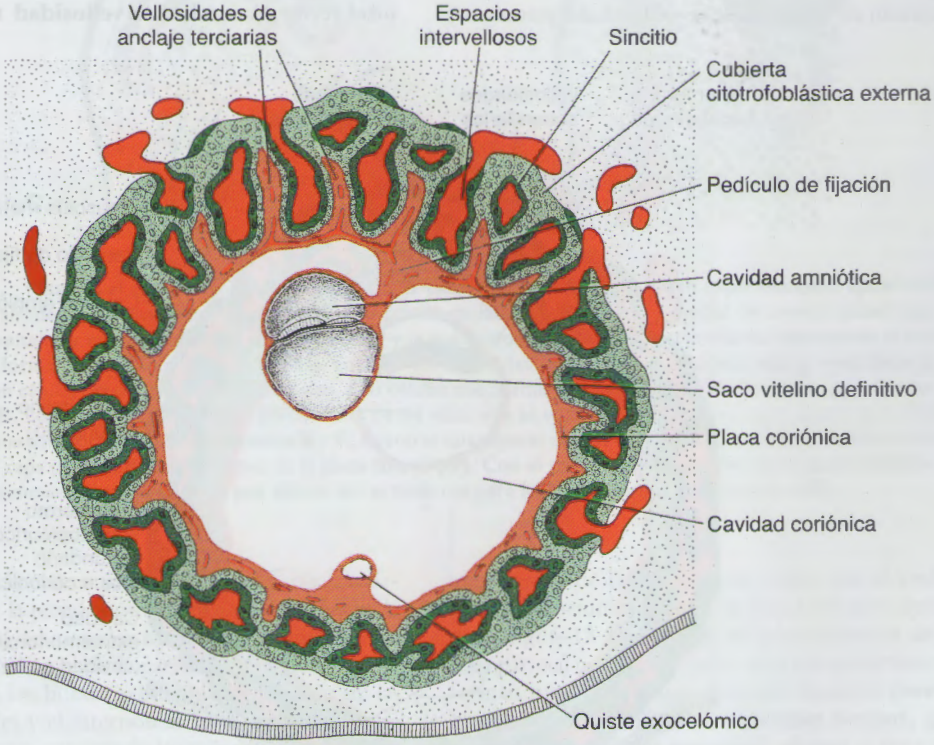

Figura 5-12. Embrión presomita y el trofoblasto al final de la tercera semana. Las vellosidades de anclaje secundarias y terciarias confieren al trofoblasto un característico aspecto radial. Los espacios intervellosos que se encuentran por todo el trofoblasto están revestidos por sincitio. Las células citotrofoblásticas rodean totalmente el trofoblasto y están en contacto directo con el endometrio. El embrión está suspendido dentro de la cavidad coriónica por medio del pedículo de fijación.

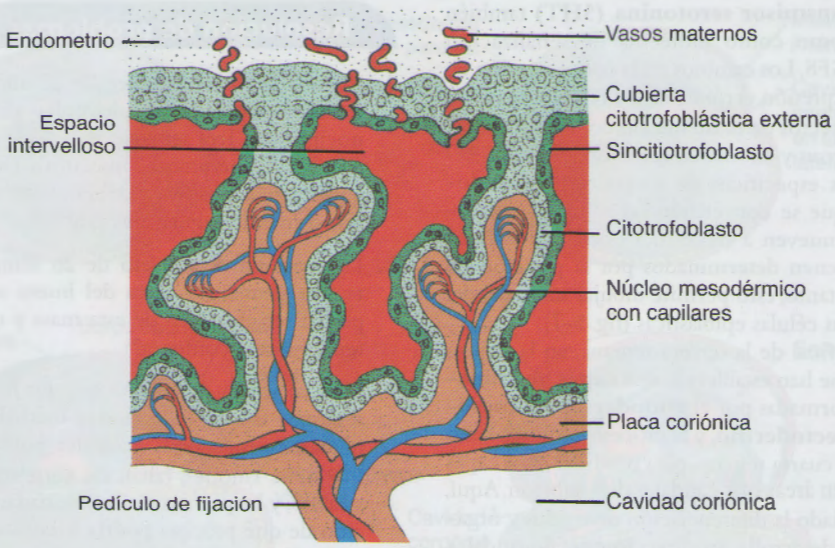

Figura 5-13. Sección longitudinal a través de una vellosidad al final de la tercera semana del desarrollo. Los vasos maternos penetran en la cubierta citotrofoblástica y entran en los espacios intervellosos que hay alrededor de las vellosidades. Los capilares de las vellosidades están en contacto con los vasos de la placa coriónica y el pedículo de fijación que, a su vez, están conectados con los vasos intraembrionarios.

va rodeando todo el trofoblasto y une firmemente el saco coriónico al tejido endometrial materno (fig. 5-12). Las vellosidades que se extienden desde la **placa coriónica** hasta la **decidua basal (placa decidual:** parte del endometrio donde se formará la placenta; v. cap. 8) reciben el nombre de **vellosidades de anclaje** o **de troncales.** Aquellas que nacen de los lados de las mismas se denominan **vellosidades libres (terminales),** y a través de ellas se realiza el intercambio de nutrientes y otros productos.

Entretanto, la cavidad coriónica se agranda y, hacia el día 19 o 20, el embrión queda anclado a su cubierta trofoblástica por un estrecho **pedículo de fijación** (fig. 5-12). Más adelante, el pedículo de fijación se convertirá en el **cordón umbilical,** que unirá la placenta con el embrión.

Resumen

El acontecimiento más característico durante la tercera semana es la **gastrulación.** Ésta se inicia con la aparición de la **línea primitiva,** que tiene un **nódulo primitivo** en el extremo cefálico. En la región de la línea y el nódulo, las células del **epiblasto** se desplazan hacia dentro **(se invaginan)** y forman dos capas celulares nuevas, el **endodermo** y el **mesodermo.** Las células que no migran a través de la línea primitiva y se quedan en el epiblasto forman el **ectodermo.** Por lo tanto, el epiblasto origina las tres **capas germinales** del embrión, el **ectodermo,** el **mesodermo** y el **endodermo,** y estas capas forman todos los tejidos y órganos (figs. 5-2 y 5-3).

Las células prenotocordales que se invaginan en la fosita primitiva se desplazan hacia delante hasta llegar a la placa precordal. Estas células se intercalan en el endodermo como **placa notocordal** (fig. 5-3). Cuando avanza el desarrollo, la placa se desprende del endodermo y se forma un cordón sólido, la **notocorda.** La notocorda es un eje central que servirá de base al esqueleto axial (fig. 5-3). Los extremos cefálico y caudal del embrión ya se han establecido antes de la formación de la línea primitiva. Así, las células del hipoblasto (endodermo) del borde cefálico del disco forman el **endodermo visceral anterior,** que expresa los genes responsables de la formación de la cabeza, como ***OTX2, LIM1*** y ***HESX1,*** así como el factor secretado **cerberus.** A continuación, se activa el gen *Nodal,* de la familia *TGF-β* de genes, que inicia y mantiene la integridad de la línea primitiva y el nódulo primitivo. En presencia de **FGF, BMP-4** desplaza el mesodermo ventralmente durante la gastrulación de manera que forma el mesodermo de las placas lateral e intermedia. Los genes de la **cordina, nogina** y **folistatina** antagonizan la actividad de BMP-4 y desplazan el mesodermo en dirección dorsal para que forme la notocorda y los somitómeros en la región de la cabeza. En regiones más caudales, la formación de estas estructuras está regulada por el gen ***Brachyury (T)*** (fig. 5-4*A*). La asimetría derecha-izquierda está regulada por una cascada de genes. En primer lugar, ***FGF-8,*** secretado por las células del nódulo y la línea primitiva, induce la expresión de los genes *Nodal* y ***LEFTY-2*** en el lado izquierdo. Estos genes regulan ***PITX2,*** un factor de transcripción responsable de la lateralidad izquierda (fig. 5-6).

El **neurotransmisor serotonina (5HT)** también participa como como molécula de señalización desde los FGF8. Los cambios en la concentración de 5HT o la expresión errónea de ***PITX2*** tiene como resultado defectos de la lateralidad como dextrocardia, *situs inversus* y anomalías cardíacas.

Los tipos específicos de mesodermo y endodermo en que se convertirán las células epiblásticas que se mueven a través del nódulo y la línea primitiva vienen determinados por la posición de éstas. Por lo tanto, esto permite dibujar un mapa del destino de las células epiblásticas (fig. 5-7).

Hacia el final de la tercera semana, en la región de la cabeza se han establecido tres **capas germinales** básicas formadas por el **endodermo,** el **mesodermo** y el **ectodermo,** y el proceso continúa hasta el final de la cuarta semana para producir estas capas germinales en áreas más caudales del embrión. Aquí, ya se ha iniciado la diferenciación de tejidos y órganos, que se desarrolla en dirección cefalocaudal a medida que progresa la gastrulación.

Mientras tanto, el trofoblasto progresa rápidamente. Las **vellosidades primarias** obtienen un núcleo mesenquimatoso en el que aparecen pequeños capilares (fig. 5-12). Cuando estos capilares vellosos entran en contacto con los capilares de la placa coriónica y el pedículo de fijación, el sistema velloso está preparado para suministrar nutrientes y oxígeno al embrión (fig. 5-13).

Resolución de problemas

1. En una fiesta, una mujer de 22 años consume grandes cantidades de alcohol y pierde el conocimiento. Tres semanas más tarde tiene la segunda falta menstrual consecutiva. La prueba del embarazo da positivo. ¿Debería estar preocupada por si su embriaguez afectó al bebé?

2. La ecografía de un feto de 28 semanas detecta una gran masa cerca del hueso sacro. ¿Cuál podría ser el origen de esta masa y qué tipo de tejido podría contener?

3. Una ecografía determina que un feto tiene las regiones faciales y torácicas bien desarrolladas pero sus estructuras caudales son anormales. No tiene riñones, faltan las vértebras lumbares y sacras, y las piernas están fusionadas. ¿La alteración de qué proceso podría haber causado estas anomalías?

4. Un niño presenta poliesplenia y el corazón en una posición anómala. ¿Cómo pueden relacionarse estas dos anomalías desde el punto de vista del desarrollo y cuándo podrían haberse originado? ¿Debería preocuparle la posible presencia de otros defectos? ¿Qué genes podrían haber causado este proceso y en qué momento de la embriogénesis se habrían iniciado?

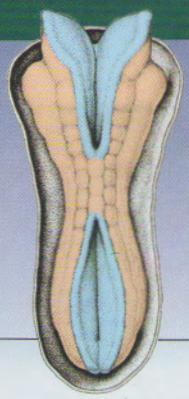

Capítulo 6
De la tercera a la octava semana: el período embrionario

El **período embrionario,** o período de **organogénesis,** transcurre entre la **tercera y la octava semana** del desarrollo y es la etapa durante la cual las tres capas germinales, el **ectodermo,** el **mesodermo** y el **endodermo,** originan diversos tejidos y órganos específicos. Cuando el período embrionario llega a su fin, los principales sistemas de órganos ya se han establecido y, hacia el final del segundo mes, ya es posible reconocer las principales características corporales externas.

DERIVADOS DE LA CAPA GERMINAL ECTODÉRMICA

Al inicio de la tercera semana del desarrollo, la capa germinal ectodérmica tiene forma de disco, siendo más ancho en la región cefálica que en la región caudal (fig. 6-1). La aparición de la notocorda y el mesodermo precordal induce el ectodermo suprayacente a engrosarse y formar la **placa neural** (fig. 6-2 *A*, *B*). Las células de esta placa forman el **neuroectodermo,** la inducción del cual representa el primer acontecimiento del proceso de **neurulación.**

Regulación molecular de la inducción neural

El aumento de la señalización del **factor de crecimiento de los fibroblastos (FGF)** junto con la inhibición de la actividad de la **proteína morfogénica ósea 4 (BMP-4),** que pertenece a la familia del **factor de transformación del crecimiento β (TGF-β)** y es responsable del desplazamiento en dirección ventral del ectodermo y el mesodermo, provoca la inducción de la placa neural. Probablemente, la señalización del FGF promueve una vía neural por un mecanismo desconocido y al mismo tiempo reprime la transcripción de la BMP y aumenta la expresión de los genes de la **cordina** y **nogina,** que inhiben la actividad de BMP. La presencia de BMP-4, que penetra en el mesodermo y el ectodermo del embrión en gastrulación, induce la formación de la epidermis a partir del ectodermo, mientras que el mesodermo forma el mesodermo de las placas intermedia y lateral. Si el ectodermo no queda expuesto a BMP, «por defecto» se convierte en tejido nervioso. La secreción de otras tres moléculas, **nogina, cordina** y **folistatina,** inactiva la BMP. Estas tres proteínas se encuentran en el organizador (nódulo primitivo), la notocorda y el mesodermo precordal. Su función es la de neuralizar el ectodermo inhibiendo BMP, y hacer que el mesodermo se convierta en notocorda y en mesodermo paraxial (desplazan dorsalmente el mesodermo); sin embargo, estos inductores neurales sólo inducen tejidos de tipo prosencéfalo y mesencéfalo. La inducción de las estructuras de la placa neural caudal (rombencéfalo y médula espinal) depende de dos proteínas secretadas, **WNT3a** y **FGF.** Además, parece que el **ácido retinoico (AR)** interviene en la organización del eje craneocaudal, ya que puede provocar la redeterminación de los segmentos craneales en otros más caudales mediante la regulación de la expresión de los **genes de homeosecuencia** (v. pág. 78).

Neurulación

La neurulación es el proceso mediante el cual la placa neural forma el tubo neural. Al final de la tercera semana, los bordes laterales de la placa neural se elevan para formar los **pliegues neurales,** y la región central deprimida forma el **surco neural** (fig. 6-2). De forma gradual, los pliegues neurales se acercan entre ellos por encima de la línea media, donde se fusionan (fig. 6-3 *A*, *B*). La fusión empieza por la región cervical (quinto somita) y avanza craneal y caudalmente (fig. 6-3 *C*, *D*). Así se forma el **tubo neural.** Hasta que la fusión no se completa, los extremos cefálico y caudal del tubo neural se comunican con la cavidad amniótica a través de los **neuroporos anterior (craneal)** y **posterior (caudal),** respectivamente (figs. 6-3 *C*, *D* y 6-4 *A*). El neuroporo craneal se cierra, aproximadamente, hacia el día 25 (fase de 18 a 20 somitas), mientras que el neuroporo posterior se cierra el día 28 (fase de 25 somitas) (fig. 6-4 *B*). En este momento se ha completado la neurulación y el sistema nervioso central está representado por una estructura tubular cerrada con una parte caudal estrecha, la **médula espinal,** y una parte cefálica mucho más ancha que se caracteriza por diversas dilataciones, las **vesículas encefálicas** (v. cap. 18).

Células de la cresta neural

A medida que los pliegues neurales se elevan y se fusionan, las células del borde lateral o cresta del

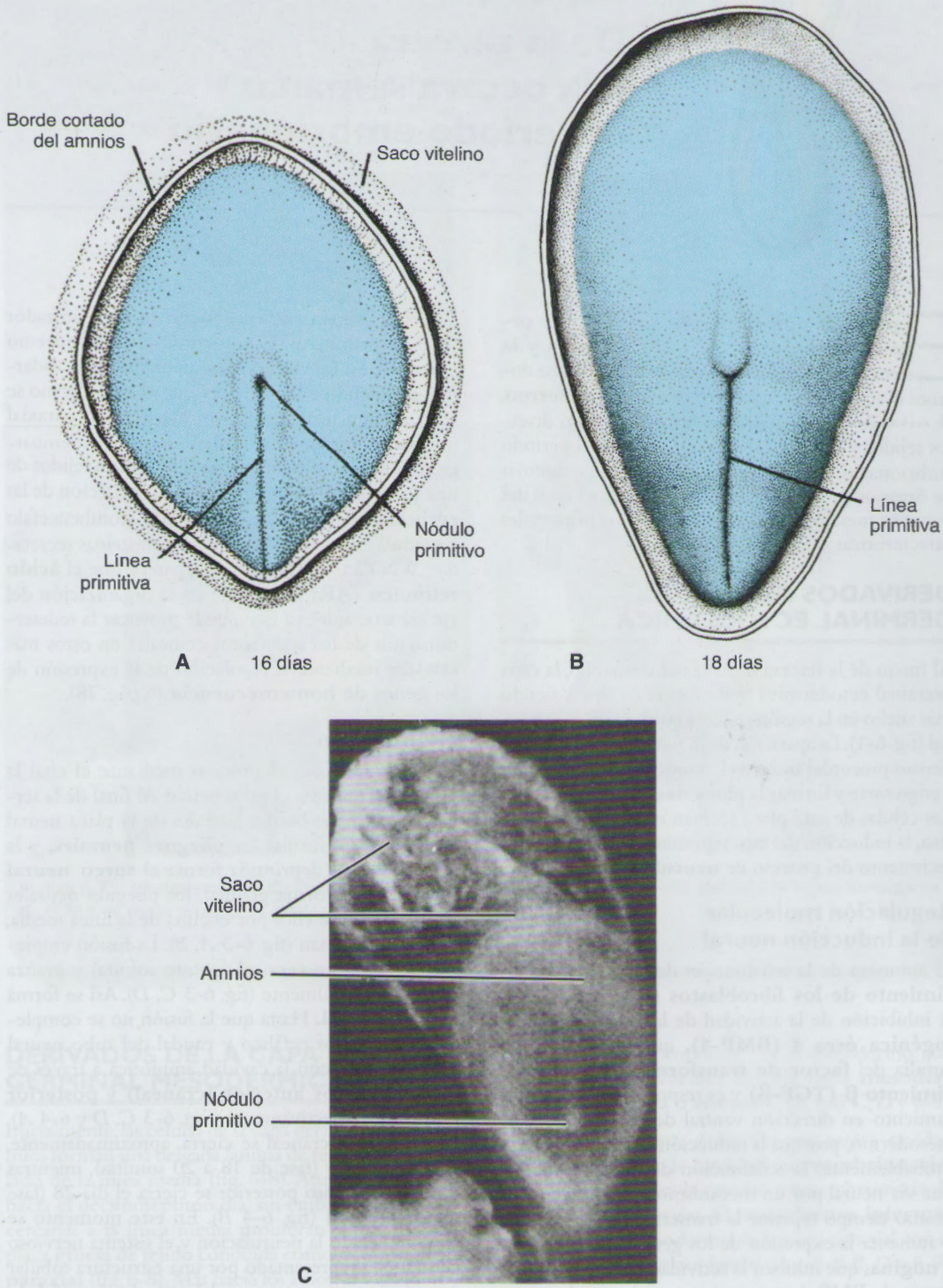

Figura 6-1. A. Vista dorsal de un embrión presomita de 16 días. Ya pueden verse la línea primitiva y el nódulo primitivo. **B.** Vista dorsal de un embrión presomita de 18 días. El embrión tiene forma de pera, con la región cefálica un poco más ancha que el extremo caudal. **C.** Vista dorsal de un embrión humano de 18 días. Obsérvese el nódulo primitivo y, extendiéndose a partir de él, la notocorda. El saco vitelino tiene un aspecto algo moteado. El embrión mide 1,25 mm de longitud y 0,68 mm de anchura en su parte más amplia.

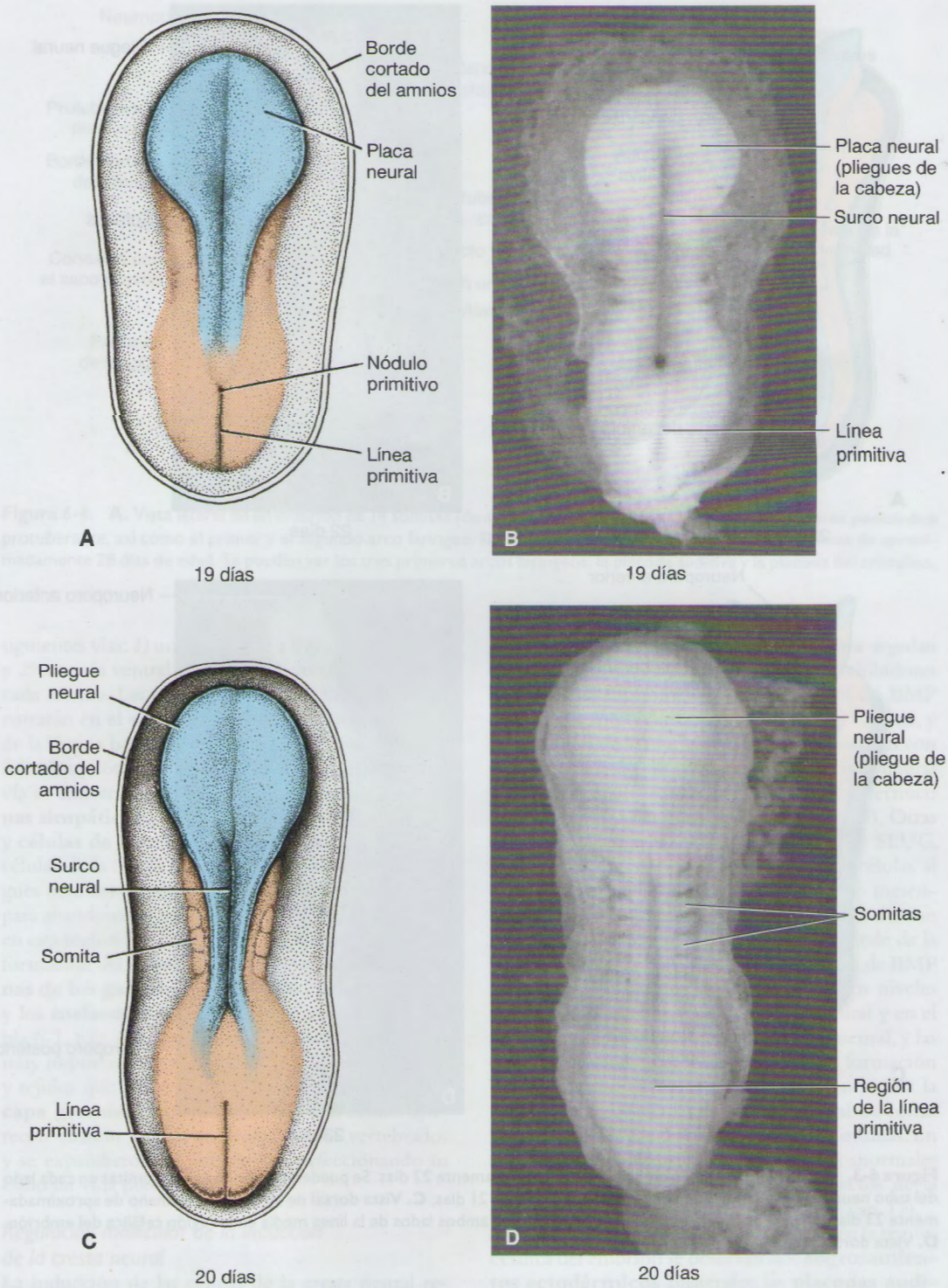

Figura 6-2. **A.** Vista dorsal de un embrión presomita tardío (de aproximadamente 19 días). Se ha eliminado el amnios para que pueda verse claramente la placa neural. **B.** Vista dorsal de un embrión humano de 19 días. **C.** Vista dorsal de un embrión de aproximadamente 20 días que muestra los somitas y la formación del surco neural y los pliegues neurales. **D.** Vista dorsal de un embrión humano de 20 días.

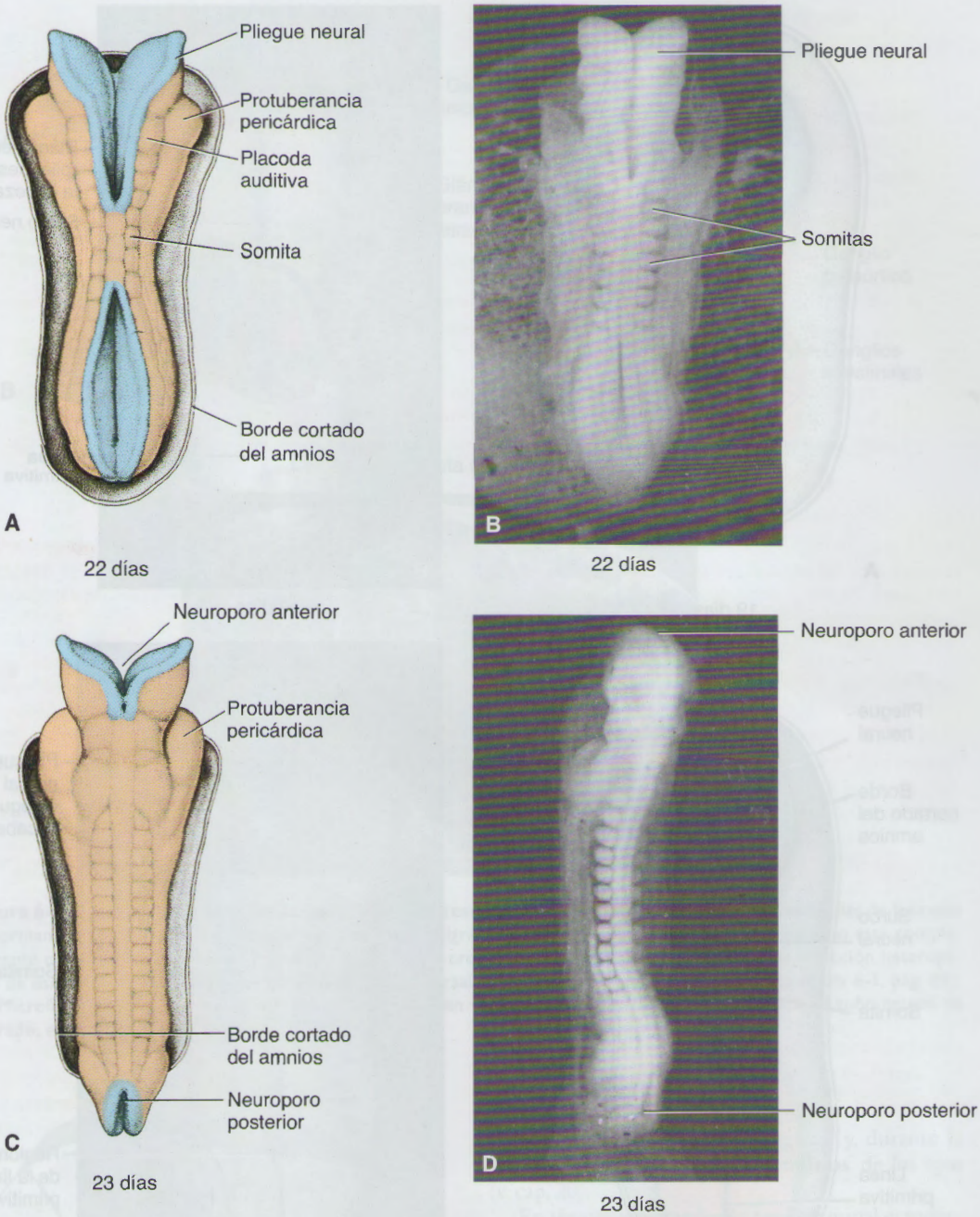

Figura 6-3. **A.** Vista dorsal de un embrión de aproximadamente 22 días. Se pueden diferenciar siete somitas en cada lado del tubo neural. **B.** Vista dorsal de un embrión humano de 21 días. **C.** Vista dorsal de un embrión humano de aproximadamente 23 días. Obsérvese la protuberancia pericárdica de ambos lados de la línea media en la región cefálica del embrión. **D.** Vista dorsal de un embrión humano de 23 días.

neuroectodermo empiezan a disociarse de las células contiguas. Esta población celular, la **cresta neural** (figs. 6-5 y 6-6), experimentará una **transición epiteliomesenquimatosa** y entrará en el mesodermo subyacente a medida que abandone el neuroectodermo por desplazamiento y migración activa. (Con el término **mesodermo** se designan las células derivadas del epiblasto y de los tejidos extraembrionarios. La palabra **mesénquima** hace referencia a cualquier tejido conjuntivo embrionario poco organizado, independientemente de cuál sea su origen.) Una vez cerrado el tubo neural, las células de la cresta procedentes de la región del tronco abandonan el neuroectodermo y migran por una de las

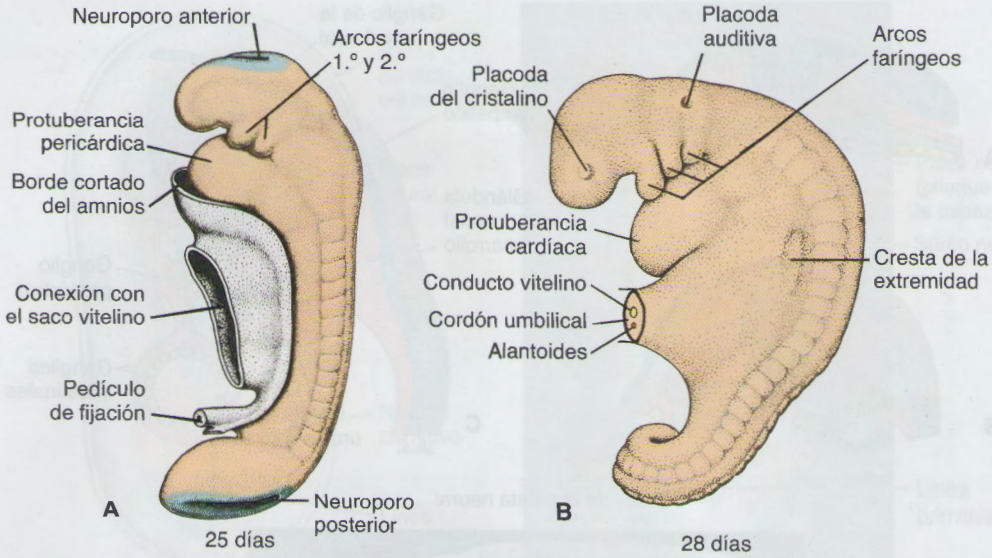

Figura 6-4. A. Vista lateral de un embrión de 14 somitas (de aproximadamente 25 días). Obsérvense el área pericárdica protuberante, así como el primer y el segundo arco faríngeo. **B.** Lado izquierdo de un embrión de 25 somitas de aproximadamente 28 días de edad. Se pueden ver los tres primeros arcos faríngeos, la placoda auditiva y la placoda del cristalino.

siguientes vías: *1)* una vía dorsal a través de la dermis y *2)* una vía ventral a través de la mitad anterior de cada somita. Las células que siguen la primera vía entrarán en el ectodermo a través de unos orificios de la lámina basal y formarán los **melanocitos** y los folículos pilosos de la piel. Las que siguen la segunda vía se convertirán en **ganglios sensitivos, neuronas simpáticas** y **entéricas, células de Schwann** y **células de la médula suprarrenal** (fig. 6-5). Las células de la cresta neural también forman los pliegues neurales craneales, a partir de los cuales migran para abandonar el tubo neural antes de que se cierre en esta región (fig. 6-6). Estas células contribuyen a la formación del **esqueleto craneofacial,** las **neuronas de los ganglios craneales,** las **células gliales** y los **melanocitos,** entre otros tipos celulares (tabla 6-1, pág. 69). Las células de la cresta neural son muy importantes y contribuyen en muchos órganos y tejidos que son referidos a veces como la **cuarta capa germinal**. Evolutivamente, estas células aparecen cuando inician su evolución los vertebrados y se expandieron en este grupo perfeccionando su estilo de vida predador.

Regulación molecular de la inducción de la cresta neural

La inducción de las células de la cresta neural requiere una interacción en el límite articular de la placa neural y el ectodermo superficial (epidermis) (fig. 6-5 *A*). En esta región, las células quedan expuestas a concentraciones intermedias de BMP, mientras que las células de la placa neural están expuestas a niveles muy bajos de BMP y las células de ectodermo superficial están expuestas a niveles muy elevados. Las proteínas **nogina** y **cordina** regulan estas concentraciones actuando como inhibidores de BMP. La disminución en la cantidad de BMP debido a la inhibición dada por nogina y cordina, y la expresión de WNT y FGF, están relacionadas con la diferenciación de las células de la cresta neural a partir de éstas células de tipo neuroectodérmico en los bordes de la placa neural (fig. 6-5 *A*). Otras señales moleculares incluyen a FOXD3 y SLUG, que modifican las características de éstas células al formar el ectomesenquima (células de tipo mesenquimatoso) que les permiten migrar. Así, el destino de toda la capa germinal ectodérmica depende de la concentración de BMP: los niveles elevados de BMP inducen la formación de la epidermis; los niveles intermedios, en el margen de la placa neural y en el ectodermo superficial, inducen la cresta neural, y las concentraciones muy bajas originan la formación del ectodermo neural. La BMP también regula la migración de las células de la cresta neural, así como la proliferación y la diferenciación de las mismas. En animales de laboratorio, concentraciones anormales de esta proteína se han asociado a defectos de la cresta neural en la región craneofacial (v. cap. 17).

Cuando el tubo neural se ha cerrado, en la región cefálica del embrión se observan dos **engrosamientos ectodérmicos** bilaterales, las **placodas auditivas** y las **placodas del cristalino** (fig. 6-4 *B*). Durante las fases siguientes del desarrollo, las placodas auditivas se invaginan y forman las **vesículas auditivas,** que se desarrollarán en estructuras necesarias para la audición y el mantenimiento del equilibrio (v. cap. 19). Aproximadamente en el mismo momento aparecen las **placodas del cristalino.**

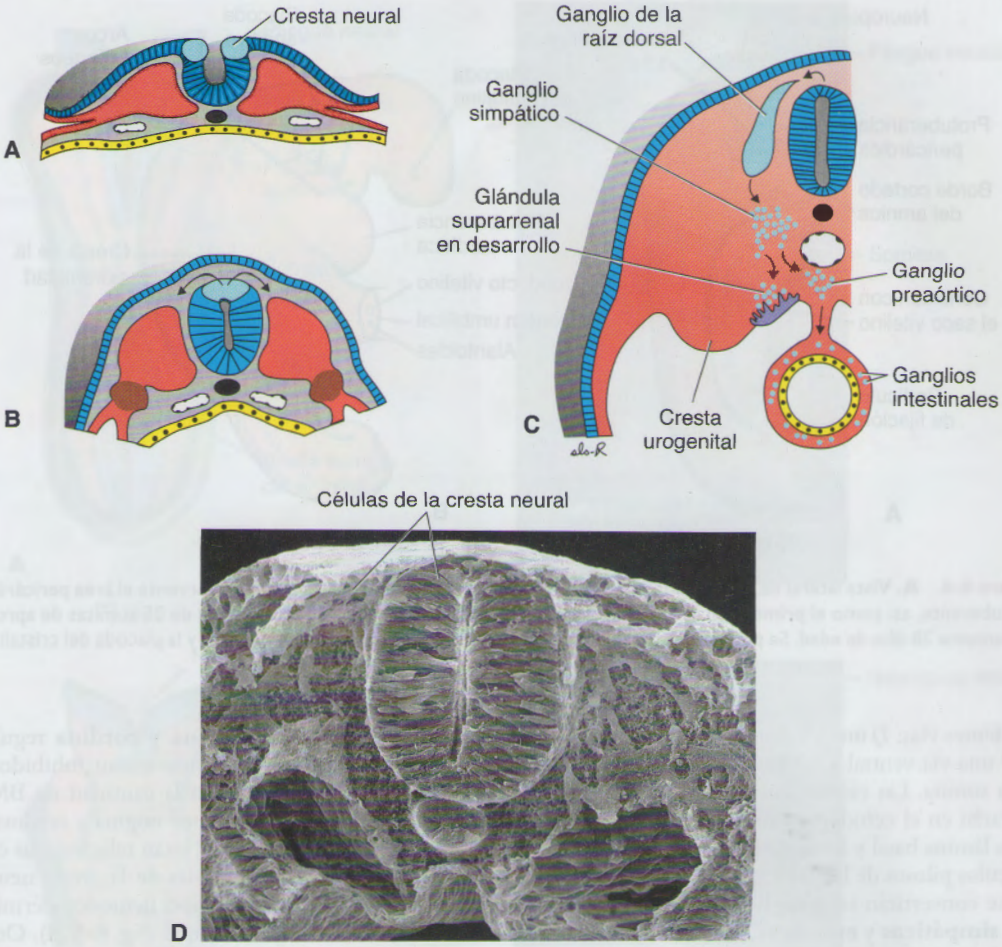

Figura 6-5. Formación y migración de las células de la cresta neural de la médula espinal. **A, B.** Las células de la cresta se forman en las puntas de los pliegues neurales y no emigran de esta región hasta que el tubo neural no está completamente cerrado. **C.** Después de migrar, las células de la cresta contribuyen a la formación de una colección heterogénea de estructuras, entre ellas, los ganglios de la raíz dorsal, la médula suprarrenal y otros tejidos (tabla 6-1, pág. 69). **D.** Microfotografía electrónica de barrido en la que pueden verse las células de la cresta de la punta del tubo neural, ya cerrado, emigrando de esta región.

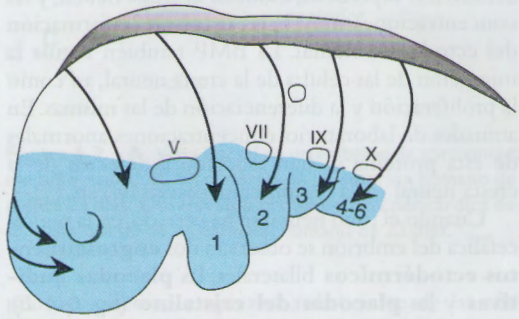

Figura 6-6. Dibujo que muestra las vías migratorias de las células de la cresta neural en la región de la cabeza. Estas células abandonan las crestas de los pliegues neurales antes de que el tubo neural se cierre y migran para formar las estructuras de la cara y el cuello *(área azul)*. 1-6, arcos faríngeos; V, VII, IX y X, placodas epibranquiales.

Estas placodas también se invaginan y, durante la quinta semana, forman los **cristalinos** de los ojos (v. cap. 20).

En términos generales, la capa germinal ectodérmica origina los órganos y las estructuras que están en contacto con el mundo exterior:

- el sistema nervioso central,
- el sistema nervioso periférico,
- el epitelio sensorial del oído, la nariz y el ojo, y
- la epidermis, incluidos el pelo y las uñas.

También origina:

- las glándulas subcutáneas,
- las glándulas mamarias,
- la hipófisis, y
- el esmalte de los dientes.

TABLA 6-1. *Derivados de la cresta neural*

Tejido conjuntivo y huesos de la cara y el cráneo
Ganglios del nervio craneal (v. tabla 17-2)
Células de la glándula tiroidea
Tabique conotruncal del corazón
Odontoblastos
Dermis de la cara y el cuello
Ganglios espinales (raíz dorsal)
Ganglios preaórticos y ganglios de la cadena simpática
Ganglios parasimpáticos del tubo gastrointestinal
Médula suprarrenal
Células de Schwann
Células gliales
Meninges (prosencéfalo)
Melanocitos
Células de músculo liso de los vasos sanguíneos de la cara y el prosencéfalo

Consideraciones clínicas

Defectos del tubo neural

Los **defectos del tubo neural (DTN)** aparecen cuando el tubo neural no consigue cerrarse. Si el tubo neural no se cierra por la región craneal, la mayor parte del cerebro no se forma y la alteración recibe el nombre de **anencefalia** (fig. 6-7 *A*). Si no se cierra por cualquier otra parte, de la región cervical a la región caudal, el defecto recibe el nombre de **espina bífida** (fig. 6-7 *B*, *C*). El sitio donde se da con mayor frecuencia la espina bífida es la región lumbosacra (fig. 6-7 *C*), lo que sugiere que en esta área el proceso de cierre debe se más susceptible a los factores genéticos y/o ambientales. La anencefalia es un defecto mortal y la mayoría de casos se diagnostican antes del nacimiento, de manera que puede ponerse fin al embarazo. Los niños con espina bífida presentan diversos grados de disminución de la función neurológica, dependiendo de la zona de la médula espinal donde se da la lesión y la gravedad de la misma.

La frecuencia de estos tipos de alteraciones no es baja y varía en las distintas áreas geográficas. Por ejemplo, la tasa total en Estados Unidos es de un caso por cada 1 000 nacimientos, pero en Carolina del Norte y en Carolina del Sur la tasa es de uno por cada 500 nacimientos. En determinadas partes de China se han registrado tasas de hasta un caso por cada 200 nacimientos. Diversos factores genéticos y ambientales explican esta variabilidad. El 70% de estos defectos se pueden prevenir si la mujer toma 400 μg de ácido fólico diariamente (la dosis presente en la mayoría de complementos multivitamínicos) a partir de los 3 meses anteriores a la concepción y durante todo el embarazo.

Como el 50% de los embarazos no se han planificado, es recomendable que todas las mujeres en

Figura 6-7. Ejemplos de los defectos del tubo neural (DTN) que tienen lugar cuando el tubo neural no se cierra. **A.** Anencefalia.

(continúa)

(cont.)

edad fértil tomen diariamente un suplemento vitamínico que contenga 400 μg de ácido fólico. Si una mujer ha dado a luz un bebé con DTN o existe un historial de este tipo de defectos en su familia, es recomendable que tome 400 μg de ácido fólico diariamente y que aumente la dosis a **1 000 μg diarios** cuando intente quedar embarazada.

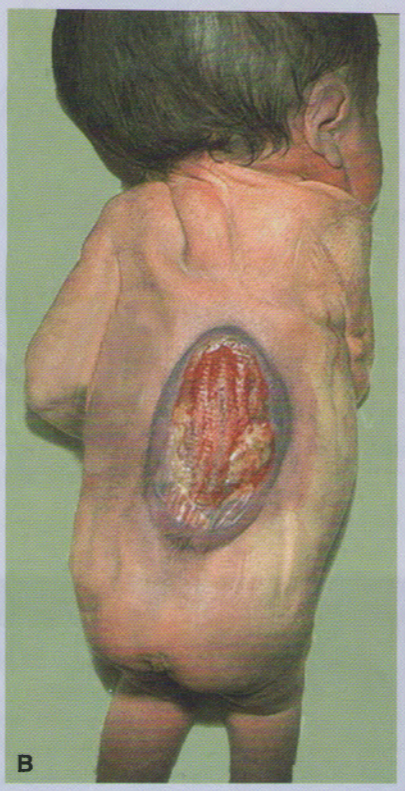

Figura 6-7. *(Continuación)* **B, C.** Espina bífida. La mayoría de casos de espina bífida afectan a la región lumbosacra **C.** El 70% de todos estos DTN pueden prevenirse con ácido fólico.

DERIVADOS DE LA CAPA GERMINAL MESODÉRMICA

Inicialmente, las células de la capa germinal mesodérmica forman una delgada lámina de tejido laxo a cada lado de la línea media (fig. 6-8). Aproximadamente hacia el decimoséptimo día, sin embargo, las células cercanas a la línea media proliferan y forman una placa gruesa de tejido conocida como **mesodermo paraxial** (fig. 6-8). Más hacia los lados, la capa mesodérmica continúa siendo delgada y se conoce como **placa lateral.** Con la aparición y la coalescencia de cavidades intercelulares en la placa lateral, este tejido se divide en dos capas (fig. 6-8 *B*, *C*):

- una capa que se continúa con el mesodermo que recubre el amnios, llamada **capa mesodérmica somática** o **parietal,** y
- una capa que se continúa con el mesodermo que recubre el saco vitelino, llamada **capa mesodérmica esplácnica** o **visceral** (figs. 6-8 *C*, *D* y 6-9).

Juntas, estas capas delimitan una nueva cavidad acabada de formar, la **cavidad intraembrionaria,** que se continúa con la cavidad extraembrionaria de cada lado del embrión. El **mesodermo intermedio** conecta el mesodermo de la placa paraxial con el mesodermo de la placa lateral (figs. 6-8 *B*, *D* y 6-9).

El mesodermo paraxial

Al iniciarse la tercera semana, el mesodermo paraxial empieza a organizarse en segmentos. Estos segmentos, conocidos como **somitómeros,** aparecen primero en la región cefálica del embrión y continúan formándose en dirección cefalocaudal. Cada somitómero está formado por células mesodérmicas

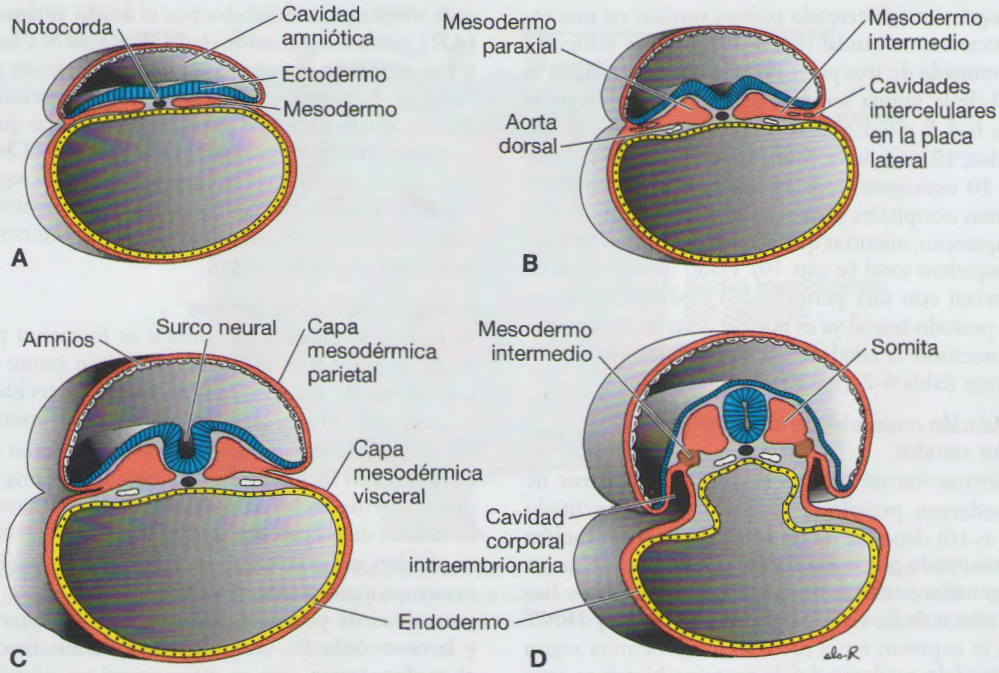

Figura 6-8. Secciones transversales que muestran el desarrollo de la capa germinal mesodérmica. **A.** Día 17. **B.** Día 19. **C.** Día 20. **D.** Día 21. La delgada lámina mesodérmica origina el mesodermo paraxial (futuros somitas), el mesodermo intermedio (futuras unidades excretoras) y la placa lateral, que se divide en las capas mesodérmicas parietal y visceral que revisten la cavidad intraembrionaria.

dispuestas en verticilos concéntricos alrededor del centro de la unidad. En la región de la cabeza, los somitómeros se forman en asociación con la segmentación de la placa neural en **neurómeros** y contribuyen a la formación del mesénquima de la cabeza (v. cap. 17). Desde la región occipital y hacia la región caudal, los somitómeros se organizan en somitas. El primer par de somitas aparece en la región occipital del embrión aproximadamente el vigésimo día del desarrollo (fig. 6-2 *C*, *D*). A partir

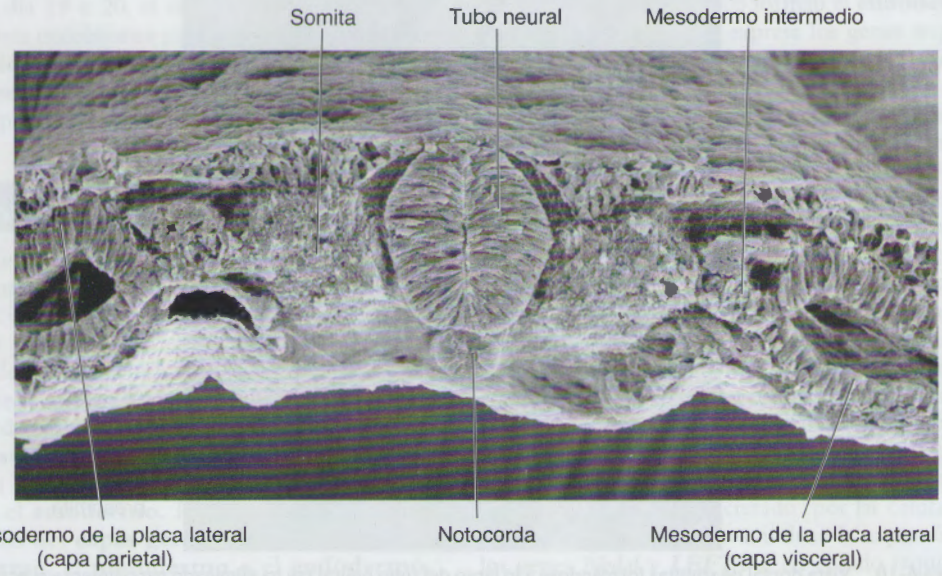

Figura 6-9. Sección transversal a través de los somitas y el tubo neural que muestra la organización del mesodermo paraxial en somitas, así como el mesodermo intermedio y el mesodermo de la placa lateral.

de aquí, van apareciendo nuevos somitas en una secuencia craneocaudal (fig. 6-10) y a una velocidad aproximada de tres pares por día hasta que, hacia el final de la quinta semana, hay unos 42 o 44 pares (figs. 6-4 *B* y 6-10). Hay 4 pares occipitales, 8 cervicales, 12 torácicos, 5 lumbares, 5 sacros y entre 8 y 10 coccígeos. Más adelante, el primer par de somitas occipitales y los pares coccígeos, entre 5 y 7, desaparecen, mientras que el resto de somitas forman el esqueleto axial (v. cap. 10). Dado que los somitas aparecen con una periodicidad específica, durante este período inicial ya es posible determinar con toda precisión la edad de un embrión contando los somitas (tabla 6-2, pág. 73).

Regulación molecular de la formación de los somitas

La formación de somitas segmentados a partir de mesodermo presomita (paraxial) no segmentado (fig. 6-10) depende de un **reloj de segmentación** determinado por la expresión cíclica de un número de genes específico. Entre estos genes cíclicos hay miembros de las vías de señalización ***Notch*** y ***WNT*** que se expresan en el mesodermo presomita según un modelo oscilante. Así, la proteína Notch se acumula en el mesodermo presomita destinado a formar el siguiente somita y su concentración disminuye cuando el somita ya se ha formado. El aumento de la proteína Notch activa otros genes del patrón de segmentación que determinan el somita. Los límites de cada somita están regulados por el **ácido retinoico (AR)** y una combinación de **FGF-8** y **WNT3a.** El ácido retinoico se expresa en concentraciones elevadas en la región craneal y su concentración va disminuyendo hacia la región caudal, mientras que la combinación de las proteínas **FGF-8** y **WNT3a** se expresa en concentraciones más elevadas en la región caudal y más bajas en la craneal. Estos gradientes de expresión solapados controlan el reloj de segmentación y activan la vía Notch.

Diferenciación de los somitas

Al principio, cuando los somitas se forman a partir del mesodermo presomita, lo hacen como somitómeras de células mesodérmicas (parecidas a fibroblastos). Después, estas células experimentan un proceso de **epitelización** y se disponen en una estructura en forma de anillo alrededor de una pequeña luz (fig. 6-11). Al inicio de la cuarta semana, las células de las paredes central y medial del somita pierden sus características epiteliales, se vuelven mesenquimatosas (de tipo fibroblástico) otra vez y cambian de posición para rodear el tubo neural y la notocorda. En conjunto, estas células forman el **esclerotoma** que se diferenciará en vértebras y costillas (v. cap. 10). Las células de los márgenes dorsomedial y ventrolateral de la región superior del somita forman los precursores de las células musculares, mientras que las células situadas entre estos dos grupos constituyen el dermatoma (fig. 6-11 *B*).

Figura 6-10. Vista dorsal de somitas formándose a lo largo del tubo neural (se ha eliminado parcialmente el ectodermo). En la parte caudal se están formando somitas a partir del mesodermo paraxial presomita no segmentado y en las regiones más craneales ya se han segmentado.

TABLA 6-2. *Número de somitas relacionados con la edad aproximada en días*

Edad aproximada (días)	Número de somitas
20	1-4
21	4-7
22	7-10
23	10-13
24	13-17
25	17-20
26	20-23
27	23-26
28	26-29
30	34-35

Las células de los dos grupos precursores de los músculos se vuelven de nuevo mesenquimatosas y migran por debajo del dermatoma para crear el dermomiotoma (fig. 6-11 *C*, *D*). Además, las células del margen ventrolateral migran a la capa parietal del mesodermo de la placa lateral y forman la mayor parte de la musculatura de la pared del cuerpo (los músculos transversos y oblicuos internos y externos del abdomen) y la mayoría de músculos de las extremidades (fig. 6-11 *B*; v. cap. 11). Por último, las células del dermomiotoma forman la dermis de la piel y los músculos de la espalda, la pared del cuerpo (músculos intercostales) y algunos músculos de las extremidades (v. cap. 11).

Cada miotoma y dermatoma retiene la inervación de su segmento de origen, no importa donde migren las células. Por consiguiente, cada somita forma su propio **esclerotoma** (el cartílago del tendón y el componente óseo), su propio **miotoma** (que proporciona el componente muscular segmentario) y su propio **dermatoma,** que forma la dermis de la espalda. Cada uno de ellos posee también su propio componente nervioso segmentario.

Regulación molecular de la diferenciación de los somitas

Las señales para la diferenciación de los somitas se originan en las estructuras que los rodean, incluida la notocorda, el tubo neural, la epidermis y el mesodermo de la placa lateral (fig. 6-12). Los productos de la proteína secretada por los genes de la **nogina** y ***sonic hedgehog*** **(SHH),** que son producidos por la notocorda y la placa basal del tubo neural, inducen la porción ventromedial del somita a transformarse en esclerotoma. Una vez inducidas, las células del esclerotoma expresan el factor de transcripción ***PAX1,*** que inicia la cascada de genes responsables de la formación del cartílago y el hueso para que se constituyan las vértebras. La expresión ***PAX3,*** que está regulada por las proteínas **WNT** procedentes del tubo neural dorsal, marca el dermomiotoma del somita. Esas mismas proteínas también actúan sobre la parte dorsomedial del somita y hacen que éste inicie la expresión del gen específico del músculo ***MYF5*** y que se formen los precursores de la musculatura adaxial. La interacción entre la proteína inhibidora **BMP-4** (y probablemente los **FGF**) del mesodermo de la placa lateral y los productos de activación de WNT de la epidermis induce la parte dorsolateral del somita a expresar otro gen específico del músculo, el ***MYOD,*** y a formar los precursores de los músculos abaxiales y adaxiales. La **neurotrofina 3 (NT-3),** secretada por la región dorsal del tubo neural, estimula la parte media del epitelio dorsal del somita para que forme la dermis.

El mesodermo intermedio

El mesodermo intermedio, que conecta temporalmente el mesodermo paraxial con la placa lateral (figs. 6-8 *D* y 6-9), se diferencia en las estructuras urogenitales. En la región torácica superior y en la cervical forma grupos de células segmentarias (futuros **nefrotomas**), mientras que más caudalmente establece una masa no segmentada de tejido, el **cordón nefrógeno.** Las unidades excretoras del sistema urinario y las gónadas se desarrollan a partir de este mesodermo intermedio que presenta zonas segmentadas y zonas no segmentadas (v. cap. 16).

El mesodermo de la placa lateral

El **mesodermo de la placa lateral** se divide en las capas **parietal (somática),** que reviste la cavidad intraembrionaria, y **visceral (esplácnica),** que rodea los órganos (figs. 6-8 *C*, *D*, 6-9 y 6-13 *A*). El mesodermo de la capa parietal, con el ectodermo suprayacente, forma los pliegues de la pared lateral del cuerpo (fig. 6-13 *A*). Estos pliegues, junto con los

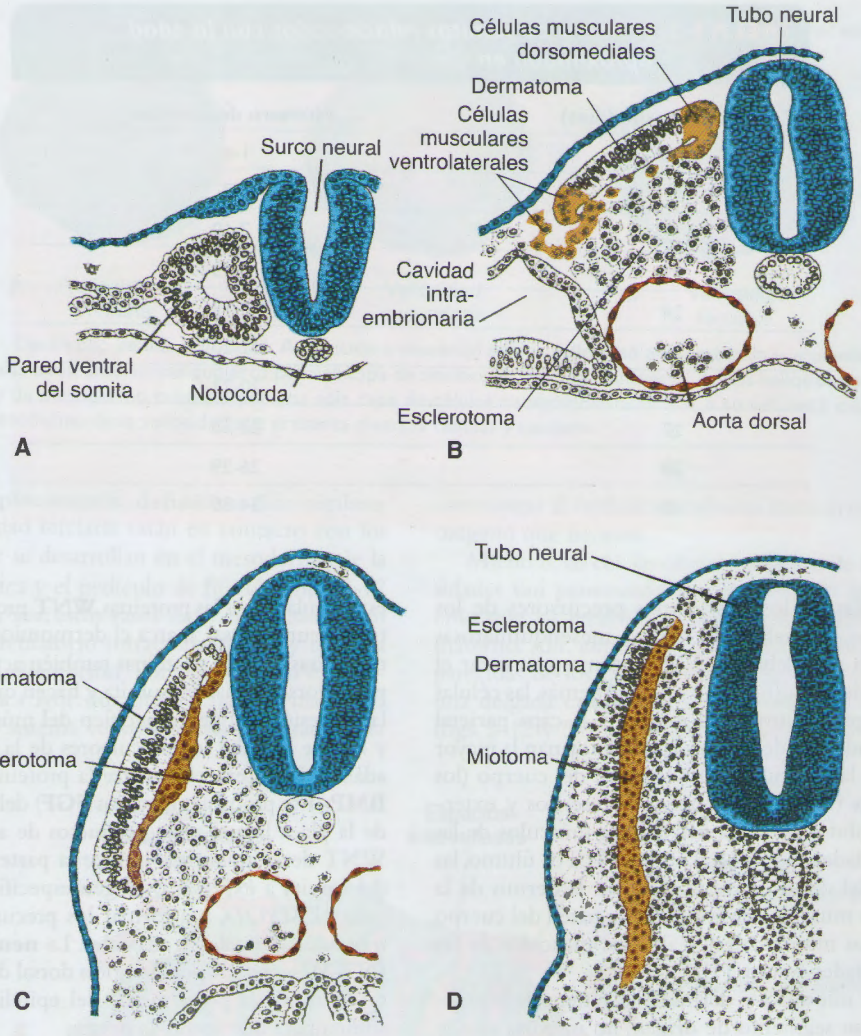

Figura 6-11. Fases en el desarrollo de un somita. **A.** Las células mesodérmicas que han experimentado epitelización se disponen alrededor de una pequeña cavidad. **B.** Las células de las paredes ventral y medial del somita abandonan su disposición epitelial y migran alrededor del tubo neural y la notocorda. En conjunto, estas células constituyen el esclerotoma que formará las vértebras y las costillas. Entretanto, las células de las regiones dorsomedial y ventrolateral se diferencian en células precursoras de los músculos, y las células que permanecen entre estas dos localizaciones forman el dermatoma **B.** Los dos grupos de células precursoras de los músculos se vuelven mesenquimatosas y migran por debajo del dermatoma para formar el dermomiotoma **B** y **C,** mientras que algunas células del grupo ventrolateral también migran dentro de la capa parietal del mesodermo de la placa lateral **(B).** Con el tiempo, las células del dermatoma también se volverán mesenquimatosas y migrarán por debajo del ectodermo para formar la dermis de la espalda **(D).**

pliegues de la cabeza (cefálicos) y de la cola (caudales), cierran la pared ventral del cuerpo. Entonces, la capa parietal del mesodermo de la placa lateral forma la dermis de la piel de la pared del cuerpo y las extremidades, los huesos y el tejido conjuntivo de las extremidades y el esternón. Además, el esclerotoma y las células precursoras de los músculos que migran hacia la capa parietal del mesodermo de la placa lateral forman los cartílagos costales, los músculos de las extremidades y la mayoría de los músculos de la pared del cuerpo (v. cap. 11). Esta capa visceral del mesodermo de la placa lateral, junto con el endodermo embrionario, forma la pared del tubo intestinal (fig. 6-13 *B*). Las células mesodérmicas de la capa parietal que rodean la cavidad intraembrionaria forman unas membranas delgadas, llamadas **membranas mesoteliales** o **membranas serosas,** que revisten las cavidades peritoneal, pleural y pericárdica, y segregan un líquido seroso (fig. 6-13 *B*). Las células mesodérmicas de la capa visceral forman una delgada membrana serosa alrededor de cada órgano (v. cap. 7).

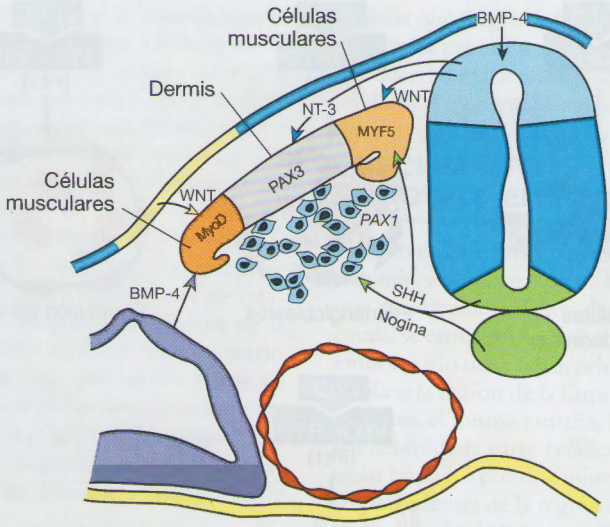

Figura 6-12. Patrones de expresión de los genes que regulan la diferenciación de los somitas. Sonic hedgehog (SHH) y nogina, secretadas por la notocorda y la placa basal del tubo neural, inducen la parte ventral del somita a formar esclerotoma y a expresar *PAX1* que, a su vez, controla la condrogénesis y la formación de las vértebras. Las proteínas WNT del tubo neural dorsal activan *PAX3*, que delimita el dermomiotoma. Las proteínas WNT también inducen la parte dorsomedial del somita a diferenciarse en las células precursoras de los músculos y a expresar el gen específico del músculo *MYF5*. Neurotrofina 3 (NT-3), expresada por el tubo neural dorsal, induce la parte mediodorsal del somita a transformarse en dermis. Otras células precursoras de los músculos se forman a partir de la parte dorsolateral del somita bajo la influencia combinada de las proteínas activadoras WNT y la proteína inhibidora BMP-4, que juntas activan la expresión de MyoD.

Sangre y vasos sanguíneos

Las células sanguíneas y los vasos sanguíneos también se originan a partir del mesodermo. Éstos últimos se forman por dos vías: por **vasculogénesis,** a partir de islotes sanguíneos (fig. 6-14), y por **angiogénesis,** a partir de vasos ya existentes. Los primeros islotes sanguíneos aparecen en el mesodermo que rodea la pared del saco vitelino durante la tercera semana del desarrollo y, un poco más adelante, en el mesodermo de la placa lateral y en otras regiones (fig. 6-15). Estos islotes se originan a partir de las células mesodérmicas que son inducidas a formar **hemangioblastos,** unos precursores comunes de los vasos y las células sanguíneas.

Aunque las primeras células sanguíneas se originan en los islotes sanguíneos de la pared del saco vitelino, esta población es transitoria. Las **células madre hematopoyéticas** definitivas derivan del mesodermo que rodea la aorta en un sitio cercano al riñón mesonéfrico en desarrollo, llamada **región aorta-gónada-mesonefro (AGM).** Estas células colonizan el hígado que entre el segundo

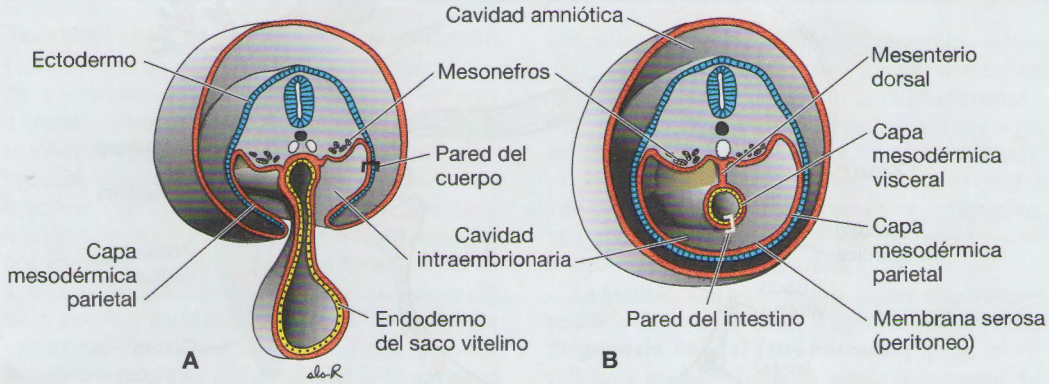

Figura 6-13. **A.** Sección transversal de un embrión de 21 días en la región del mesonefros que muestra las capas mesodérmicas parietal y visceral. Las cavidades intraembrionarias se comunican con la cavidad extraembrionaria (cavidad coriónica). **B.** Sección al final de la cuarta semana. El mesodermo parietal y el ectodermo suprayacente forman la pared ventral y lateral del cuerpo. Obsérvese la membrana peritoneal (serosa).

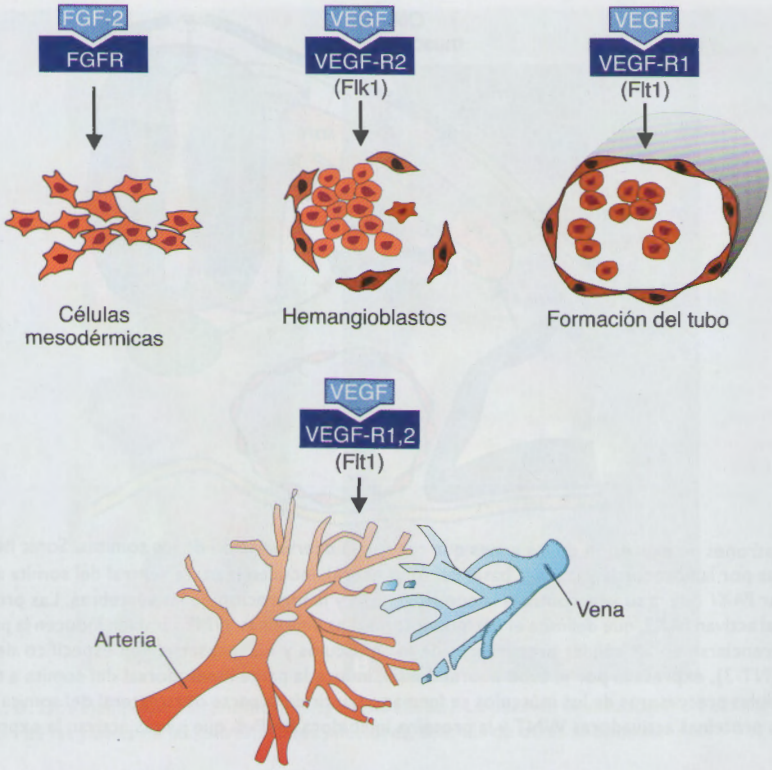

Figura 6-14. Los vasos sanguíneos se forman por dos mecanismos: por vasculogénesis *(arriba)*, a partir de islotes sanguíneos, y por angiogénesis *(abajo)*, a partir de vasos ya existentes. Durante la vasculogénesis, el factor de crecimiento de los fibroblastos 2 (FGF-2) se une a su receptor de las subpoblaciones de células mesodérmicas e induce a las mismas a formar hemangioblastos. Después, bajo la influencia del factor de crecimiento endotelial vascular (VEGF), que actúa a través de dos receptores diferentes, estas células se transforman en endoteliales y se unen entre ellas para formar vasos. La angiogénesis también está regulada por el VEGF, que estimula la proliferación de células endoteliales en los puntos donde brotan nuevos vasos a partir de los ya existentes. Del modelado y estabilización finales de la vasculatura se encargan el factor de crecimiento derivado de las plaquetas y el factor de transformación del crecimiento β.

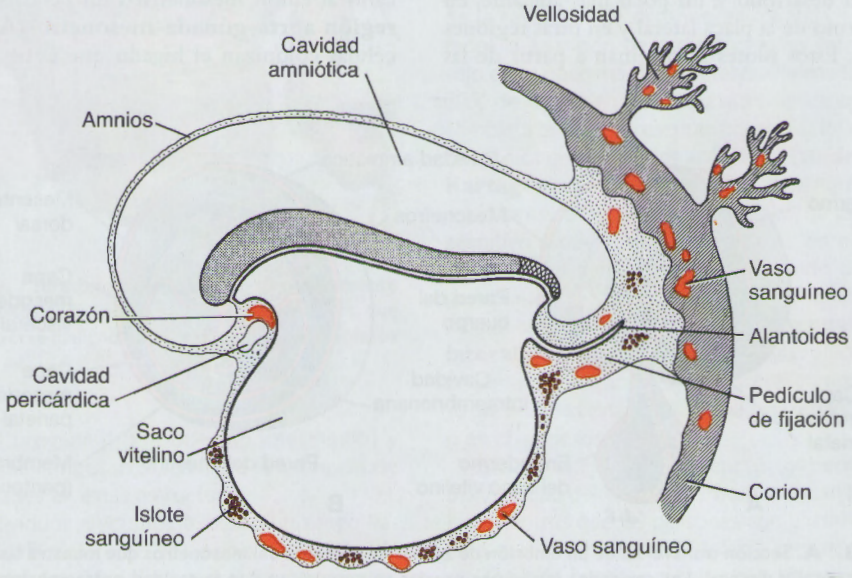

Figura 6-15. Formación extraembrionaria de vasos sanguíneos en las vellosidades, el corion, el pedículo de fijación y la pared del saco vitelino en un embrión presomita de unos 19 días.

y el séptimo mes del desarrollo se convierte en el principal órgano hematopoyético del embrión y el feto. En el séptimo mes de gestación, las células madre del hígado colonizan la médula ósea, que es el tejido hematopoyético definitivo y, a partir de entonces, el hígado ya no desempeña una función hematopoyética.

Regulación molecular de la formación de los vasos sanguíneos

El **FGF-2** estimula el desarrollo de los islotes sanguíneos a partir de las células competentes del mesodermo que forman hemangioblastos. El **factor de crecimiento endotelial vascular (VEGF),** que es secretado por las células mesodérmicas circundantes, induce los hemangioblastos a formar vasos y células sanguíneas. En la señal para expresar el VEGF, puede participar *HOXB5,* que regula a ***FLK1,*** que es el receptor de VEGF (fig. 6-14). Los hemangioblastos del centro de los islotes sanguíneos forman **células madre hematopoyéticas,** las precursoras de todas las células sanguíneas, mientras que los hemangioblastos periféricos se diferencian en **angioblastos,** que son los precursores de los vasos sanguíneos. Estos angioblastos proliferan y, finalmente, el VEGF secretado por las células mesodérmicas circundantes los induce a formar células endoteliales (fig. 6-14). Entonces, este mismo factor regula la coalescencia de estas células endoteliales en los primeros vasos sanguíneos primitivos.

Una vez el proceso de vasculogénesis ha establecido un lecho vascular primario por angiogénesis, del que forman parte la aorta dorsal y las venas cardinales, se añade más vasculatura y brotan nuevos vasos (fig. 6-14). Este proceso también está regulado por VEGF, que estimula la proliferación de células endoteliales en los puntos donde se formarán los nuevos vasos. Hasta que se establece el patrón adulto, la maduración y modelación de la vasculatura están reguladas por otros factores de crecimiento, entre ellos el **factor de crecimiento derivado de las plaquetas (PDGF)** y el **factor de transformación del crecimiento β (TGF-β).** La determinación de las arterias, las venas y el sistema linfático tiene lugar poco después de la inducción de los angioblastos. Sonic hedgehog, secretada por la notocorda, induce el mesénquima circundante a expresar *VEGF.* A su vez, la expresión de *VEGF* estimula la **vía Notch** (una vía receptora transmembrana), que determina el desarrollo de las arterias a través de la expresión de ***ephrinB2*** (las efrinas son ligandos que se unen a **receptores Eph** en una vía **señalizada** por la **tirosina cinasa**). Además de determinar las arterias, la expresión de *ephrinB2* suprime el destino venoso de las células. La vía de señalización Notch también regula la expresión de ***EPHB4,*** que es un gen específico de las venas, pero no está claro cómo éste y otros genes determinan el desarrollo de las venas. Por otra parte, parece que ***PROX1,*** un factor de transcripción que contiene un homeodominio, es el gen principal de diferenciación

Consideraciones clínicas

Hemangiomas capilares

Los **hemangiomas capilares** son grupos de capilares sanguíneos anormalmente densos que constituyen los tumores más frecuentes durante el primer año de vida, ya que se dan en aproximadamente el 10% de los nacimientos. Pueden localizarse en cualquier parte, pero a menudo van asociados a estructuras craneofaciales (fig. 6-16 *A*). Las lesiones faciales pueden ser locales o difusas, siendo éstas últimas las que causan más complicaciones secundarias como úlceras, cicatrices y obstrucción de las vías respiratorias (hemangiomas mandibulares; fig. 6-16 *B*). El factor de crecimiento insulinoide 2 se expresa mucho en estas lesiones y podría ser uno de los factores que estimulan el crecimiento anómalo de los vasos. No se ha determinado si el VEGF está implicado en los hemangiomas.

Figura 6-16. A. Hemangioma capilar local. **B.** Hemangioma capilar difuso que afecta la cavidad bucal.

de los vasos linfáticos. El crecimiento de los vasos no sigue un patrón aleatorio, sino que parece determinado porfactores de orientación similares a los que emplea el sistema nervioso.

DERIVADOS DE LA CAPA GERMINAL ENDODÉRMICA

El tubo gastrointestinal es el principal sistema de órganos que deriva de la capa germinal endodérmica. Esta capa germinal cubre la superficie ventral del embrión y forma el techo del saco vitelino (fig. 6-16 *A*). Con el desarrollo y el crecimiento de las vesículas encefálicas, sin embargo, el disco embrionario empieza a sobresalir dentro de la cavidad amniótica y se pliega en dirección cefalocaudal. El alargamiento del tubo neural provoca el encorvamiento del embrión para adquirir la posición fetal conforme las regiones de la cabeza y cola (pliegues) se desplazan en sentido ventral (fig. 6-17). Al mismo tiempo se forman los dos pliegues laterales de la pared, que también se desplazan en sentido ventral para cerrar la pared anterior del cuerpo. (fig. 6-18). Conforme la cabeza y cola y ambos pliegues laterales se desplazan en sentido ventral, tiran del amnios hacia abajo, de manera que el embrión yace dentro de la cavidad amniótica (figs. 6-17 y 6-18). La cara ventral del cuerpo se cierra por completo con excepción de la región umbilical donde permanecen adheridos el pedículo y el saco vitelino (figs. 6-17 y 6-19). Si los pliegues laterales no cierran la pared abdominal se producen **defectos ventrales de la pared abdominal** (v. cap. 7).

Debido al plegamiento cefalocaudal, una gran porción contigua de la capa germinal endodérmica se incorpora al cuerpo del embrión para formar el tubo intestinal. Este tubo se divide en tres regiones: el **intestino anterior,** el **intestino medio** y el **intestino posterior** (fig. 6-17 *C*). El intestino medio se comunica con el saco vitelino a través de un pedúnculo ancho, el **conducto vitelino** (fig. 6-17 *D*). Al principio este conducto es ancho, pero a medida que el embrión va creciendo, se vuelve más estrecho y más largo (fig. 6-17 *D* y 6-18 *B*).

En su extremo cefálico, el intestino anterior está delimitado temporalmente por una membrana ectoendodérmica denominada **membrana bucofaríngea** (fig. 6-17 *A*, *C*). Esta membrana separa el **estomodeo** la cavidad bucal primitiva que deriva la cavidad bucal con el intestino primitivo (fig. 6-17 *D*). El intestino posterior también termina temporalmente

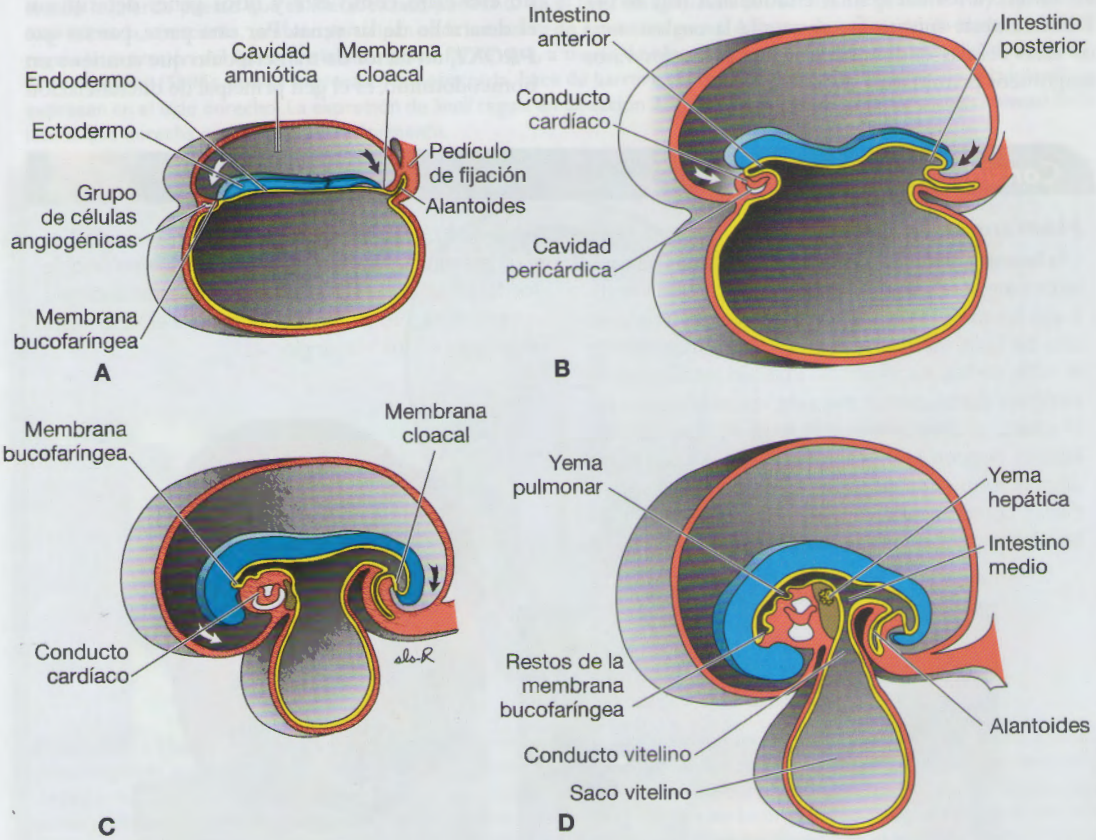

Figura 6-17. Secciones sagitales a través de la línea media del embrión en diversas fases del desarrollo que muestran el plegamiento cefalocaudal y el efecto del mismo sobre la posición de la cavidad revestida de endodermo. **A.** 17 días. **B.** 22 días. **C.** 24 días. **D.** 28 días. *Flechas*, pliegues cefálico y caudal.

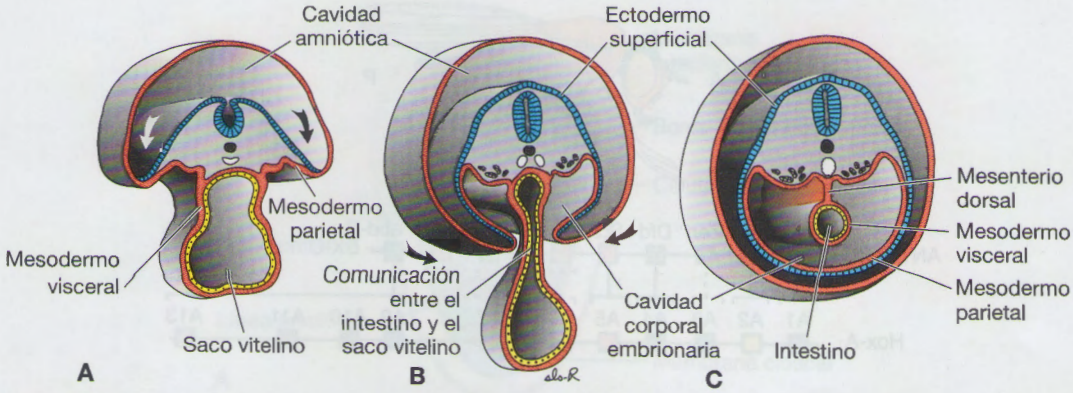

Figura 6-18. Secciones transversales a través de embriones en distintas fases del desarrollo que muestran el efecto del plegamiento lateral sobre la cavidad revestida de endodermo. **A.** Se inicia el plegamiento. **B.** Sección transversal a través del intestino medio que muestra la comunicación entre el intestino y el saco vitelino. **C.** Sección justo por debajo del intestino medio que muestra la pared abdominal ventral cerrada y el intestino suspendido de la pared abdominal dorsal por el mesenterio. *Flechas*, pliegues laterales.

en una membrana ectoendodérmica, la **membrana cloacal** (fig. 6-17 *C*). Esta membrana separa la parte superior del conducto anal, que deriva del endodermo, de la parte inferior conocida como *proctodermo*, que se forma a partir de una invaginación revestida de ectodermo. La membrana se rompe durante la séptima semana para crear el orificio del ano.

Otra consecuencia importante del plegamiento cefalocaudal y lateral es la incorporación parcial del alantoides al cuerpo del embrión, donde forma la **cloaca** (fig. 6-19 *A*). La parte distal del alantoides se conserva en el pedículo de fijación. Hacia la quinta semana, el conducto del saco vitelino, el alantoides y los vasos umbilicales quedan limitados a la región umbilical (figs. 6-19).

La función del saco vitelino no se conoce bien. Quizá es un órgano nutriente durante las primeras etapas embrionarias antes de la formación de los vasos sanguíneos. También contribuye a las primeras células sanguíneas, pero esta función es muy transitoria. Una de sus funciones principales es proporcionar células germinativas que residen en su pared posterior y posteriormente emigran hacia las gónadas para formar óvulos y espermatozoides (v. cap. 16).

Por ello, la capa germinal endodérmica inicialmente forma el revestimiento epitelial del tubo intestinal primitivo y las partes intraembrionarias del alantoides y el conducto vitelino (fig. 6-19 *A*). Durante las siguientes etapas del desarrollo, el endodermo origina:

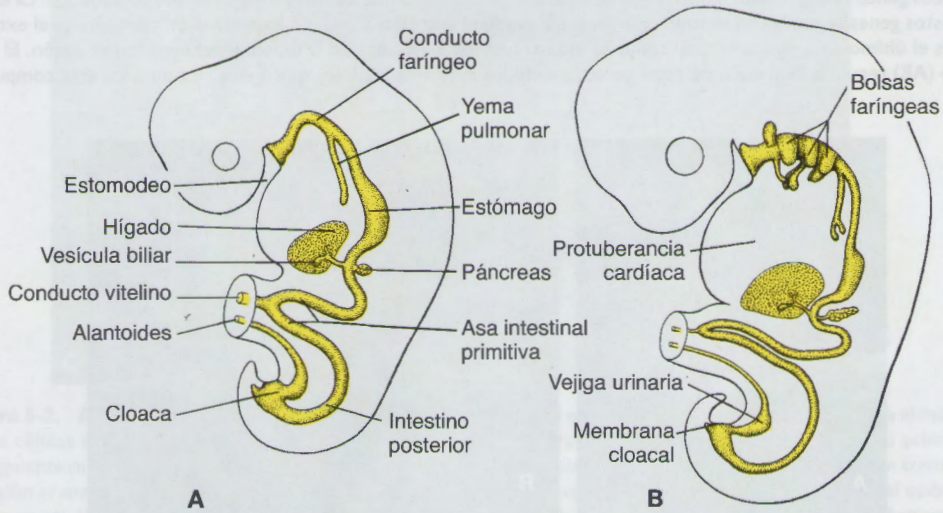

Figura 6-19. Secciones sagitales a través del embrión que muestran los derivados de la capa germinal endodérmica. **A.** Bolsas faríngeas, revestimiento epitelial de las yemas de los pulmones y la tráquea, el hígado, la vesícula biliar y el páncreas. **B.** La vejiga urinaria deriva de la cloaca y en esta fase del desarrollo se comunica con el alantoides.

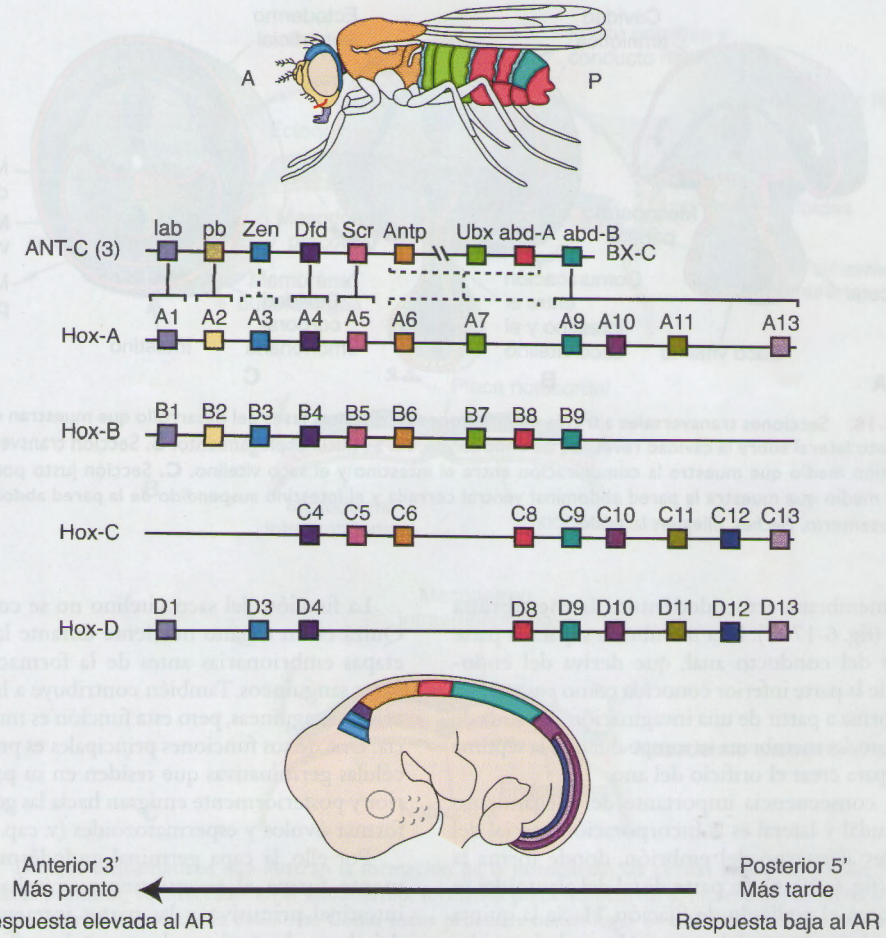

Figura 6-20. Dibujo que muestra la disposición de los genes de la homeosecuencia de las clases *Antennapedia (ANT-C)* y *Bithorax (BX-C)* de *Drosophila*, así como de los genes homólogos de las mismas clases que se conservan en el ser humano. Durante la evolución, estos genes se han duplicado, de manera que el ser humano posee cuatro copias localizadas en cuatro cromosomas distintos. La homología entre los genes de *Drosophila* y los genes humanos de cada grupo se indica con colores. Los genes con el mismo número que se localizan en cromosomas distintos forman un grupo parálogo. La expresión de estos genes se realiza en sentido craneocaudal desde el extremo 3' (que se expresa el primero) hasta el extremo 5' (que es el último en expresarse), tal como se muestra en los diagramas de la mosca y del embrión de ratón. El ácido retinoico (AR) regula la expresión de estos genes, siendo los del extremo 3' los que mejor responden a este compuesto.

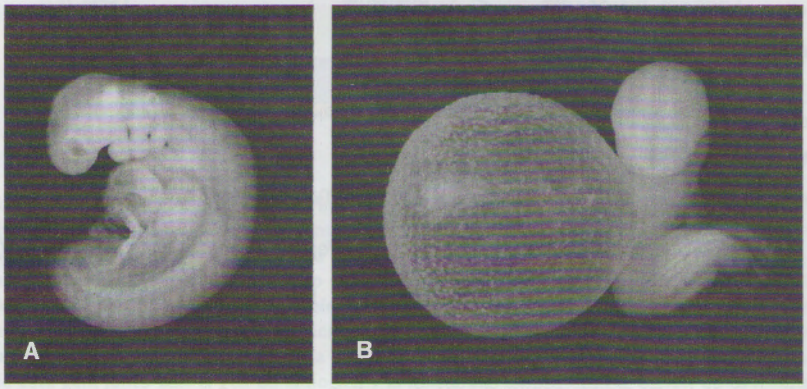

Figura 6-21. **A.** Vista lateral de un embrión humano de 28 somitas. Los principales rasgos externos son los arcos faríngeos y los somitas. Obsérvese la protuberancia pericárdica del hígado. **B.** El mismo embrión visto desde otro ángulo para poner en evidencia el tamaño del saco vitelino.

- el revestimiento epitelial del aparato respiratorio,
- el **parénquima** de las glándulas tiroidea y paratiroidea, el hígado y el páncreas (v. caps. 15 y 17),
- el estroma reticular de las amígdalas y el timo,
- el revestimiento epitelial de la vejiga urinaria y la uretra (v. cap. 16) y
- el revestimiento epitelial de la cavidad timpánica y el conducto auditivo (v. cap. 19).

MODELACIÓN DEL EJE ANTEROPOSTERIOR: REGULACIÓN MEDIANTE GENES DE LA HOMEOSECUENCIA

Los genes de la **homeosecuencia** se conocen por su **homeodominio,** una secuencia de unión al ADN, la **homeosecuencia.** Estos genes codifican factores de transcripción que activan cascadas de genes que regulan fenómenos como la segmentación y la formación de los ejes. Muchos de los genes de la homeosecuencia se agrupan en **grupos homeóticos,** aunque otros también contienen el homeodominio. Un importante grupo de genes que determinan el eje craneocaudal es el complejo de genes homeóticos ***Hom-C*** de *Drosophila*. Estos genes, que contienen las clases de genes homeóticos ***Antennapedia*** y ***Bithorax,*** se organizan como unidad funcional en un solo cromosoma. Así, los genes que determinan estructuras más craneales se encuentran en el extremo 3' del ADN y se expresan los primeros, mientras que los genes que controlan el desarrollo posterior se expresan consecutivamente y se disponen de forma secuencial hacia el extremo 5' (fig. 6-20). Estos genes se **conservan** en el ser humano en cuatro copias, *HOXA, HOXB, HOXC* y *HOXD,* que se disponen y se expresan como lo hacen los de *Drosophila*. Por tanto, cada grupo se encuentra en un cromosoma distinto y los genes de cada grupo se numeran del 1 al 13 (fig. 6-20). Los genes con el mismo número que pertenecen a grupos distintos forman un grupo **parálogo** como *HOXA4, HOXB4, HOXC4* y *HOXD4*. El patrón de expresión de estos genes, junto con los datos aportados por experimentos realizados en ratones con genes inactivados ***(knock-out)*** que carecen de uno o más de estos genes, apoyan la hipótesis de que estos genes participan en el establecimiento del eje craneocaudal de los derivados de las tres capas germinales. Por ejemplo, existe un patrón de expresión superpuesto del código *HOX* en los somitas y las vértebras en el que los genes de cada grupo situados más cerca del extremo 3' se expresan en los segmentos más craneales y regulan el desarrollo de los mismos (fig. 6-20).

TABLA 6-3. *Longitud cefalocaudal relacionada con la edad aproximada en semanas*

Longitud cefalocaudal (mm)	Edad aproximada (semanas)
5-8	5
10-14	6
17-22	7
28-30	8

ASPECTO EXTERNO DURANTE EL SEGUNDO MES

Al final de la cuarta semana, cuando el embrión posee aproximadamente 28 somitas, los principales rasgos externos son los somitas y los arcos faríngeos (fig. 6-21). Por consiguiente, la edad del embrión se suele expresar en somitas (tabla 6-2, pág. 73). Dado que durante el segundo mes del desarrollo se hace difícil contar los somitas, la edad del embrión se indica como su **longitud cefalocaudal (LCC)** y se expresa en milímetros (tabla 6-3, pág. 81). La longitud cefalocaudal es la distancia desde el vértice del cráneo hasta el punto medio entre los ápices de las nalgas.

Durante el segundo mes, el aspecto externo del embrión cambia debido al aumento del tamaño de la cabeza y la formación de las extremidades, la cara, las orejas, la nariz y los ojos. Hacia el principio de la quinta semana, aparecen las yemas, en forma de paletas, correspondientes a las extremidades superiores e inferiores (fig. 6-22). Las primeras se localizan en posición dorsal con respecto a la protuberancia pericárdica, a un nivel situado entre el cuarto somita cervical y el primer somita torácico, lo que explica que estén inervadas por el **plexo braquial.** Los primordios de las extremidades inferiores aparecen un

Figura 6-22. Embrion humano (longitud cefalocaudal [LCC] 9,8 mm, 5 semanas) (× 29,9). Las extremidades tienen forma de paleta.

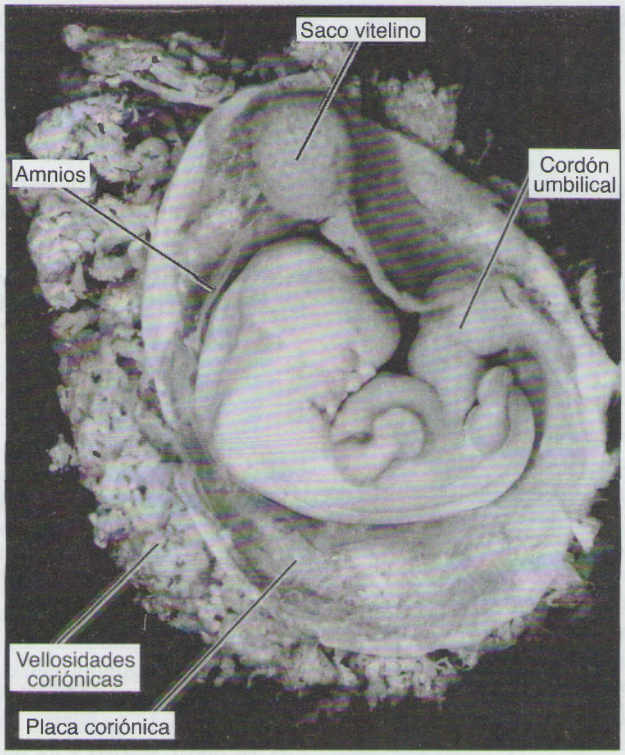

Figura 6-23. Embrión humano (LCC 13 mm, 6 semanas) que muestra el saco vitelino en la cavidad coriónica.

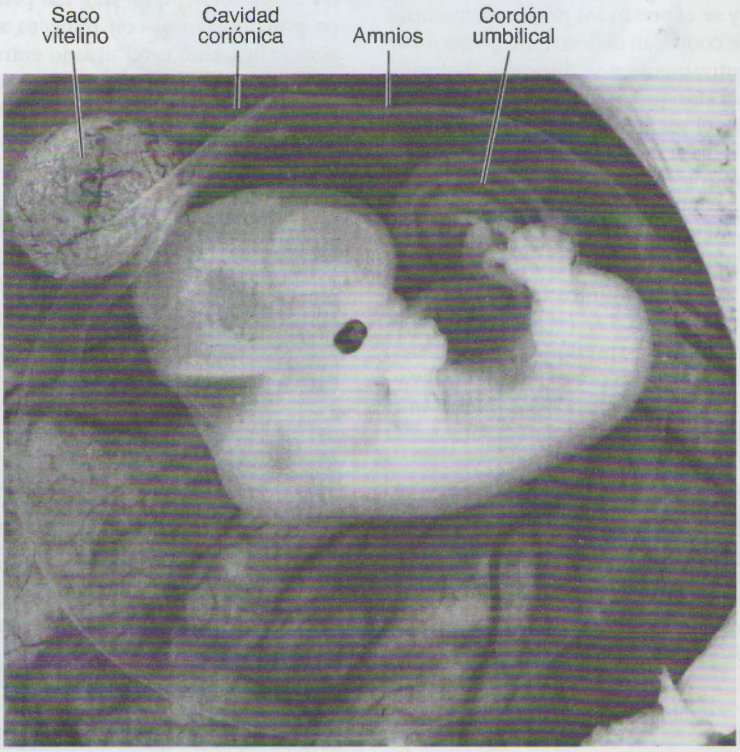

Figura 6-24. Embrión humano (LCC, 21 mm, 7 semanas) (× 4). El saco coriónico abierto permite ver el embrión dentro del saco amniótico. Se pueden ver claramente el saco vitelino, el cordón umbilical y los vasos de la placa coriónica de la placenta. Obsérvese el tamaño de la cabeza en comparación con el resto del cuerpo.

Consideraciones clínicas

Anomalías congénitas

La mayoría de órganos y sistemas de órganos se forman durante el período que va de la **tercera a la octava semana.** Por esta razón, este período, que es fundamental para el desarrollo normal, recibe el nombre de período de **organogénesis** o **embriogénesis.** Las poblaciones de células madre están en el proceso de establecer el primordio de cada órgano y estas interacciones son sensibles a factores genéticos y ambientales perjudiciales. Por tanto, **la mayoría de anomalías estructurales congénitas más importantes se inducen durante el período que va de la tercera a la octava semana.** Desgraciadamente, la madre no puede darse cuenta de que está embarazada durante este período crítico, sobre todo durante la tercera y la cuarta semana, que son especialmente importantes. Por consiguiente, no puede evitar los factores nocivos, como el humo del tabaco y el alcohol, en una fase especialmente vulnerable. Es importante conocer los principales acontecimientos de la organogénesis para identificar el momento en que se indujo una anomalía concreta y poder determinar las posibles causas de la malformación (v. cap. 9).

poco más tarde, en posición caudal con respecto al punto de anclaje del cordón umbilical y al nivel de los somitas sacros superiores y lumbares. Al ir creciendo, las partes terminales de las yemas se aplanan y se separan del segmento proximal, que es más cilíndrico, por una constricción circular (fig. 6-23). Pronto, en la parte distal de las yemas aparecen cuatro surcos radiales que separan cinco áreas ligeramente más gruesas, anunciando la formación de los dedos (fig. 6-23).

Estos surcos, conocidos como **radios**, aparecen primero en la región de la mano y poco después en el pie, ya que el desarrollo de la extremidad superior va ligeramente más adelantado que el de la inferior. Mientras se están formando los dedos de las manos y los pies (fig. 6-24), una segunda constricción divide la parte proximal de las yemas en dos segmentos, lo que permite reconocer las tres partes características de las extremidades del adulto (fig. 6-25).

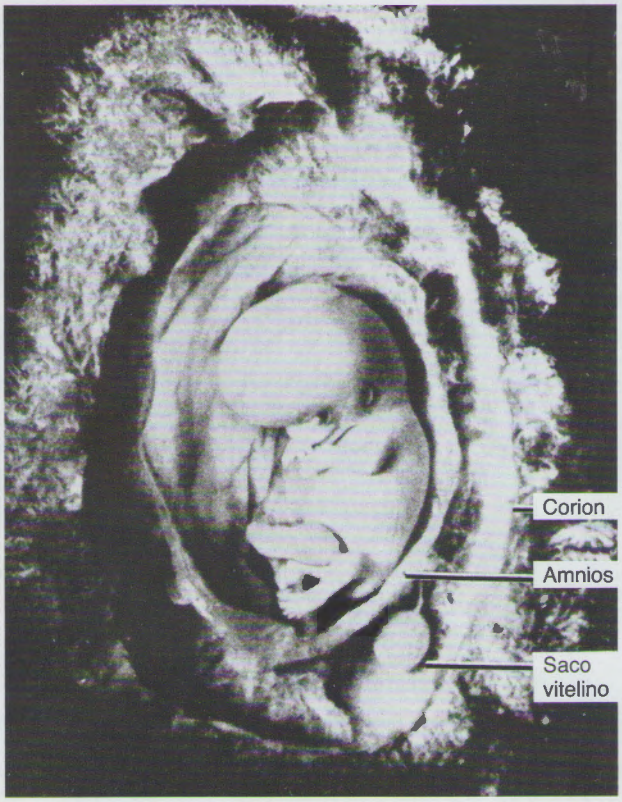

Figura 6-25. Embrión humano (LCC, 25 mm, entre 7 y 8 semanas). Se han abierto el corion y el amnios. Obsérvese el tamaño de la cabeza, el ojo, el pabellón auricular, los dedos del pie, ya bien formados, la prominencia del cordón umbilical provocada por el asa intestinal y el saco vitelino dentro de la cavidad coriónica.

Resumen

El **período embrionario,** que va de la tercera a la octava semana del desarrollo, es el período durante el cual las tres capas germinales, el **ectodermo**, el **mesodermo** y el **endodermo,** originan sus propios tejidos y sistemas de órganos. Como consecuencia de la formación de los órganos, se establecen las principales características de la forma del cuerpo (tabla 6-4, pág. 84).

La **capa germinal ectodérmica** origina los órganos y las estructuras que establecen contacto con el mundo exterior:

- el sistema nervioso central,
- el sistema nervioso periférico,
- el epitelio sensitivo de la oreja, la nariz y los ojos,
- la piel, incluidas las uñas y el pelo,
- la hipófisis, las glándulas mamaria y sudorípara, y el esmalte de los dientes.

La inducción de la placa neural está regulada por la inactivación del factor de crecimiento BMP-4. En la región craneal, esta inactivación la provocan nogina, cordina y folistatina secretadas por el nódulo, la notocorda y el mesodermo precordal. La inactivación de BMP-4 en las regiones del rombencéfalo y la médula espinal la realizan WNT3a y FGF. Si no se produce la inactivación, BMP-4 hace que el ectodermo se convierta en epidermis y que el mesodermo se desplace en dirección ventral para formar las placas mesodérmicas lateral e intermedia.

Las **placas mesodérmicas paraxial, intermedia** y **lateral** son componentes importantes de la capa germinal mesodérmica. El mesodermo paraxial forma **somitómeros,** que originan el mesénquima de la cabeza y se organizan en **somitas** en los segmentos caudales y occipitales. Los somitas originan el **miotoma** (tejido muscular), el **esclerotoma** (cartílago y hueso) y el **dermatoma** (tejidos subcutáneos de la piel), que son todos **tejidos de sostén del cuerpo.** Las señales para la diferenciación de los somitas proceden de estructuras circundantes, incluidas la notocorda, el tubo neural y la epidermis. La notocorda y la placa basal del tubo neural secretan **sonic hedgehog,** que induce el esclerotoma.

TABLA 6-4. *Resumen de los acontecimientos clave que tienen lugar durante el período embrionario*

Días	Somitas	Longitud (mm)	Figura	Rasgos característicos
14-15	0	0,2	6-1 *A*	Aparición de la línea primitiva
16-18	0	0,4	6-1 *C*	Aparece el proceso notocordal; células hematopoyéticas en el saco vitelino
19-20	0	1,0-2,0	6-2 *A*	El mesodermo intraembrionario se expande bajo el ectodermo craneal; la línea primitiva continúa; se empiezan a formar los vasos umbilicales y los pliegues neurales craneales
20-21	1-4	2,0-3,0	6-2 *B, C*	Los pliegues neurales craneales se elevan y se abre un profundo surco neural; el embrión empieza a curvarse
22-23	5-12	3,0-3,5	6-5 *A, B*	En la región cervical se inicia la fusión de los pliegues neurales; los neuroporos craneal y caudal se abren; ya están presentes los arcos viscerales 1 y 2; el conducto cardíaco empieza a doblarse
24-25	13-20	3,0-4,5	6-6 *A*	Plegamiento cefalocaudal; el neuroporo craneal se cierra o ya se ha cerrado; se forman las vesículas ópticas; aparecen las placodas auditivas
26-27	21-29	3,5-5,0	6-8 *B*; 6-21 *A, B*	El neuroporo caudal se cierra o ya se ha cerrado; aparecen las yemas de las extremidades superiores; tres pares de arcos viscerales
28-30	30-35	4,0-6,0	6-8 *B*	Se forma un cuarto arco visceral; aparecen las yemas de las extremidades inferiores; vesícula auditiva y placoda del cristalino
31-35		7,0-10,0	6-22	Extremidades superiores en forma de paleta; fosas nasales en formación; embrión en forma de C
36-42		9,0-14,0	6-23	Radios digitales en las placas de las manos y los pies; vesículas encefálicas prominentes; formación de las aurículas externas a partir de los primordios auriculares; se ha iniciado la hernia umbilical
43-49		13,0-22,0	6-24	Pigmentación de la retina visible; radios digitales separados; pezones y párpados formados; las yemas maxilares se fusionan con las yemas nasales medias mientras se forma el labio superior; hernias umbilicales prominentes
50-56		21,0-31,0	6-25	Extremidades largas, dobladas en codos y rodillas; dedos libres; cara de aspecto más humano; la cola ha desaparecido; persisten las hernias umbilicales hasta el final del tercer mes

Se diferencian dos regiones que se encargan de crear el músculo. Una de ellas es inducida por las **proteínas WNT,** secretadas por la porción dorsal del tubo neural en la región dorsomedial del somita. La otra es inducida en la región ventrolateral del somita por una combinación de **BMP-4** y **FGF**, secretadas por el mesodermo de la placa lateral, y por las **proteínas WNT,** secretadas a su vez por el ectodermo suprayacente.

La mitad dorsal del somita se convierte en dermis bajo la influencia de la **neurotrofina 3,** secretada por la parte dorsal del tubo neural (fig. 6-12). Asimismo, el mesodermo origina el **sistema vascular** (es decir, el corazón, las arterias, las venas, los vasos linfáticos y todas las células sanguíneas y linfáticas); forma el **sistema urogenital:** los riñones, las gónadas y sus conductos (pero no la vejiga) y, por último, también derivan de él el **bazo** y la **corteza de las glándulas suprarrenales.**

La **capa germinal endodérmica** proporciona el revestimiento epitelial del **tubo gastrointestinal,** el **aparato respiratorio** y la **vejiga urinaria.** También forma el **parénquima** de las glándulas **tiroidea** y **paratiroidea,** el **hígado** y el **páncreas;** por último, el revestimiento epitelial de la **cavidad timpánica** y el **conducto auditivo** se forman en la capa germinal endodérmica.

El patrón craneocaudal del eje embrionario está controlado por los genes de la **homeosecuencia.** Estos genes, conservados de *Drosophila,* se organizan en cuatro grupos, ***HOXA, HOXB, HOXC*** y ***HOXD,*** en cuatro cromosomas distintos. Los genes que se encuentran cerca del extremo 3' del cromosoma controlan el desarrollo de las estructuras más craneales; los que se encuentran hacia el extremo 5' regulan la diferenciación de las estructuras más posteriores. Juntos, regulan el patrón del rombencéfalo y el eje del embrión (fig. 6-20).

Debido a la formación de los sistemas de órganos y al rápido crecimiento del sistema nervioso central, el disco embrionario, inicialmente plano, empieza a doblarse en dirección cefalocaudal y establece los pliegues de la cabeza y la cola. Este disco también se dobla transversalmente (pliegues laterales) y determina la forma redondeada del cuerpo. El embrión también forma dos **pliegues de la pared lateral** que crecen ventralmente y cierran la pared ventral del cuerpo. Como resultado de este crecimiento y flexión, el amnios se jala en sentido ventral y el embrión yace dentro de la cavidad amniótica. Las conexiones con el saco vitelino y la placenta se mantienen a través del conducto vitelino y el cordón umbilical, respectivamente.

Resolución de problemas

1. Describe el proceso de neurulación e incluye las definiciones de los términos *pliegues neurales, tubo neural* y *cierre del tubo neural.* ¿Dónde se inicia el cierre del tubo neural y cómo procede? ¿En qué semana de gestación se completa este proceso? ¿Qué sucede si el tubo neural no logra cerrarse por la parte craneal? ¿Y si no lo logra por la parte caudal? ¿Qué es un defecto del tubo neural (DTN) y cómo se puede prevenir?
2. ¿Cuál es el origen embrionario de las células de la cresta neural? ¿Son de origen ectodérmico, mesodérmico o endodérmico? ¿Qué estructuras contribuyen a formar? ¿Qué proteína es la principal responsable de su inducción?
3. ¿A partir de qué capa germinal se forman los somitas? ¿Cómo se organizan y qué tejidos forman?
4. ¿Cuáles son las dos vías de formación de vasos sanguíneos? ¿Qué factor de crecimiento desempeña una función clave en la formación de las primeras células y vasos sanguíneos? ¿Qué tipo de tumor está causado por una proliferación anómala de los capilares de los vasos sanguíneos?
5. ¿Cuáles son las principales subdivisiones del tubo intestinal y qué capa germinal las origina? ¿Qué estructura conecta el intestino medio con el saco vitelino? ¿Qué membranas cierran el tubo intestinal por las partes craneal y caudal?
6. ¿Por qué el período embrionario que va de la tercera a la octava semana es tan importante para el desarrollo normal y por qué es el más sensible a la inducción de anomalías estructurales?

Capítulo 7
El tubo intestinal y las cavidades corporales

UN TUBO SOBRE OTRO TUBO

Durante la tercera y cuarta semanas la capa superior (ectodermo) del disco embrionario trilaminar forma la placa neural, que se enrolla para formar un tubo que se convertirá en el encéfalo y la médula espinal por medio de un proceso llamado **neurulación** (v. cap. 6, p. 67). Casi simultáneamente, la capa ventral (endodermo) se enrolla para formar el tubo intestinal, de manera que el embrión consta de un tubo sobre otro tubo: el tubo neural dorsal y el tubo intestinal ventral (fig. 7-1). La capa media (mesodermo) sostiene a ambos tubos y la placa lateral de este mesodermo se divide formando una capa visceral (esplácnica) y otra parietal (somática). La capa visceral se enrolla en sentido ventral y queda muy cerca del tubo intestinal; la capa parietal, junto con el ectodermo que lo cubre, forma los **pliegues laterales de la pared** (uno a cada lado del embrión) que se desplazan en sentido ventral y se reúnen en la línea media para cerrar la **pared ventral** (fig. 7-1). El espacio entre las capas visceral y parietal del mesodermo lateral es la **cavidad primitiva,** que en esta etapa primitiva es continua

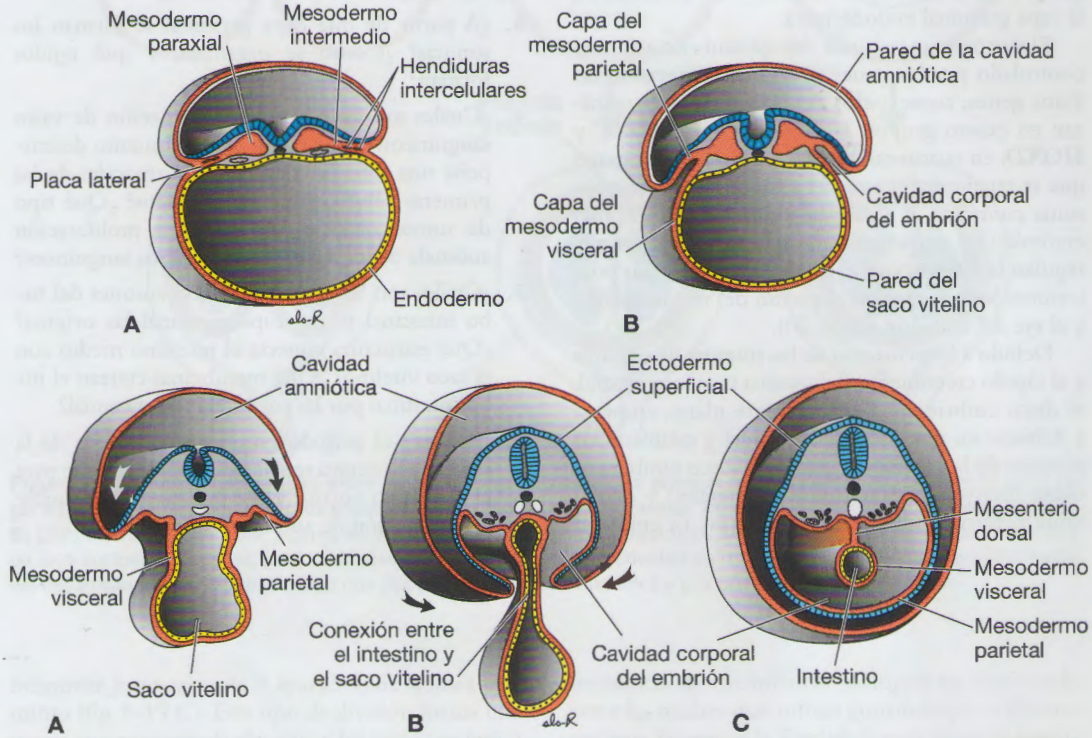

Figura 7-1. Cortes transversales a través de embriones en distintas etapas de cierre del tubo intestinal y pared ventral. **A.** Aproximadamente a los 19 días se observan las hendiduras intercelulares en la placa de mesodermo lateral. **B.** A los 20 días, la placa lateral se divide en una capa de mesodermo somático y otra de mesodermo visceral que revisten la cavidad primitiva (cavidad intraembrionaria). **C.** Hacia los 21 días, la cavidad primitiva (intraembrionaria) todavía se encuentra abierta comunicada con la cavidad extraembrionaria. **D.** A los 24 días, los pliegues laterales, formados por la capa parietal del mesodermo lateral y el ectodermo que los cubre, se acercan hacia la línea media. **E.** Al final de la cuarta semana, la capas de mesodermo visceral se continúan con las capas parietales en forma de membrana de doble capa llamado mesenterio dorsal. El mesenterio dorsal se extiende desde el límite caudal del intestino anterior hasta el final del intestino posterior.

puesto que no se ha subdividido en regiones pericárdica, pleural y abdominopélvica.

FORMACIÓN DE LA CAVIDAD DEL CUERPO

Al final de la tercera semana, el **mesodermo intraembrionario** se diferencia en **mesodermo paraxial,** que da origen a somitómeros y somitas; **mesodermo intermedio,** que contribuye a la formación del sistema urogenital, y **mesodermo de la placa lateral,** que está implicado en la formación de la cavidad del cuerpo (fig. 7-1). Poco después de que se haya formado como una sólida capa mesodérmica, en el mesodermo de la placa lateral aparecen unas hendiduras que se fusionan hasta dividirlo en dos capas (fig. 7-1 *B*): *1)* una **capa parietal (somática),** adyacente al ectodermo superficial y continua con la capa del mesodermo parietal extraembrionario que recubre el amnios. Juntas, la capa parietal (somática) de mesodermo lateral y el ectodermo que lo cubre se denominan **somatopleura;** *2)* una capa visceral (esplácnica), contigua al endodermo que forma el tubo intestinal y continua con la **capa visceral** del mesodermo extraembrionario que recubre el saco vitelino (fig. 7-1 *B*). Juntas, la capa visceral (esplácnica) de mesodermo lateral y el endodermo que lo cubre se denominan **esplacnopleura.** El espacio que se crea entre estas dos capas de mesodermo de la placa lateral constituye la **cavidad corporal primitiva.** Durante la cuarta semana, los lados del embrión empiezan a crecer centralmente y forman dos **pliegues laterales de la pared del cuerpo** (fig. 7-1 *B* y *C*). Estos pliegues están formados por la capa parietal del mesodermo de la placa lateral, el ectodermo suprayacente y células de los somitas adyacentes que migran hacia este mesodermo a través de la frontera somítica lateral (v. cap. 11, pág. 143). A medida que estos pliegues progresan, la capa de endodermo también se pliega en dirección ventral hasta cerrarse para formar el tubo intestinal (fig. 7-1 *D* y *E*). Hacia el final de la cuarta semana, los pliegues laterales de la pared del cuerpo se encuentran en la línea media y se fusionan para cerrar la pared corporal ventral (fig. 7-1 *C-E*). A este cierre contribuyen los pliegues de la cabeza y la cola, que hacen que el embrión se curve en **posición fetal** (fig. 7-2). La pared corporal ventral queda completamente cerrada excepto

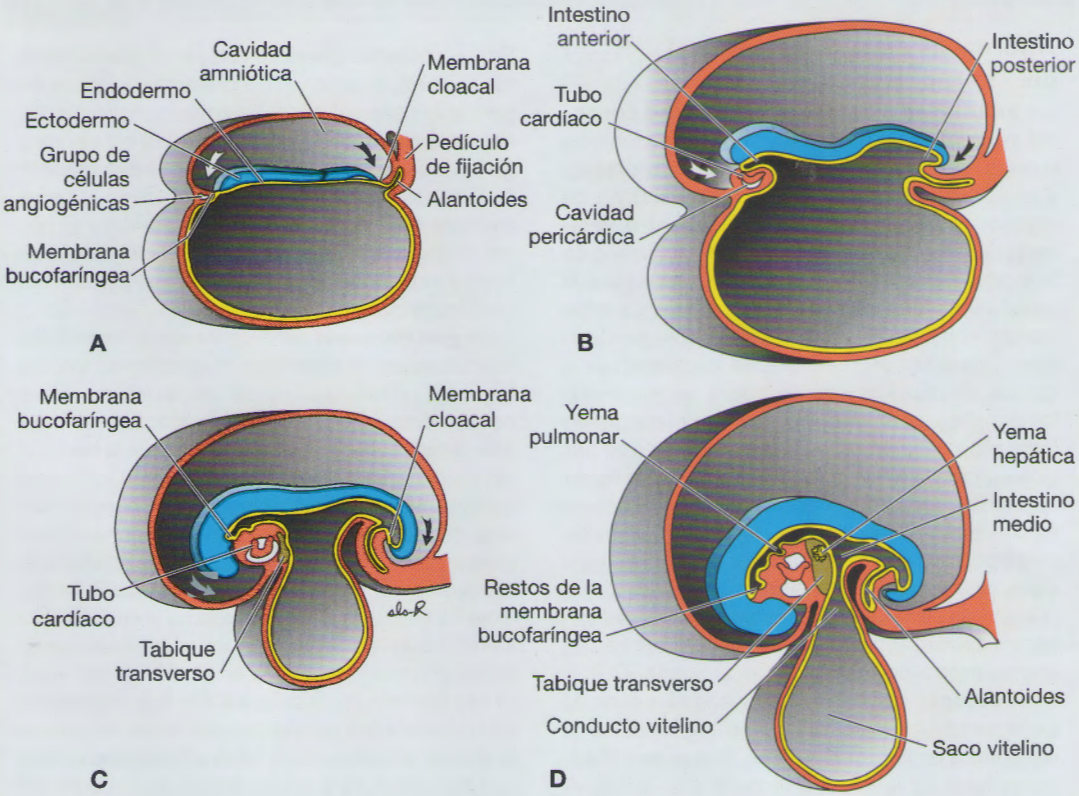

Figura 7-2. A-D. Secciones mediosagitales de embriones en distintas fases del desarrollo que muestran el plegamiento cefalocaudal y sus efectos sobre la posición del corazón, el tabique transverso, el saco vitelino y el amnios. Obsérvese que, a medida que el plegamiento progresa, la comunicación entre el tubo intestinal y el saco vitelino se va estrechando hasta formar una conexión fina, el conducto (del saco) vitelino, entre el intestino medio y el saco vitelino **D.** De forma simultánea, el amnios es empujado hacia la parte ventral hasta que la cavidad amniótica casi rodea al embrión. **A.** 17 días. **B.** 22 días. **C.** 24 días. **D.** 28 días. *Flechas,* pliegues de la cabeza y la cola.

por la región del pedículo de fijación. Igualmente, el cierre del tubo intestinal es completo, excepto por el punto de conexión del intestino medio con el saco vitelino, que constituye el **conducto vitelino o conducto del saco vitelino** (fig. 7-2 *D*). Este conducto se incorpora al cordón umbilical, se estrecha considerablemente (fig. 8-16, pág. 106) y entre el segundo y el tercer mes de gestación degenera. (Obsérvese que a lo largo del proceso de desarrollo de la cavidad del cuerpo y el tubo intestinal, la capa parietal y la capa visceral del mesodermo de la placa lateral se continúan una con otra por el punto de unión del tubo intestinal con la pared corporal posterior [fig. 7-1 *D, E*]).

MEMBRANAS SEROSAS

Las células de la capa parietal del mesodermo de la placa lateral que revisten la cavidad intraembrionaria se vuelven mesoteliales y forman la **capa parietal de las membranas serosas** que reviste el exterior de las **cavidades peritoneal, pleural** y **pericárdica.** De manera parecida, las células de la capa visceral del mesodermo de la placa lateral forman la **capa visceral de las membranas serosas,** que cubren los órganos abdominales, los pulmones y el corazón (fig. 7-1 *E*). Las capas visceral y parietal se continúan la una con la otra como **mesenterio dorsal** (fig. 7-1 *E*), que sostiene el tubo intestinal de la pared posterior del cuerpo dentro de la cavidad peritoneal. El mesenterio dorsal se extiende de manera continua desde el límite caudal del intestino anterior hasta el final del intestino posterior. El **mesenterio ventral** sólo se extiende desde la parte caudal del intestino anterior hasta la parte superior del duodeno y se origina por adelgazamiento del mesodermo del **tabique transverso,** un bloque del mesodermo que forma el tejido conectivo entre el hígado y el tendón central del diafragma (v. figs. 7-2 *D* y 7-5). Estos mesenterios son **capas dobles** de peritoneo que proporcionan una vía de acceso a los órganos para los vasos sanguíneos, los nervios y los vasos linfáticos.

Consideraciones clínicas

Anomalías de la pared ventral del cuerpo

Las **anomalías o defectos de la pared corporal ventral** se producen en el tórax, el abdomen y la pelvis, y afectan al corazón **(ectopia cardíaca),** a las vísceras abdominales **(gastrosquisis)** y a los órganos urogenitales **(extrofia cloacal o vesical),** dependiendo de la localización y el tamaño de la anomalía. Estas malformaciones se deben a que la pared ventral del cuerpo no logra cerrarse y, probablemente, afectan en mayor grado a los pliegues laterales de la pared del cuerpo que a los pliegues de la cabeza y la cola. Por lo tanto, puede ser que uno o los dos pliegues laterales de la pared del cuerpo no logre progresar ventralmente o que, cuando ambos se encuentran en la línea media, el proceso de fusión no ocurra de manera normal. Un onfalocele también es un defecto de la pared ventral de cuerpo; sin embargo, su causa original no es la inhibición del cierre de la pared corporal. Esta anomalía tiene lugar cuando una parte del tubo intestinal no consigue volver a la cavidad abdominal después de su herniación normal dentro del cordón umbilical (v. pág. 220).

La **ectopia cardíaca** se da cuando los pliegues de la pared lateral del cuerpo no logran cerrar la línea media en la región torácica, lo que deja el corazón fuera de la cavidad corporal (fig. 7-3 *A*). A veces, la alteración del cierre se inicia en el extremo caudal del esternón y se extiende por el abdomen superior, lo que provoca una combinación de anomalías conocida como **pentalogía de Cantrell.** Esta enfermedad presenta ectopia cardíaca, defectos de la región anterior del diafragma, ausencia de pericardio, anomalías del esternón y malformaciones de la pared abdominal, entre ellas, onfalocele y gastrosquisis. (Nota: el onfalocele que puede darse en la pentalogía de Cantrell es secundario al cierre anómalo de la pared corporal, no primario. El cierre anómalo reduce el tamaño de la cavidad abdominal e impide que las asas intestinales regresen del cordón umbilical; v. pág. 220).

La **gastrosquisis** tiene lugar cuando la pared del cuerpo no consigue cerrarse en la región abdominal (fig. 7-3 *B*). El resultado es que las asas intestinales se hernian dentro de la cavidad amniótica a través de este defecto, que generalmente se da a la derecha del ombligo. La incidencia de la gastrosquisis va en aumento y es más frecuente entre los hijos de madres delgadas de menos de 20 años. Esta anomalía puede detectarse mediante una ecografía fetal y va asociada a concentraciones elevadas de α-fetoproteína (AFP) en el suero materno y en el líquido amniótico. Esta malformación no va asociada a anomalías cromosómicas, pero en el 15% de los casos se dan también otros defectos. Las asas intestinales afectadas pueden quedar dañadas al ser expuestas al líquido amniótico, que tiene efectos corrosivos, o al enrollarse entre ellas (vólvulo), lo que pone en peligro el riego sanguíneo. La **extrofia vesical** y la **extrofia cloacal** se deben al cierre anómalo de la pared del cuerpo en la región pélvica. La extrofia vesical representa una alteración del cierre de dicha

(continúa)

(cont.)

región de menos gravedad y sólo deja expuesta la vejiga (fig. 7-3 *C*; en los varones puede afectar al pene y con frecuencia se acompaña de epispadia [división en el dorso del pene; v. cap. 16, pág. 252]).

La extrofia cloacal se debe a un defecto más grave del cierre de la pared corporal en la región pélvica que deja expuestos la vejiga y el recto, que derivan de la cloaca (v. cap. 16, pág. 238) (fig. 7-3 *D*).

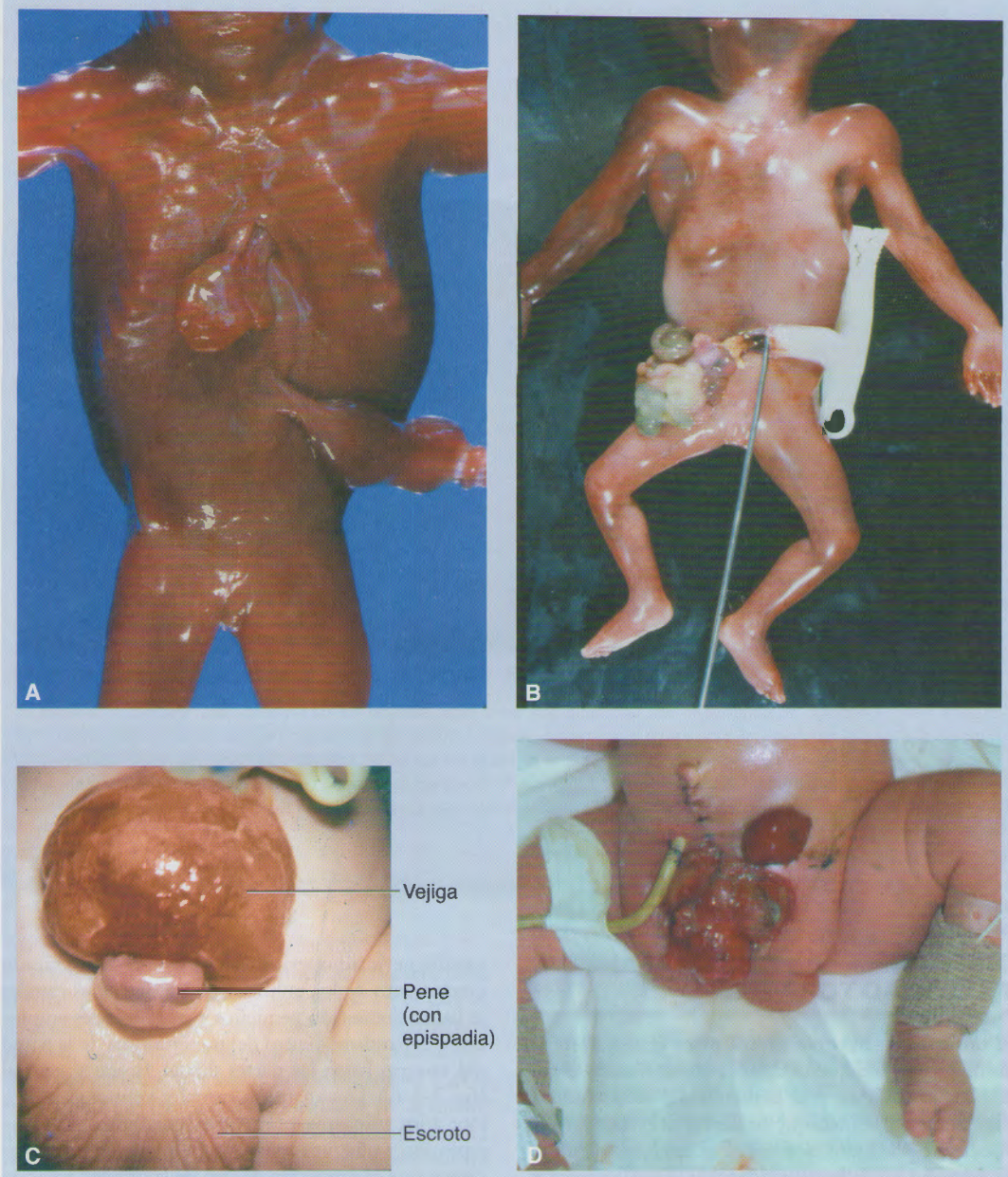

Figura 7-3. A-D. Ejemplos de anomalías de la pared ventral del cuerpo debidos a su cierre anómalo. **A.** Ectopia cardíaca. El corazón se encuentra fuera del tórax y la pared torácica presenta una hendidura. **B.** Gastrosquisis. Los intestinos se han herniado a través de la pared abdominal a la derecha del ombligo, localización más habitual de este defecto. **C.** Extrofia vesical. El cierre en la región pélvica no se ha realizado. En los varones, esta anomalía generalmente comporta una división en el dorso del pene, alteración que recibe el nombre de epispadia. **D.** Extrofia cloacal. Se trata de un cierre anómalo más extenso en el que la mayor parte de la región pélvica no ha logrado cerrarse, lo que deja expuestos la vejiga, parte del recto y el conducto anal.

(continúa)

(cont.)

El **onfalocele** es otra anomalía de la pared ventral del cuerpo (fig. 7-4), pero no se debe al cierre anómalo de la misma, sino que se origina cuando partes del tubo intestinal (el intestino medio), que normalmente se hernian dentro del cordón umbilical entre la sexta y la décima semana **(hernia umbilical fisiológica),** no logran volver a la cavidad abdominal (v. cap. 15, pág. 220). Posteriormente, las asas intestinales y otras vísceras, incluido el hígado, pueden formar una hernia a través del defecto. Como el cordón umbilical está cubierto por el amnios, la anomalía queda cubierta por esta capa epitelial. (En cambio, en la gastrosquisis las asas intestinales no están cubiertas por el amnios, ya que la hernia se da a través de la pared abdominal directamente dentro de la cavidad amniótica.) El onfalocele, que se da en 2,5 de cada 10000 nacimientos, se asocia a una elevada tasa de mortalidad y a malformaciones graves, incluidas anomalías cardíacas y defectos del tubo neural. Además, el 15% de los casos presentan anomalías cromosómicas. Como la gastrosquisis, el onfalocele se asocia a concentraciones elevadas de alfafetoproteína (AFP)..

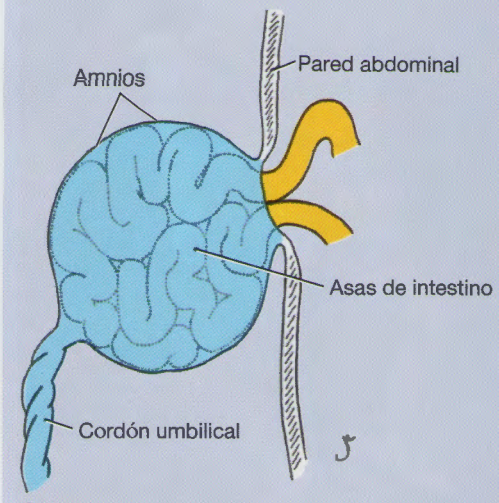

A

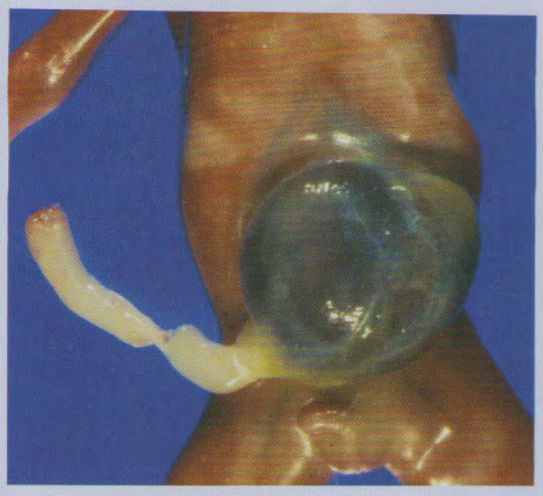

B

Figura 7-4. Ejemplos de onfalocele, una anomalía que tiene lugar cuando las asas intestinales, que normalmente se hernian dentro del cordón umbilical entre la sexta y la décima semana del embarazo (hernia umbilical fisiológica), no logran volver a la cavidad del cuerpo. **A.** Dibujo que muestra la hernia de las asas del intestino que no han conseguido volver a la cavidad abdominal dentro del cordón umbilical. El intestino está cubierto por amnios porque normalmente esta membrana recubre el cordón umbilical. **B.** Feto con onfalocele. Este defecto va asociado a otras malformaciones importantes y a anomalías cromosómicas.

DIAFRAGMA Y CAVIDAD TORÁCICA

El **tabique transverso** es una placa gruesa de tejido mesodérmico que ocupa el espacio situado entre la cavidad torácica y el pedículo del saco vitelino (fig. 7-5 *A, B*). El tabique se deriva del mesodermo visceral (esplácnico) que rodea al corazón y asume su posición entre las cavidades primitivas torácica y abdominal cuando el extremo craneal del embrión crece y se dobla en posición fetal (fig. 7-2 *B-D*). Este tabique no separa completamente la cavidad torácica de la abdominal, sino que deja unas aberturas grandes, los **canales pericardioperitoneales,** en cada lado del intestino anterior (fig. 7-5 *B*).

Cuando las yemas pulmonares empiezan a crecer, se expanden en dirección caudolateral dentro de los canales pericardioperitoneales (fig. 7-5 *C*). El rápido crecimiento de los pulmones hace que estos canales se hagan demasiado pequeños y los pulmones empiecen a expandirse dentro del mesénquima de la pared del cuerpo hacia las partes dorsal, lateral y ventral (fig. 7-5 *C*). La expansión lateral y ventral es posterior a los **pliegues pleuropericardiales.** Al principio, estos pliegues aparecen en forma de pequeñas crestas que se proyectan dentro de la cavidad torácica primitiva no dividida (fig. 7-5 *C*). Al expandirse los pulmones, el mesodermo de la pared del cuerpo se divide en dos componentes (fig. 7-6): *1)* la pared definitiva del tórax y *2)* las **membranas pleuropericardiales,** que son extensiones de los pliegues pleuropericardiales que contienen **venas cardinales comunes** y **nervios frénicos.** Posteriormente, el descenso del corazón y los cambios de posición

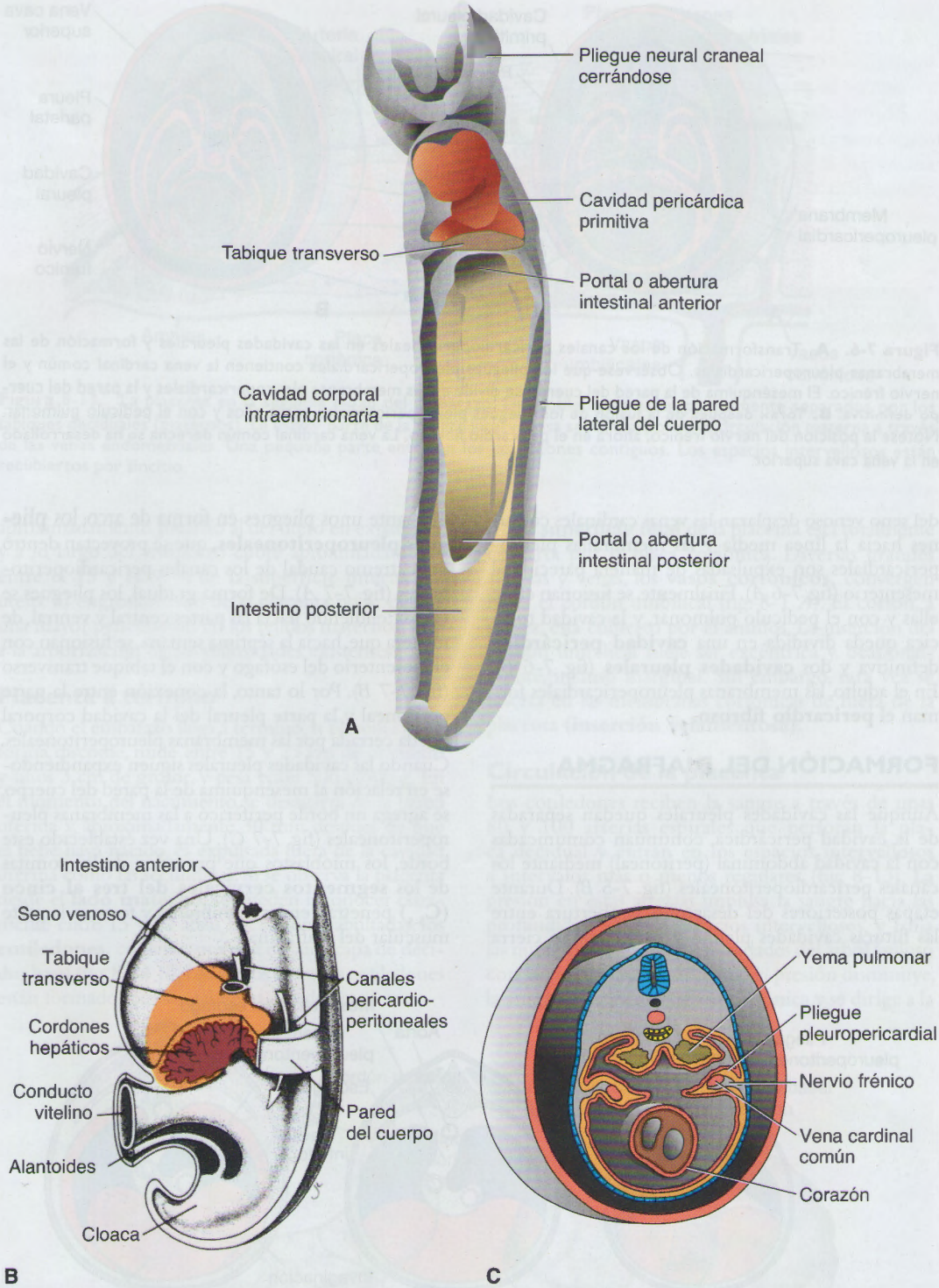

Figura 7-5. **A.** Dibujo de un embrión en vista ventral a los 24 días de gestación. El tubo intestinal se está cerrando, se pueden ver los portales o aberturas intestinales posterior y anterior, y el corazón se encuentra en la cavidad pleuropericardial primitiva, que queda parcialmente separada de la cavidad abdominal por el tabique transverso. **B.** Porción de un embrión de aproximadamente 5 semanas al que se le han extraído algunas partes de la pared del cuerpo y tabique transverso para que puedan verse los canales pericardioperitoneales. Obsérvese el tamaño y el grosor del tabique transverso y los cordones hepáticos penetrando dentro del tabique. **C.** Crecimiento de las yemas pulmonares dentro de los canales pericardioperitoneales. Obsérvense los pliegues pleuropericardiales.

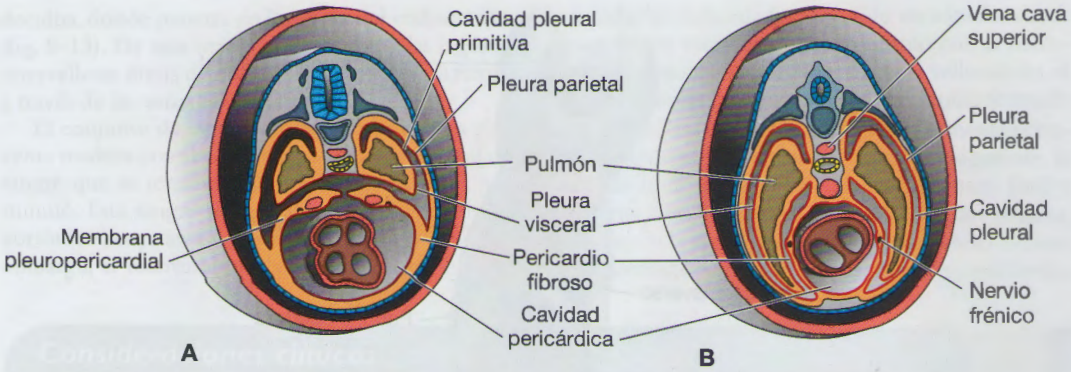

Figura 7-6. **A.** Transformación de los canales pericardioperitoneales en las cavidades pleurales y formación de las membranas pleuropericardiales. Obsérvese que los pliegues pleuropericardiales contienen la vena cardinal común y el nervio frénico. El mesénquima de la pared del cuerpo se divide en las membranas pleuropericardiales y la pared del cuerpo definitiva. **B.** Tórax después de la fusión de los pliegues pleuropericardiales entre ellos y con el pedículo pulmonar. Nótese la posición del nervio frénico, ahora en el pericardio fibroso. La vena cardinal común derecha se ha desarrollado en la vena cava superior.

del seno venoso desplazan las venas cardinales comunes hacia la línea media y las membranas pleuropericardiales son expulsadas de manera parecida al mesenterio (fig. 7-6 *A*). Finalmente, se fusionan entre ellas y con el pedículo pulmonar, y la cavidad torácica queda dividida en una **cavidad pericárdica** definitiva y dos **cavidades pleurales** (fig. 7-6 *B*). En el adulto, las membranas pleuropericardiales forman el **pericardio fibroso.**

FORMACIÓN DEL DIAFRAGMA

Aunque las cavidades pleurales quedan separadas de la cavidad pericárdica, continúan comunicadas con la cavidad abdominal (peritoneal) mediante los canales pericardioperitoneales (fig. 7-5 *B*). Durante etapas posteriores del desarrollo, la abertura entre las futuras cavidades pleural y peritoneal se cierra mediante unos pliegues en forma de arco, los **pliegues pleuroperitoneales,** que se proyectan dentro del extremo caudal de los canales pericardioperitoneales (fig. 7-7 *A*). De forma gradual, los pliegues se van extendiendo hacia las partes central y ventral, de manera que, hacia la séptima semana, se fusionan con el mesenterio del esófago y con el tabique transverso (fig. 7-7 *B*). Por lo tanto, la conexión entre la parte peritoneal y la parte pleural del la cavidad corporal queda cerrada por las membranas pleuroperitoneales. Cuando las cavidades pleurales siguen expandiéndose en relación al mesénquima de la pared del cuerpo, se agrega un borde periférico a las membranas pleuroperitoneales (fig. 7-7 *C*). Una vez establecido este borde, los mioblastos que proceden de los somitas de los **segmentos cervicales del tres al cinco** (C_{3-5}) penetran en las membranas y forman la parte muscular del diafragma.

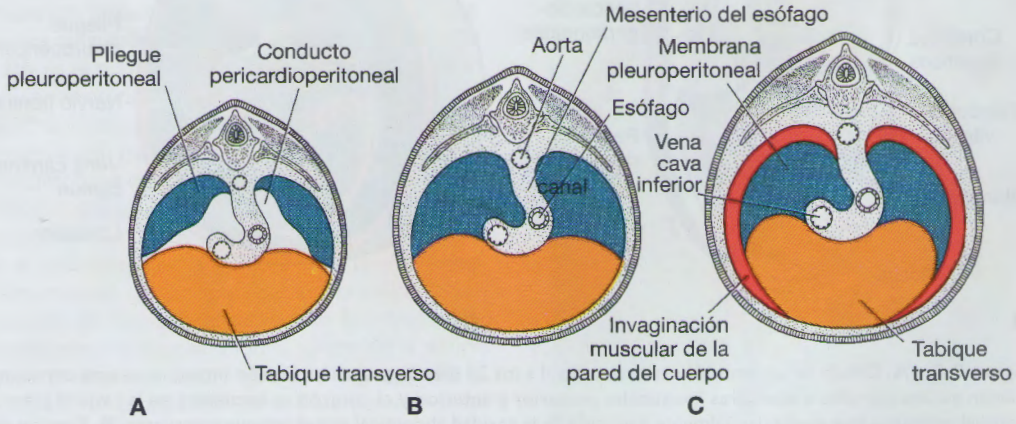

Figura 7-7. Desarrollo del diafragma. **A.** Al principio de la quinta semana aparecen los pliegues pleuroperitoneales. **B.** En la séptima semana, los pliegues pleuroperitoneales se fusionan con el tabique transverso y el mesenterio del esófago, de manera que separan la cavidad torácica de la cavidad abdominal. **C.** Sección transversal en el cuarto mes del desarrollo. Un borde adicional derivado de la pared del cuerpo forma la parte más periférica del diafragma.

Consideraciones clínicas

Hernias Diafragmáticas

La **hernia diafragmática congénita,** una de las malformaciones más frecuentes en los recién nacidos (1 de cada 2000), suele ser debida a que una o ambas membranas pleuroperitoneales no logran cerrar los canales pericardioperitoneales (fig. 7-8). Cuando esto sucede, la cavidad peritoneal se continúa con la cavidad pleural a lo largo de la pared posterior del cuerpo. Esta hernia permite que las vísceras abdominales entren en la cavidad pleural. Entre el 85% y el 90% de los casos, la hernia se encuentra en el lado izquierdo y las asas intestinales, el estómago, el bazo y parte del hígado pueden entrar en la cavidad torácica (fig. 7-8). Las vísceras abdominales situadas en el pecho empujan el corazón hacia la parte anterior y comprimen los pulmones, que es habitual que sean hipoplásicos. Una anomalía extensa se asocia a una elevada tasa de mortalidad (75%) debida a hipoplasia y disfunción pulmonares. A veces, un pequeño número de fibras musculares del diafragma no logran desarrollarse y puede haber una hernia que no se descubre hasta que el niño ha cumplido varios años. Este tipo de anomalía, que a menudo se observa en la parte anterior del diafragma, recibe el nombre de **hernia paraesternal.** Un saco peritoneal pequeño que contiene asas intestinales puede entrar en el pecho entre la parte esternal y la parte costal del diafragma (fig. 7-8 *A*).

Otro tipo de hernia diafragmática es la **hernia esofágica,** cuyo origen está en el acortamiento congénito del esófago. Las partes superiores del estómago quedan retenidas en el tórax y el estómago está constreñido a nivel del diafragma.

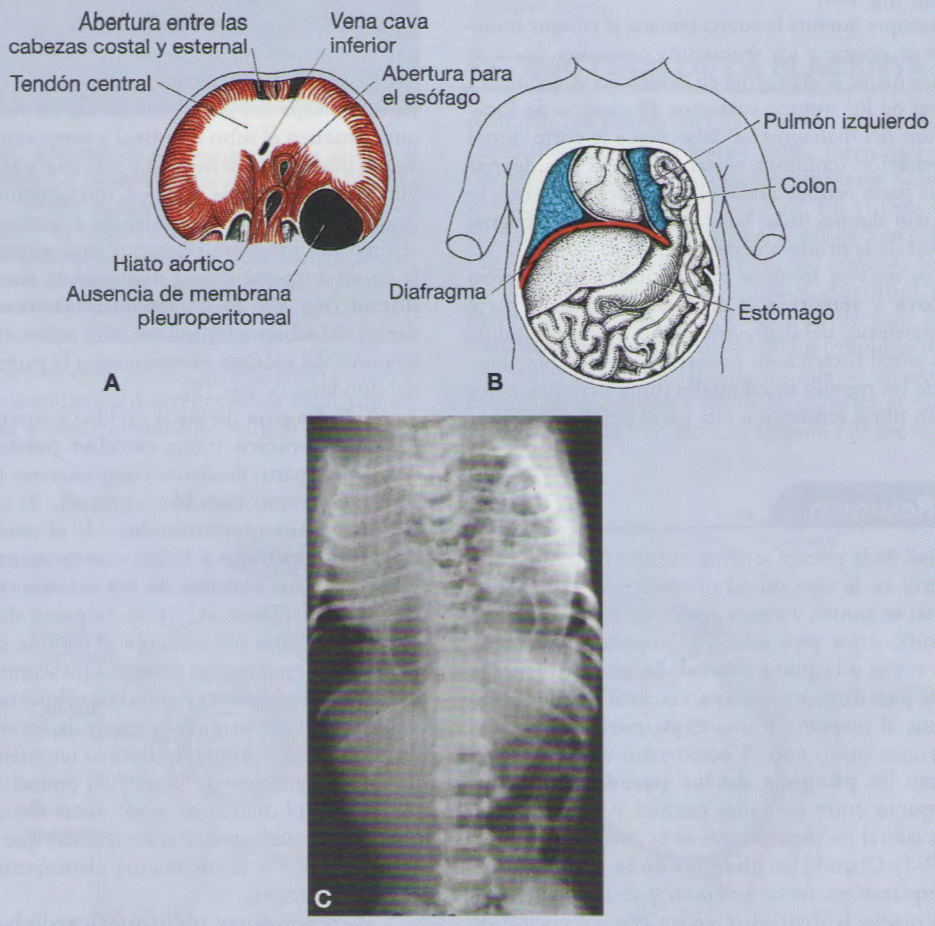

Figura 7-8. Hernia diafragmática congénita. **A.** Superficie abdominal del diafragma que muestra una extensa anomalía de la membrana pleuroperitoneal. **B.** Hernia de las asas intestinales y parte del estómago dentro de la cavidad pleural izquierda. El corazón y el mediastino frecuentemente son empujados hacia la derecha y el pulmón izquierdo queda comprimido. **C.** Radiografía de un recién nacido con una extensa anomalía en el lado izquierdo del diafragma. Las vísceras abdominales han pasado al tórax a través de este defecto.

Por lo tanto, el diafragma deriva de las siguientes estructuras:

- el tabique transverso, que forma el tendón central del diafragma;
- las dos membranas pleuroperitoneales;
- los componentes musculares de los somitas de los segmentos cervicales del tres al cinco, y
- el mesenterio del esófago, en el que se desarrollan los **pilares** del diafragma (fig. 7-7 *C*).

Durante la cuarta semana, el tabique transverso se opone a los somitas cervicales y los componentes nerviosos de los **segmentos cervicales tercero, cuarto y quinto** de la médula espinal crecen dentro del tabique. Al principio, los nervios, conocidos como **nervios frénicos,** pasan al tabique a través de los pliegues pleuropericardiales (fig. 7-5 *B*). Esto explica por qué la posterior expansión de los pulmones y el descenso del tabique trasladan los nervios frénicos que inervan el diafragma al pericardio fibroso (fig. 7-6).

Aunque durante la cuarta semana el tabique transverso se opone a los segmentos cervicales, hacia la sexta semana, el diafragma en desarrollo se encuentra a nivel de los somitas torácicos. El cambio de localización del diafragma se debe a que la parte dorsal del embrión (columna vertebral) crece más deprisa que la parte ventral. Hacia el inicio del tercer mes se originan algunas de las bandas dorsales del diafragma al nivel de la primera vértebra lumbar.

Los nervios frénicos proporcionan **inervación motora** y **sensitiva** al diafragma. Como la parte más periférica del diafragma deriva del mesénquima de la pared torácica, en general se admite que algunos de los nervios intercostales (torácicos) más bajos envían fibras sensitivas a esta parte del diafragma.

Resumen

Al final de la tercera semana, el tubo neural se eleva y cierra en la cara dorsal mientras que el tubo intestinal se enrolla y cierra en la cara ventral creando un "tubo sobre otro tubo". El mesodermo sostiene a los tubos y la **placa lateral de mesodermo** se divide para formar una **capa visceral (esplácnica)** cercana al intestino y una **capa parietal (somática)** que, junto con el ectodermo que los cubre, forman los **pliegues de las paredes laterales.** El espacio entre las capas visceral y parietal de la placa lateral de mesodermo es la cavidad primitiva (fig. 7-1). Cuando los **pliegues de la pared lateral** se desplazan en sentido ventral y se fusionan en la línea media, la cavidad se cierra con excepción de la región donde se encuentra el pedículo (figs. 7-1 y 7-2). En este sitio, el tubo intestinal se une con el **saco vitelino** formando el **conducto vitelino.** Los pliegues de las paredes laterales también jalan al amnios de manera que el amnios rodea al embrión y se extiende sobre el **pedículo,** que se convierte en el **cordón umbilical** (fig. 7-1 *D* y 7-2 *D*). Si la pared ventral no se cierra se forman **defectos de la pared ventral** como corazón ectópico, gastrosquisis y extrofia vesical y cloacal (fig. 7-3).

El mesodermo parietal formará la **capa parietal** de las **membranas serosas** que revisten la parte exterior de las **cavidades peritoneal, pleural** y **pericárdica.** La **capa visceral** formará la **capa visceral de las membranas serosas** que recubren los pulmones, el corazón y los órganos abdominales. En la raíz de estos órganos, estas capas se continúan con sus cavidades (Esta relación es similar cuadro producido al introducir un dedo [órgano] en la pared de un globo: la capa del globo que rodea al dedo [órgano] es la capa visceral y el resto del globo corresponde a la capa somática o parietal. El espacio intermedio es la "cavidad primitiva". Ambas capas del globo se continúan en la base [raíz] del dedo). En el intestino, las capas forman el **peritoneo** y de algunos puntos cuelga el intestino de la pared en forma de capas dobles de peritoneo llamadas **epiplones** (fig. 7-1 *E*). La doble capa del peritoneo forma los mesenterios que sostienen el tubo intestinal y proporcionan a los vasos sanguíneos, los nervios y los vasos linfáticos una vía de paso hacia los órganos. Inicialmente, el tubo intestinal del extremo caudal del intestino anterior al final del intestino posterior está suspendido de la pared corporal dorsal mediante el **mesenterio dorsal** (fig. 7-1 *E*). El **mesenterio ventral**, que deriva del tabique transverso, sólo existe en la parte terminal del esófago, el estómago y la parte superior del duodeno (v. cap. 15).

El **diafragma** divide la cavidad corporal en una **cavidad torácica** y una **cavidad peritoneal**. Se desarrolla a partir de cuatro componentes: *1)* el **tabique transverso (tendón central),** *2)* las **membranas pleuroperitoneales,** *3)* el **mesenterio dorsal del esófago** y *4)* **los componentes musculares de los somitas de los niveles cervicales del tres al cinco (C_{3-5})** de la pared del cuerpo (fig. 7-7). Como inicialmente el tabique transverso está situado en posición opuesta a los segmentos cervicales del tres al cinco y como las células musculares del diafragma se originan a partir de los somitas de estos segmentos, el nervio frénico también procede de estos segmentos de la médula espinal ($C_{3,4}$ y $_5$ mantienen el diafragma vivo). Con frecuencia, se dan hernias diafragmáticas congénitas que implican una anomalía de la membrana pleuroperitoneal en el lado izquierdo.

Las **membranas pleuropericardiales** dividen la **cavidad torácica** en una **cavidad pericárdica** y dos **cavidades pleurales** para los pulmones (fig. 7-6).

Resolución de problemas

1. Un recién nacido no puede respirar y muere en seguida. La autopsia revela una extensa anomalía diafragmática en el lado izquierdo, con el estómago y los intestinos en el lado izquierdo del tórax. Ambos pulmones presentan una hipoplasia grave. ¿Cuál es la base embrionaria de esta anomalía?

2. Un niño nace con una extensa anomalía lateral respecto del ombligo. La mayor parte del intestino grueso y el intestino delgado sobresalen a través de este defecto y no están cubiertos por el amnios. ¿Cuál es la base embrionaria de esta anomalía? ¿Debería preocuparle la existencia de otras posibles malformaciones?

3. Explique por qué el nervio frénico, que suministra fibras motoras y sensitivas al diafragma, se origina a partir de los segmentos cervicales cuando la mayor parte del diafragma se localiza en el tórax. ¿A partir de qué segmentos cervicales se origina este nervio?

Capítulo 8
Del tercer mes al nacimiento: el feto y la placenta

DESARROLLO DEL FETO

El período desde el inicio de la novena semana hasta el nacimiento se conoce como **período fetal.** Este período se caracteriza por la maduración de los tejidos y los órganos, y por el crecimiento rápido del cuerpo. La longitud del feto se suele indicar como **longitud cefalocaudal** (altura sentado) o como **longitud vértice-talón,** desde el vértice del cráneo hasta el talón (altura de pie). Estas medidas, expresadas en centímetros, se relacionan con la edad del feto en meses o semanas (tabla 8-1). El crecimiento en longitud es particularmente importante durante el tercer, cuarto y quinto mes, mientras que el peso aumenta más espectacularmente durante los dos últimos meses de gestación. En general, el período de embarazo se considera de 280 días o 40 semanas después del último período menstrual normal (UPMN) o, de manera más precisa, de 266 días o 38 semanas después de la fecundación. Para el propósito de la siguiente exposición, la edad se calcula desde el momento de la fecundación y se expresa en semanas o meses de calendario.

Cambios mensuales

Uno de los cambios más espectaculares que tienen lugar durante la vida fetal es la relativa desaceleración del crecimiento de la cabeza en comparación con el resto del cuerpo. Al iniciarse el tercer mes, la cabeza constituye alrededor de la mitad de la longitud cefalocaudal (figs. 8-1 y 8-2). Al inicio del quinto mes, su tamaño corresponde casi a un tercio de la longitud vértice-talón y, en el momento del nacimiento, corresponde, aproximadamente, a una cuarta parte de la longitud vértice-talón (fig. 8-2). Es decir, a lo largo del tiempo, el crecimiento del cuerpo se acelera, pero el de la cabeza se desacelera.

Durante el **tercer mes,** la cara adquiere un aspecto más humano (figs. 8-3 y 8-4). Los ojos, que al principio se encaraban hacia los lados, se desplazan al lado ventral de la cara y las orejas van a situarse cerca de su posición definitiva en los lados de la cabeza (fig. 8-3). Las extremidades alcanzan su tamaño relativo en comparación con el resto del cuerpo, aunque las extremidades inferiores todavía son un poco más cortas y están menos desarrolladas que las superiores. Hacia la doceava semana, ya hay **centros de osificación primarios** en los huesos largos y en el cráneo. También hacia la doceava semana, los genitales externos se desarrollan hasta el punto que es posible determinar el sexo del feto mediante un examen externo (ecografía). Durante la sexta semana, **las asas intestinales provocan unas grandes protuberancias (hernia) en el cordón umbilical,** pero hacia la doceava semana, las asas se retiran dentro de la cavidad abdominal. Al final del tercer mes, es posible provocar una actividad refleja en fetos abortados, lo que indica actividad muscular.

Durante los **meses cuarto** y **quinto,** el feto se alarga rápidamente (fig. 8-5 y tabla 8-1) y, al

TABLA 8-1. *Aumento de la longitud y el peso durante el período fetal*

Edad (semanas)	Longitud cefalocaudal (cm)	Peso (g)
9-12	5-8	10-45
13-16	9-14	60-200
17-20	15-19	250-450
21-24	20-23	500-820
25-28	24-27	900-1 300
29-32	28-30	1 400-2 100
33-36	31-34	2 200-2 900
37-38	35-36	3 000-3 400

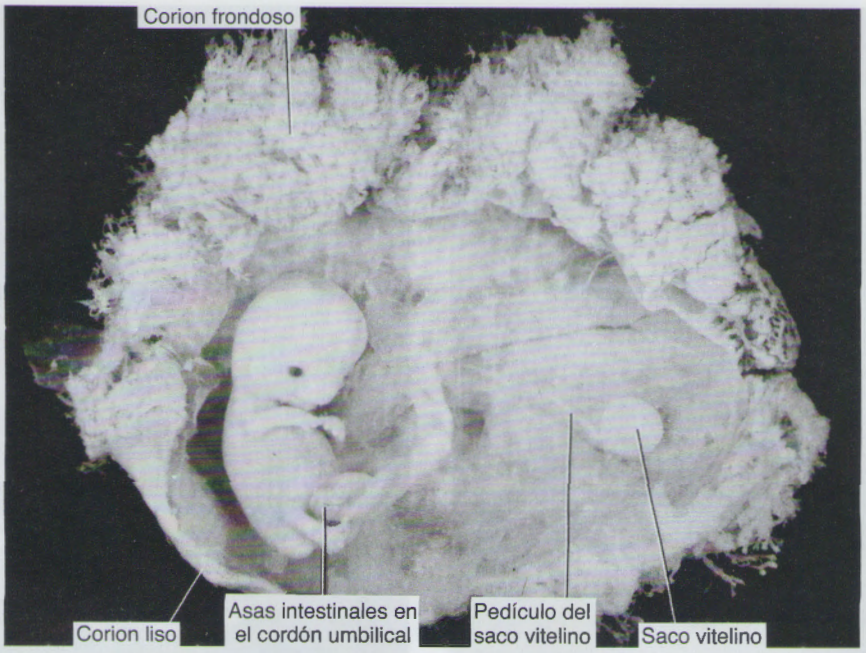

Figura 8-1. Feto de 9 semanas. Obsérvese el gran tamaño de la cabeza en comparación con el tamaño del resto del cuerpo. En la cavidad coriónica se pueden ver el saco vitelino y el largo conducto vitelino. Nótense también el cordón umbilical y la hernia de las asas intestinales. Un lado del corion posee muchas vellosidades (corion frondoso), mientras que el otro lado es casi liso (corion liso).

finalizarla primera mitad de vida intrauterina, su longitud cefalocaudal es de aproximadamente 15 cm, lo que equivale a la mitad de la longitud del recién nacido. El peso del feto aumenta poco durante este período y hacia el final del quinto mes todavía es inferior a los 500 g. El feto está cubierto por un vello fino, llamado **lanugo;** el pelo de las cejas y la cabeza también es visible. Durante el quinto mes, la madre puede notar los movimientos del feto.

Durante la **segunda mitad de vida intrauterina,** el peso aumenta considerablemente, en especial durante los últimos 2,5 meses, cuando se añade el 50% del peso a término (aproximadamente 3 200 g). Durante el **sexto mes,** la piel del feto es

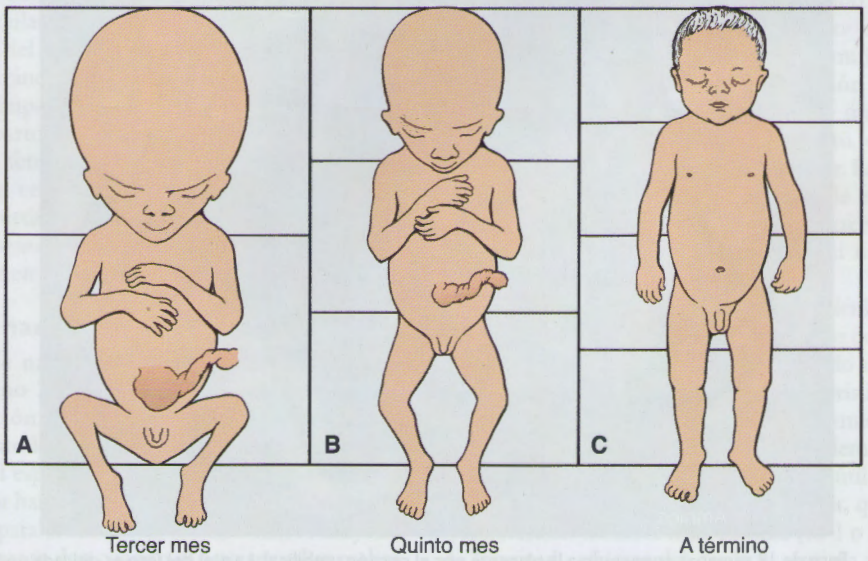

Figura 8-2. Tamaño de la cabeza en relación con el resto del cuerpo en distintas etapas del desarrollo.

Figura 8-3. Feto de 11 semanas. El cordón umbilical todavía presenta una prominencia en la base causado por las asas intestinales herniadas. La cabeza de este feto carece de los contornos lisos normales. Los dedos de las manos y los pies están bien desarrollados.

Figura 8-4. Feto de 12 semanas en el útero. Obsérvese la piel extremadamente fina y los vasos sanguíneos subyacentes. La cara presenta todas las características humanas, pero las orejas todavía son primitivas. Los movimientos empiezan en este momento, pero la madre generalmente no lo nota.

Figura 8-5. Feto de 18 semanas conectado a la placenta por el cordón umbilical. La piel del feto es delgada porque carece de grasa subcutánea. Obsérvese la placenta con los cotiledones y el amnios.

TABLA 8-2. ***Horizontes del desarrollo que acontecen durante la vida fetal***

	Edad (semanas)
Aparecen las papilas gustativas	7
Deglución	10
Movimientos respiratorios	14-16
Movimientos de succión	24
Puede oír algunos sonidos	24-26
Ojos sensibles a la luz*	28

*No reconoce las formas y los colores hasta después del nacimiento.

rojiza y tiene un aspecto arrugado debido a la falta de tejido conjuntivo subyacente. Un feto que nace al inicio del sexto mes tiene muchas dificultades para sobrevivir. Aunque diversos sistemas de órganos ya son capaces de funcionar, el aparato respiratorio y el sistema nervioso central no están suficientemente diferenciados y la coordinación entre ambos no está bien establecida. Entre los 6,5 y 7 meses, el feto tiene una longitud cefalocaudal de unos 25 cm y pesa unos 1 100 g. Si nace en este momento, el bebé tiene una probabilidad del 90% de sobrevivir. En la tabla 8-2 se indican algunos de los procesos del desarrollo que tienen lugar durante los primeros 7 meses.

Durante los dos últimos meses, el feto adquiere contornos bien redondeados gracias al depósito de grasa subcutánea (fig. 8-6). Cuando se acerca el final de la vida intrauterina, la piel está recubierta por una sustancia grasa blanquecina, ***vernix caseosa*** **(unto sebáceo),** compuesta por productos de secreción de las glándulas sebáceas.

Al final del **noveno mes,** de todas las partes del cuerpo, el cráneo es el que posee el mayor perímetro, un hecho importante en cuanto al paso a través de la vía del parto. En el momento del nacimiento, el peso de un feto normal es de entre 3 000 y 3 400 g, su longitud cefalocaudal alcanza unos 36 cm y la longitud vértice-talón es de alrededor de 50 cm. Los rasgos sexuales son pronunciados y los testículos deben estar en el escroto.

Data de nacimiento

La fecha de nacimiento se indica de manera más precisa como 266 días, o 38 semanas, después de la fecundación. Generalmente, el ovocito es fecundado durante las 12 h siguientes a la ovulación; sin embargo, el esperma que es depositado en el tracto reproductor hasta 6 días antes de la ovulación puede sobrevivir para fecundar al ovocito. Así, la mayoría de embarazos se dan cuando el acto sexual se realiza en los 6 días anteriores a la ovulación. Una mujer

Figura 8-6. Feto de 7 meses. Este feto sería capaz de sobrevivir. Posee contornos bien redondeados debido al depósito de grasa subcutánea. Obsérvese el enrollamiento del cordón umbilical.

embarazada normalmente visita el ginecólogo después de dos faltas menstruales sucesivas. En ese momento, el recuerdo del coito suele ser vago y, por lo tanto, es comprensible que sea difícil determinar el día de la fecundación.

El ginecólogo calcula el día del nacimiento contando 280 días, o 40 semanas, después del primer día del último período menstrual normal. En las mujeres con períodos menstruales regulares de 28 días, el método es bastante fiable pero, cuando los ciclos son irregulares, se puede errar bastante el cálculo. Además, esto se complica cuando la mujer sangra un poco a los 14 días de la fecundación debido a la actividad erosiva del blastocito al implantarse (v. cap. 4, día 13, pág. 44). Por lo tanto, el día del parto no siempre es fácil de determinar. La mayoría de fetos nacen dentro de un período de entre 10 y 14 días próximos al día calculado. Si nacen mucho antes, se les considera **prematuros;** si nacen más tarde, se consideran **posmaduros.**

En algunas ocasiones, es necesario calcular la edad de un embrión o un feto pequeño. Si se combina la fecha en que empezó el último período menstrual con la longitud, el peso y otras características morfológicas típicas de los fetos de un determinado mes del desarrollo, se puede estimar razonablemente bien la edad del feto. Una herramienta muy útil para realizar esta determinación es la **ecografía,** que puede proporcionar medidas muy precisas (de 1 o 2 días) de la longitud cefalocaudal desde la séptima a la decimocuarta semana. Las medidas que habitualmente

Consideraciones clínicas

Bajo peso al nacer

La longitud y el peso de los fetos varían de forma considerable y, a veces, estos valores no se corresponden con la edad calculada para el feto en meses o semanas. La mayor parte de los factores que ejercen una influencia sobre el peso y la longitud vienen determinados genéticamente, pero los factores ambientales también desempeñan un papel importante.

El peso promedio de un neonato es de 2500 a 4000 g, y la longitud promedio es de 51 cm. El término **peso bajo al nacer (PBN)** se refiere a un peso menor de 2500 g, sin importar la edad gestacional. Muchos lactantes pesan menos de 2500 g porque son **prematuros** (nacieron antes de las 37 semanas de gestación). En contraste, los términos **restricción del crecimiento intrauterino (RCIU)** y **pequeño para la edad gestacional (PEG)** toman en cuenta la edad gestacional.

El término **restricción del crecimiento intrauterino (RCIU)** se aplica a los bebés que no alcanzan el tamaño que deberían tener en función de su genética. Estos niños son patológicamente pequeños y corren el riesgo de no evolucionar correctamente. Los lactantes pequeños para la edad gestacional tienen peso por debajo del décimo percentil correspondiente a su edad gestacional. Estos lactantes pueden ser patológicamente pequeños (pueden tener RCIU) o ser constitucionalmente pequeños (saludables pero de menor talla). El reto es diferenciar las dos condiciones para no someter a niños saludables pero pequeños a protocolos de alto riesgo usados para lactantes con RCIU.

Aproximadamente uno de cada 10 niños presenta RCIU y, por consiguiente, tiene un mayor riesgo de padecer deficiencias neurológicas, malformaciones congénitas, aspiración de meconio, hipoglucemia, hipocalciemia y síndrome de dificultad respiratoria (SDR). Estos niños también padecen efectos a largo plazo. Por ejemplo, tienen muchas más probabilidades de desarrollar un trastorno metabólico en etapas posteriores de su vida. Ejemplos de estos trastornos son la obesidad, la hipertensión, la hipercolesterolemia, las enfermedades cardiovasculares y la diabetes de tipo 2 (lo que se denomina **hipótesis de Barker**).

La incidencia del RCIU es más alta entre los niños de raza negra que en los de raza blanca. Algunos de los agentes causales son los siguientes: anomalías cromosómicas; teratógenos; infecciones congénitas (rubéola, citomegalovirus, toxoplasmosis y sífilis); mala salud materna (hipertensión y enfermedades cardíacas y renales); estado nutricional y nivel socioeconómico de la madre; hábito tabáquico materno, así como consumo de alcohol y otras drogas; deficiencias placentarias, y partos múltiples (p. ej., mellizos, trillizos).

El principal factor promotor del crecimiento durante el desarrollo anterior y posterior al nacimiento es el **factor de crecimiento insulinoide I (IGF-I),** que tiene **efectos mitógenos y anabolizantes**. Los tejidos fetales expresan IGF-I y sus concentraciones séricas se relacionan con el crecimiento fetal. Las mutaciones del gen *IGF-I* provocan RCIU, y este retraso continúa después del nacimiento. A diferencia del período prenatal, el crecimiento posnatal depende de la **hormona de crecimiento (GH).** Esta hormona se une a su receptor (GHR) y activa una vía de transducción de señal que induce la síntesis y la secreción de IGF-I. Las mutaciones en GHR provocan **enanismo de Laron,** que se caracteriza por un retraso del crecimiento, hipoplasia mediofacial, esclerótica azul y extensión limitada del codo. Estos individuos no presentan un RCIU o lo presentan de modo limitado, ya que durante el desarrollo fetal la producción de IGF-I no depende de la GH.

se toman entre la decimosexta y la trigésima semana son el **diámetro biparietal (DBP),** el perímetro de la cabeza y el abdomen, y la longitud del fémur. Es importante determinar con precisión el tamaño y la edad del feto para controlar el embarazo, especialmente si la madre tiene una pelvis estrecha o el bebé presenta una anomalía congénita.

MEMBRANAS FETALES Y PLACENTA

La placenta es el órgano que facilita el intercambio de nutrientes y gases entre los compartimentos materno y fetal. Cuando el feto inicia la novena semana del desarrollo, aumenta su demanda de nutrientes y otros factores, lo que conlleva cambios importantes en la placenta. El más importante de estos cambios es el aumento del área superficial entre los componentes materno y fetal para facilitar el intercambio. La disposición de las membranas fetales también se modifica al incrementarse la producción de líquido amniótico.

Cambios en el trofoblasto

El componente fetal de la placenta deriva del trofoblasto y del mesodermo extraembrionario (la placa coriónica); el componente materno procede del endometrio uterino. Al inicio del segundo mes, el trofoblasto se caracteriza por un gran número de vellosidades secundarias y terciarias que le confieren un aspecto radial (fig. 8-7). Las vellosidades

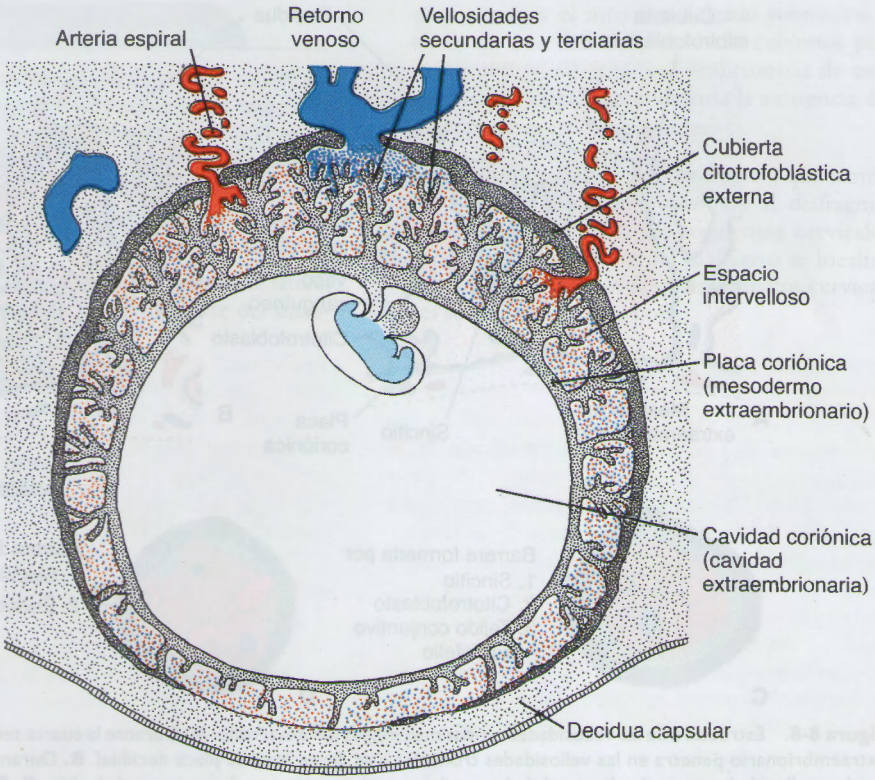

Figura 8-7. Embrión humano al inicio del segundo mes del desarrollo. En el polo embrionario hay numerosas vellosidades ya bien formadas; en el polo abembrionario las vellosidades son escasas y están poco desarrolladas.

troncales (de anclaje) se extienden del mesodermo de la placa coriónica hasta la cubierta del citotrofoblasto. La superficie de las vellosidades está formada por el sincitio, que descansa sobre una capa de células citotrofoblásticas que, a su vez, cubren un núcleo de mesodermo vascular (fig. 8-8 *A, C*). El sistema capilar que se desarrolla en el núcleo de los tallos vellosos pronto entra en contacto con los capilares de la placa coriónica y del pedículo de fijación, y de esta manera se origina el sistema vascular extraembrionario.

La sangre materna entra en la placenta procedente de las arterias espirales del útero. La erosión de estos vasos maternos para liberar la sangre a los espacios intervellosos (figs. 8-7 y 8-8) la realizan las células citotrofoblásticas por **invasión endovascular.** Estas células, que son liberadas de los extremos de las vellosidades de anclaje (figs. 8-7 y 8-8), invaden los extremos terminales de las arterias espirales, donde reemplazan las células endoteliales maternas de las paredes de los vasos. Esto genera vasos híbridos que contienen tanto células fetales como células maternas. Para llevar a cabo este proceso, las células citotrofoblásticas experimentan una transición desde el tipo epitelial al endotelial. La invasión de las arterias espirales por parte de las células citotrofoblásticas transforma estos vasos de pequeño diámetro y alta resistencia en vasos de gran diámetro y baja resistencia, capaces de proporcionar mayores cantidades de sangre materna a los espacios intervellosos (figs. 8-7 y 8-8).

Durante los meses siguientes, crecen un gran número de pequeñas prolongaciones a partir de las vellosidades troncales ya existentes, prolongaciones que se extienden en forma de **vellosidades libres** en los **espacios intervellosos** o **lagunares** circundantes. Al principio, estas vellosidades acabadas de formar son primitivas (fig. 8-8 *C*), pero al inicio del cuarto mes las células citotrofoblásticas y algunas células del tejido conjuntivo desaparecen. Entonces, el sincitio y la pared endotelial de los vasos sanguíneos son las únicas capas que separan la circulación materna de la fetal (fig. 8-8 *B, D*). Con frecuencia, el sincitio se vuelve muy delgado, lo que provoca que grandes trozos con diversos núcleos puedan romperse y caer a las lagunas sanguíneas intervellosas. Estos trozos, conocidos como **nudos sincitiales,** entran en la circulación materna y, generalmente, degeneran sin causar ningún síntoma. La desaparición de las células citotrofoblásticas progresa desde las vellosidades más pequeñas hasta las más grandes y, aunque en éstas últimas siempre hay algunas que persisten, no participan en el intercambio entre las dos circulaciones.

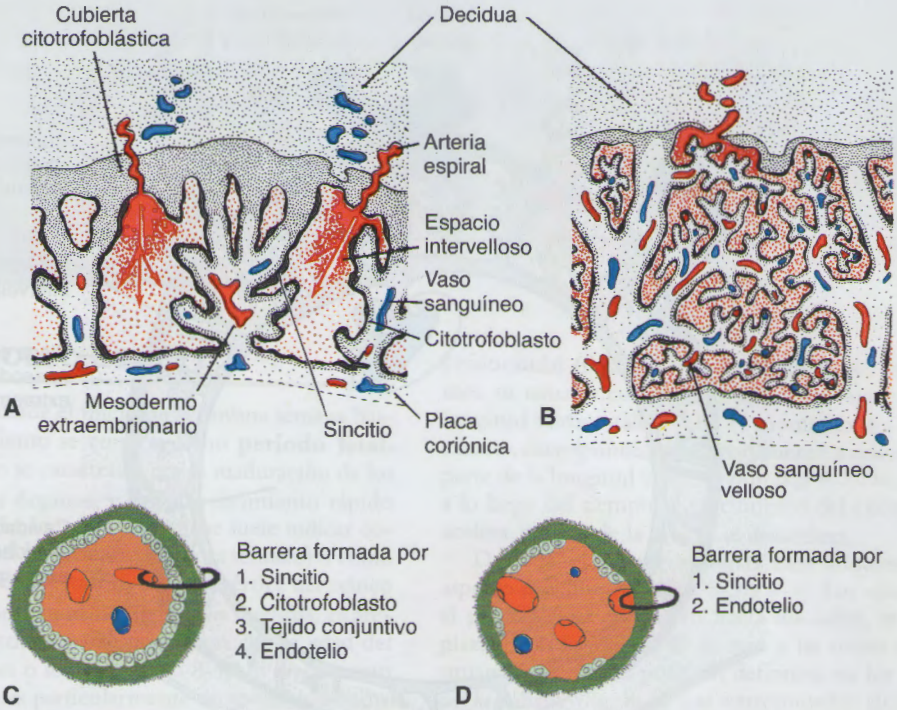

Figura 8-8. Estructura de las vellosidades en distintas etapas del desarrollo. **A.** Durante la cuarta semana. El mesodermo extraembrionario penetra en las vellosidades troncales y se dirige hacia la placa decidual. **B.** Durante el cuarto mes. En muchas vellosidades pequeñas la pared de los capilares está en contacto directo con el sincitio. **C, D.** Engrosamiento de las vellosidades tal como se muestra en la figura 8-8 *A*, *B*.

Consideraciones clínicas

La **preeclampsia** es una complicación del embarazo caracterizada por hipertensión materna y proteinuria a causa de decremento de la perfusión de órganos; ocurre en alrededor de 5% de los embarazos. El trastorno puede avanzar a eclampsia, que se caracteriza por convulsiones. La preeclampsia comienza de manera repentina en cualquier momento desde alrededor de la semana 20 de la gestación y hasta el término del embarazo, y puede provocar retraso del crecimiento fetal, muerte fetal o fallecimiento de la madre. De hecho, la preeclampsia es una de las principales causas de mortalidad materna en Estados Unidos, y es del todo reversible si se induce el parto. Sin embargo, el nacimiento demasiado prematuro pone al producto en riesgo de complicaciones relacionadas con la premadurez. Pese a muchos años de investigación, se desconoce la causa de la preeclampsia. Al parecer es un trastorno trofoblástico relacionado con la diferenciación fallida o incompleta de las células citotrofoblásticas, muchas de las cuales no experimentan la transformación normal del tipo epitelial al endotelial. Debido a esto, la invasión de los vasos sanguíneos maternos por estas células es rudimentaria. No está claro cómo estas anomalías celulares provocan hipertensión y otros problemas. Entre los factores de riesgo para preeclampsia se incluyen preeclampsia en un embarazo previo, nuliparidad (primer embarazo), obesidad, antecedente familiar de preeclampsia, embarazo múltiple (dos o más fetos), y enfermedades médicas como hipertensión y diabetes. También es común la preeclampsia entre mujeres con molas hidatidiformes (v. cap. 4, pág. 48), en cuyo caso ocurre al principio del embarazo.

CORION FRONDOSO Y DECIDUA BASAL

Durante las primeras semanas del desarrollo, las vellosidades cubren toda la superficie del corion (fig. 8-7). A medida que avanza el embarazo, las vellosidades del polo embrionario continúan creciendo y expandiéndose, lo que origina el **corion frondoso** (corion velloso). Las vellosidades del polo abembrionario degeneran y, hacia el tercer mes, esta parte del corion es lisa. A partir de este momento se conoce como **corion liso** (figs. 8-9 y 8-10 *A*).

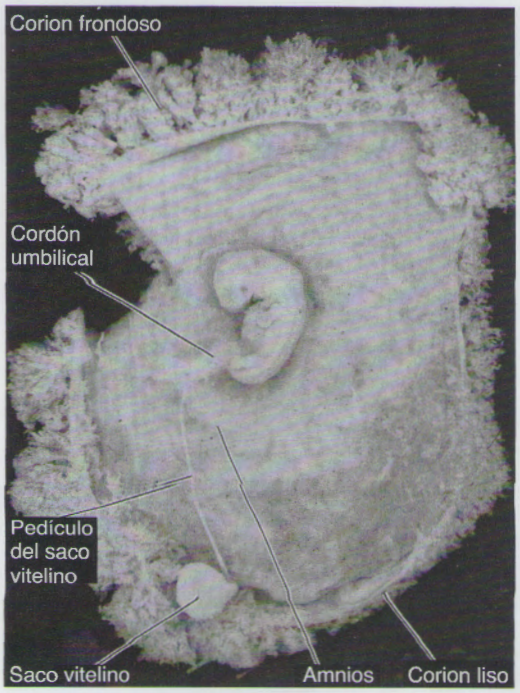

Figura 8-9. Embrión de 6 semanas. Se han abierto el saco amniótico y la cavidad coriónica para dejar a la vista el embrión. También se puede ver el aspecto arborescente del trofoblasto en el polo embrionario, en comparación con las vellosidades pequeñas del polo abembrionario. Obsérvense el pedículo de fijación y el saco vitelino con su conducto vitelino extremadamente fino.

La diferencia entre el polo embrionario y el polo abembrionario también se refleja en la estructura de la **decidua** o capa funcional del endometrio, que se desprende durante el parto. La decidua que cubre el corion frondoso o **decidua basal** está formada por una capa compacta de unas células grandes, llamadas **células deciduales,** que contienen grandes cantidades de lípidos y glucógeno. Esta capa, denominada **placa decidual,** está fuertemente conectada al corion. La capa decidual que cubre el polo abembrionario es la **decidua capsular** (fig. 8-10 *A*). Al crecer la vesícula coriónica, esta capa se dilata y degenera. Posteriormente, el corion liso entra en contacto con la pared uterina **(decidua parietal)** en el lado opuesto del útero, con la que se fusiona (figs. 8-10 a 8-12), lo que oblitera la luz del útero. Por consiguiente, la única parte del corion que participa en los procesos de intercambio es el corion frondoso, el cual, junto con la decidua basal, forma la **placenta.** De manera parecida, la fusión del amnios y el corion para formar la **membrana amniocoriónica** oblitera la cavidad coriónica (fig. 8-10 *A, B*). Ésta es la membrana que se rompe durante el parto (romper aguas).

ESTRUCTURA DE LA PLACENTA

Al inicio del cuarto mes, la placenta consta de dos componentes: *1)* una **parte fetal,** formada por el corion frondoso, y *2)* una **parte materna,** formada por la decidua basal (fig. 8-10 *B*). En el lado fetal, la placenta está bordeada por la **placa coriónica** (fig. 8-13); en el lado materno, está rodeada por la decidua basal, de la que la **placa decidual** es la parte que está más incorporada a la placenta. En la **zona de unión** se entremezclan los trofoblastos con las células deciduales. Esta zona, que se caracteriza por células deciduales y sincitiales gigantes, es rica en sustancia extracelular amorfa. Llegado este momento,

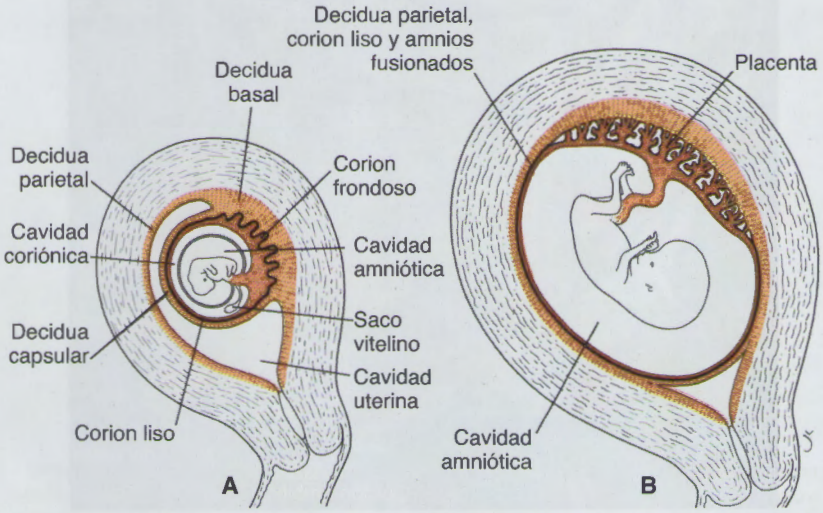

Figura 8-10. Relación de las membranas fetales con la pared del útero. **A.** Final del segundo mes. Obsérvese el saco vitelino dentro de la cavidad coriónica, entre el amnios y el corion. En el polo abembrionario las vellosidades han desaparecido (corion liso). **B.** Final del tercer mes. El amnios y el corion se han fusionado y la cavidad uterina está obliterada por la fusión del corion liso y la decidua parietal.

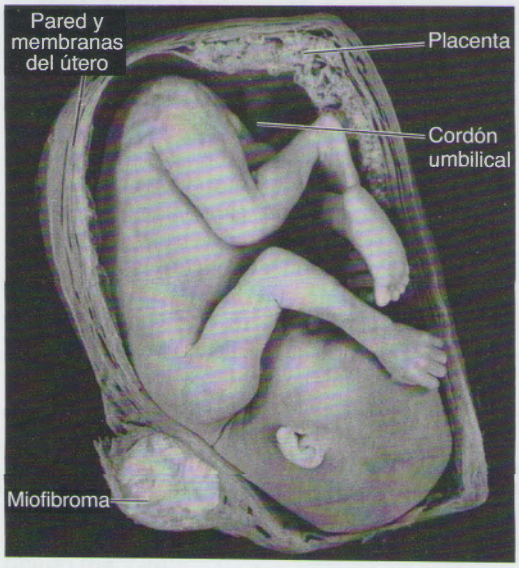

Figura 8-11. Feto de 19 semanas en su posición natural dentro del útero que muestra el cordón umbilical y la placenta. La luz del útero está obliterada. El gran tumor que hay en la pared del útero es un miofibroma.

la mayoría de células citotrofoblásticas ya ha degenerado. Entre las placas coriónica y decidual están los espacios intervellosos, llenos de sangre materna. Éstos derivan de las lagunas del sincitiotrofoblasto y están revestidos con sincitio de origen fetal. Los árboles vellosos crecen dentro de las lagunas sanguíneas intervellosas (figs. 8-8 y 8-13).

Durante el cuarto y quinto mes, la decidua forma diversos **tabiques deciduales** que se proyectan dentro de los espacios intervellosos sin alcanzar la placa coriónica (fig. 8-13). Estos tabiques poseen un núcleo de tejido materno, pero su superficie está recubierta por una capa de células sincitiales de manera que, en todo momento, una capa sincitial separa la sangre materna en las lagunas intervellosas del tejido fetal de las vellosidades. La formación de estos tabiques divide la placenta en distintos compartimentos o **cotiledones** (fig. 8-14). Como los tabiques deciduales no alcanzan la placa coriónica, los espacios intervellosos de los distintos cotiledones se mantienen en contacto.

El crecimiento continuo del feto y la expansión del útero hacen que la placenta también se agrande. El aumento del área superficial de la misma es,

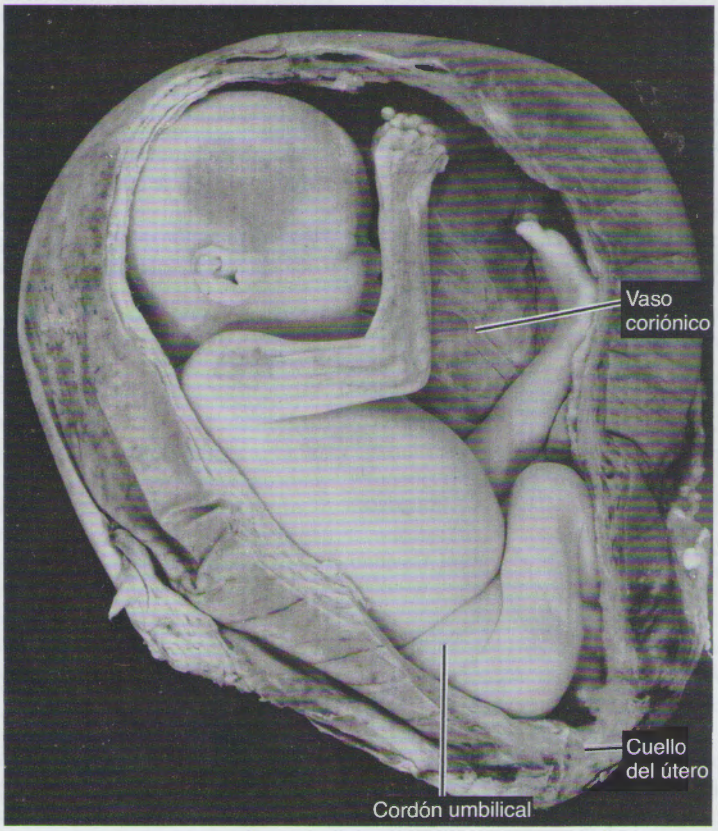

Figura 8-12. Feto de 23 semanas en el útero. Se han eliminado parte de la pared del útero y el amnios para dejar el feto a la vista. En el fondo se observan los vasos placentarios que convergen hacia el cordón umbilical. El cordón umbilical está estrechamente enrollado alrededor del abdomen, lo que posiblemente provoca que el feto no se encuentre en una posición normal dentro del útero (posición de nalgas).

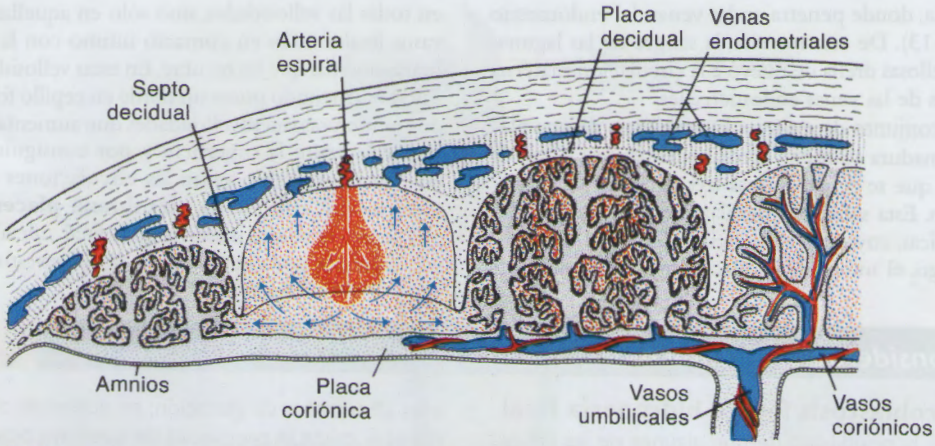

Figura 8-13. La placenta en la segunda mitad del embarazo. Los cotiledones están parcialmente separados por los tabiques deciduales (maternos). La mayor parte de la sangre intervellosa se reincorpora a la circulación materna a través de las venas endometriales. Una pequeña parte entra en los cotiledones contiguos. Los espacios intervellosos están recubiertos por sincitio.

aproximadamente, paralelo al del útero en expansión, y a lo largo del embarazo cubre aproximadamente entre el 15 y el 30% de la superficie interna del útero. El engrosamiento de la placenta no se debe a una mayor penetración en los tejidos maternos, sino a la arborización de las vellosidades existentes.

Placenta a término

Cuando el embarazo llega a término, la placenta tiene forma discoide, mide entre 15 y 25 cm de diámetro y unos 3 cm de grosor, y pesa entre 500 y 600 g. En el momento del nacimiento se desagarra de la pared uterina y, aproximadamente 30 min después de que el bebé haya nacido, es expulsada fuera de la cavidad uterina como las secundinas. Si se observa la placenta desde el **lado materno,** se pueden reconocer claramente entre 15 y 20 áreas ligeramente abultadas, los **cotiledones,** cubiertas por una delgada capa de decidua basal (fig. 8-14 *B*). Los surcos entre los cotiledones están formados por los tabiques deciduales.

La **superficie fetal** de la placenta está totalmente cubierta por la placa coriónica. Diversas grandes arterias y venas, los **vasos coriónicos,** convergen hacia el cordón umbilical (fig. 8-1 *A*). El corion, a su vez, está cubierto por el amnios. La inserción del cordón umbilical suele ser excéntrica y, ocasionalmente, incluso marginal. Sin embargo, rara vez se inserta en las membranas coriónicas de fuera de la placenta **(inserción velamentosa).**

Circulación de la placenta

Los cotiledones reciben la sangre a través de unas 80 y 100 arterias espirales que perforan la placa decidual y entran en los espacios intervellosos a intervalos más o menos regulares (fig. 8-13). La presión en estas arterias impulsa la sangre hacia las profundidades de los espacios intervellosos, y baña las numerosas pequeñas vellosidades del árbol velloso con sangre oxigenada. Cuando la presión disminuye, la sangre se retira de la placa coriónica y se dirige a la

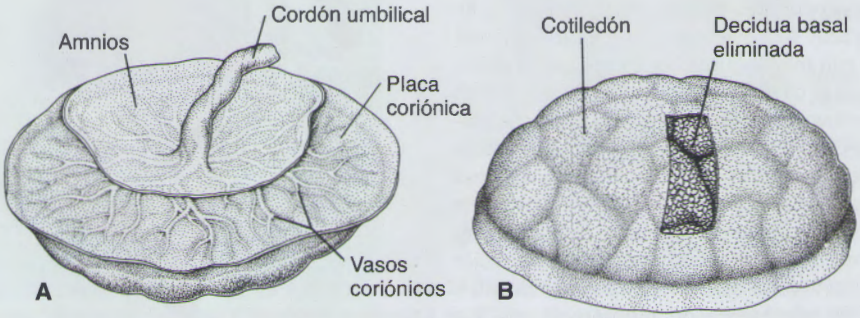

Figura 8-14. Placenta al término del embarazo. **A.** Cara fetal. La placa coriónica y el cordón umbilical están cubiertos por el amnios. **B.** Cara materna que muestra los cotiledones. Se ha eliminado la decidua de una determinada área. En el momento del nacimiento siempre se inspecciona cuidadosamente la cara materna de la placenta y, a menudo, se pueden ver uno o más cotiledones de aspecto blanquecino debido a la formación excesiva de fibrinoide y al infarto de un grupo de lagunas intervellosas.

decidua, donde penetra en las venas del endometrio (fig. 8-13). De esta manera, la sangre de las lagunas intervellosas drena de nuevo a la circulación materna a través de las venas endometriales.

El conjunto de espacios intervellosos de una placenta madura contiene aproximadamente 150 ml de sangre que se renueva unas tres o cuatro veces por minuto. Esta sangre se desplaza por las vellosidades coriónicas, cuya área superficial es de 4 a 14 m^2. Sin embargo, el intercambio placentario no tiene lugar en todas las vellosidades, sino sólo en aquellas cuyos vasos fetales están en contacto íntimo con la membrana sincitial que las recubre. En estas vellosidades, el sincitio a menudo posee un borde en cepillo formado por numerosas microvellosidades que aumentan considerablemente la superficie y, por consiguiente, la tasa de intercambio entre las circulaciones fetal y materna (fig. 8-8 *D*). La **membrana placentaria,** que separa la sangre materna de la fetal, inicialmente está formada por cuatro capas: *1)* el revestimiento

Consideraciones clínicas

Eritroblastosis fetal e hidropesía fetal

Existe la posibilidad de que algunas de las células sanguíneas fetales que escapan a través de la barrera placentaria desencadenen una respuesta de los anticuerpos del sistema inmunitario de la madre. Esta respuesta se sostiene en el hecho de que se han identificado más de 400 antígenos de los glóbulos rojos y, aunque la mayoría no causan problemas durante el embarazo, algunos pueden estimular una respuesta de los anticuerpos maternos contra las células sanguíneas fetales. Este proceso es un ejemplo de **isoinmunización** y, si la respuesta materna es suficiente, los anticuerpos atacarán y hemolizarán los glóbulos rojos, lo que provocará la **enfermedad hemolítica del recién nacido.** La hemólisis de tantas células sanguíneas estimula un aumento de las células sanguíneas fetales llamadas **eritroblastos** y, por ello, esta enfermedad también recibe en ocasiones el nombre de **eritroblastosis fetal.** Sin embargo, la anemia sólo alcanza esta gravedad en unos pocos casos, por lo que enfermedad hemolítica del feto y el neonato es un nombre más apropiado. En algunos casos raros, la anemia adquiere tal gravedad que se da **hidropesía fetal** (edema y efusiones dentro de las cavidades corporales), lo que provoca la muerte del feto (fig. 8-15). Los casos más graves son provocados por antígenos del sistema de grupos sanguíneos **CDE *(Rhesus)*.** El **antígeno D** o **Rh** es el más peligroso, porque puede provocar inmunización después de una sola exposición y en los embarazos subsiguientes aparece cada vez más pronto y con mayor gravedad. La respuesta de los anticuerpos se da en aquellos casos en que el feto es D(Rh) positivo y la madre D(Rh) negativo, y se desencadena cuando los glóbulos rojos fetales entran en el sistema materno a través de pequeñas áreas hemorrágicas de la superficie de las vellosidades placentarias o durante el nacimiento. Este trastorno puede prevenirse analizando la sangre de la mujer en su primera visita para determinar su tipo Rh y en busca de la presencia de anticuerpos anti-D, a fin de determinar si se sensibilizó antes. En mujeres Rh-negativas sin anticuerpos anti-D, las recomendaciones incluyen tratamiento con inmunoglobulina Rh a las 28 semanas de gestación; en ocasiones posteriores si existe la posibilidad de que haya ocurrido mezcla de sangre fetal y materna (p. ej. después de amniocentesis o pérdida fetal); y después del parto si se descubre que el neonato es Rh-positivo. Desde la introducción de la inmunoglobulina Rh en 1968, la enfermedad hemolítica del feto y el neonato casi se ha erradicado en Estados Unidos.

Los antígenos del **grupo sanguíneo ABO** también pueden desencadenar una respuesta de los anticuerpos, pero sus efectos son mucho más suaves que los producidos por el grupo CDE. Aproximadamente el 20% de los bebés presentan incompatibilidad AB0 materna, pero sólo el 5% serán clínicamente afectados. Éstos pueden tratarse de manera eficaz después del nacimiento.

Figura 8-15. Hidropesía fetal causada por la acumulación de líquido en los tejidos fetales.

endotelial de los vasos fetales, *2)* el tejido conjuntivo del núcleo de las vellosidades, *3)* la capa citotrofoblástica y *4)* el sincitio (fig. 8-8 *C*). A partir del cuarto mes, sin embargo, la membrana placentaria se hace más delgada porque el revestimiento endotelial de los vasos entra en contacto íntimo con la membrana sincitial, lo que aumenta en gran manera la tasa de intercambio (fig. 8-8 *D*). Aunque a veces se denomina **barrera placentaria,** la membrana placentaria no es una verdadera barrera, ya que diversas sustancias la atraviesan libremente. La sangre materna de los espacios intervellosos queda separada de la sangre fetal por un derivado coriónico, por ello la placenta humana se considera de tipo **hemocorial.** Normalmente, la sangre materna no se mezcla con la sangre fetal. Sin embargo, un pequeño número de células sanguíneas fetales se escapan a veces a través de defectos microscópicos de la membrana placentaria.

Función de la placenta

Las principales funciones de la placenta son *1)* **intercambiar productos metabólicos y gaseosos** entre el torrente sanguíneo materno y el fetal y *2)* **producir hormonas.**

Intercambio de gases

El intercambio de gases –oxígeno, dióxido de carbono y monóxido de carbono— se lleva a cabo por difusión simple. Al término del embarazo, el feto extrae entre 20 y 30 ml de oxígeno por minuto de la circulación materna, y una interrupción del suministro de oxígeno, por corta que sea, resulta fatal para el feto. El flujo de sangre de la placenta es esencial para suministrar oxígeno, ya que la cantidad de oxígeno que llega al feto depende, principalmente, de la aportación y no de la difusión.

Intercambio de nutrientes y electrolitos

El intercambio de nutrientes y electrolitos, como aminoácidos, ácidos grasos libres, carbohidratos y vitaminas, aumenta rápidamente a medida que avanza el embarazo.

Transmisión de anticuerpos maternos

La competencia inmunitaria empieza a desarrollarse al final del tercer trimestre, momento en el que el feto fabrica todos los componentes del **complemento.** Las inmunoglobulinas están constituidas, casi exclusivamente, por **inmunoglobulina G (IgG) materna,** que empieza a transportarse de la madre al feto aproximadamente a las 14 semanas. De esta manera, el feto adquiere inmunidad pasiva contra diversas enfermedades infecciosas. Los recién nacidos empiezan a producir su propia inmunoglobulina G materna, pero no adquieren las concentraciones del adulto hasta los 3 años de edad.

Producción de hormonas

Hacia el final del cuarto mes, la placenta produce **progesterona** en cantidades suficientes para mantener el embarazo si el cuerpo lúteo es eliminado o no logra funcionar adecuadamente. Es muy probable que todas las hormonas se sinteticen en el trofoblasto sincitial. Además de progesterona, la placenta produce cantidades cada vez mayores de **hormonas estrogénicas,** principalmente **estriol,** hasta el final del embarazo, momento en que se alcanzan los niveles máximos. Estas elevadas concentraciones de estrógenos estimulan el crecimiento del útero y el desarrollo de las glándulas mamarias.

Durante los dos primeros meses del embarazo, el sincitiotrofoblasto también produce **gonadotropina coriónica humana (GCh),** que mantiene el cuerpo lúteo. Esta hormona la excreta la madre por la orina, y en las primeras etapas del embarazo su presencia se usa como indicador de gestación. Otra hormona producida por la placenta es la **somatomamotropina** (antes conocida como **lactógeno placentario**). Se trata de una sustancia del tipo de la hormona del crecimiento que da prioridad al feto respecto de la glucosa sanguínea materna y tiene un efecto un tanto diabetógeno en la madre. También induce el desarrollo de los pechos para que produzcan leche.

Consideraciones clínicas

Barrera placentaria

La mayoría de hormonas maternas no cruzan la placenta. Las que sí la cruzan, como la tiroxina, sólo lo hacen a baja velocidad. Algunas gestágenos sintéticos cruzan rápidamente la placenta y pueden masculinizar los fetos femeninos. Pero todavía era más peligroso el uso del estrógeno sintético **dietilestilbestrol,** que cruza la placenta con facilidad. Este compuesto provocó carcinoma de vagina y anomalías testiculares a las personas que estuvieron expuestas a él durante la vida intrauterina (v. cap. 9).

Aunque a menudo se considera que la barrera placentaria actúa como un mecanismo protector contra los factores dañinos, diversos virus –virus de la rubéola, de Coxsackie, de la viruela, de la varicela, del sarampión, de la poliomielitis y el citomegalovirus– atraviesan la placenta sin dificultad. Una vez en el feto, algunos virus causan infecciones que pueden provocar la muerte de algunas células y anomalías congénitas (v. cap. 9).

Desgraciadamente, la mayoría de fármacos y sus metabolitos cruzan la placenta sin dificultad, y algunos causan daños graves al embrión (v. cap. 9). Además, el consumo materno de heroína y cocaína puede provocar que el feto presente adicción.

AMNIOS Y CORDÓN UMBILICAL

La línea oval de reflexión entre el amnios y el ectodermo embrionario **(unión amnioectodérmica)**

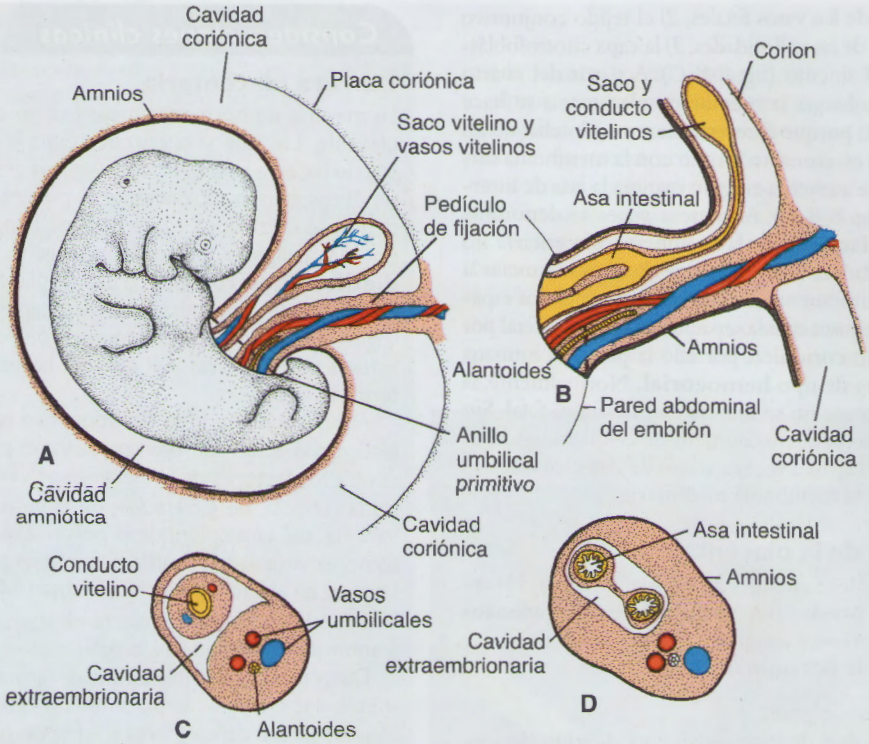

Figura 8-16. **A.** Embrión de 5 semanas que muestra las estructuras que pasan a través del anillo del cordón umbilical primitivo. **B.** Cordón umbilical primitivo de un embrión de 10 semanas. **C.** Sección transversal de las estructuras del anillo umbilical. **D.** Sección transversal del cordón umbilical primitivo que muestra las asas intestinales que sobresalen dentro del cordón.

es el **anillo umbilical primitivo.** En la quinta semana del desarrollo, las siguientes estructuras pasan a través del anillo (fig. 8-16 *A*, *C*): *1)* el **pedículo de fijación,** que contiene el alantoides y los vasos umbilicales, formado por dos arterias y una vena; *2)* el **conducto vitelino,** acompañado por los vasos vitelinos, y *3)* el **conducto que conecta la cavidad intraembrionaria con la extraembrionaria** (fig. 8-16 *C*). El saco vitelino ocupa un espacio del interior de la **cavidad coriónica,** que es el espacio entre el amnios y la placa coriónica (fig. 8-16 *B*).

Durante las siguientes etapas del desarrollo, la cavidad amniótica se agranda rápidamente a expensas de la cavidad coriónica y el amnios empieza a envolver el pedículo de fijación y el conducto del saco vitelino estrechándolos, lo que origina el **cordón umbilical primitivo** (fig. 8-16 *B*). En la parte distal, el cordón contiene el conducto del saco vitelino y los vasos umbilicales. En una parte más proximal contiene diversas asas intestinales y el resto del alantoides (fig. 8-16 *B*, *D*). El saco vitelino, que se encuentra en la cavidad coriónica, está conectado al cordón umbilical por su conducto. Al final del tercer mes, el amnios se ha expandido tanto que entra en contacto con el corion y oblitera la cavidad coriónica (fig. 8-10 *B*). Entonces, generalmente, el saco vitelino se contrae y se va obliterando de forma gradual.

Aunque de forma transitoria, la cavidad abdominal es demasiado pequeña para que se desarrollen rápidamente las asas intestinales, lo que provoca que algunas de ellas sean empujadas al espacio extraembrionario del cordón umbilical. Estas asas intestinales prominentes forman una **hernia umbilical fisiológica** (v. cap. 15). Aproximadamente hacia el final del tercer mes, las asas se retiran dentro del cuerpo del embrión y la cavidad del cordón se oblitera. Cuando el alantoides y los conductos vitelinos y sus vasos también se han obliterado, en el cordón sólo quedan los vasos umbilicales rodeados de **gelatina de Wharton.** Este tejido, que es rico en proteoglucanos, forma una capa que protege los vasos sanguíneos. Las paredes de las arterias son musculares y contienen muchas fibras elásticas que contribuyen a la rápida constricción y contracción de los vasos umbilicales una vez el cordón se ha desenganchado.

CAMBIOS QUE EXPERIMENTA LA PLACENTA AL FINAL DEL EMBARAZO

Al final del embarazo, algunos de los cambios que experimenta la placenta indican una disminución del intercambio entre las dos circulaciones. Estos cambios son: *1)* un aumento del tejido fibroso del

núcleo de las vellosidades; *2)* un engrosamiento de las membranas basales de los capilares fetales; *3)* cambios de obliteración en los pequeños capilares de las vellosidades, y *4)* la deposición de fibrinoide en la superficie de las vellosidades de la zona de unión y en la placa coriónica. El exceso de fibrinoide que se forma provoca con frecuencia el infarto de una laguna intervellosa o, a veces, de un cotiledón entero. Entonces, el cotiledón adopta un aspecto blanquecino.

LÍQUIDO AMNIÓTICO

La cavidad amniótica está llena de un líquido acuoso claro que es producido, en parte, por las células amnióticas, pero que sobre todo procede de la sangre materna. La cantidad de este líquido aumenta desde aproximadamente los 30 ml de la semana 10 de gestación, a los 450 ml de la semana 20 de gestación y hasta los 800 a 1.000 ml de la semana 37. Durante los primeros meses de gestación, el embrión está suspendido por el cordón umbilical dentro de este líquido, que le sirve de «colchón» protector. El líquido amniótico *1)* absorbe las sacudidas, *2)* evita que el embrión se adhiera al amnios y *3)* permite que el feto se mueva (3). El volumen de líquido amniótico se reemplaza cada 3 h. Desde el inicio del quinto mes, el feto se traga su líquido amniótico (se estima que hasta 400 ml diarios, es decir, la mitad del volumen total). En el quinto mes, la orina fetal se añade diariamente al líquido amniótico, pero esta orina es principalmente agua, ya que la placenta se encarga del intercambio de los residuos metabólicos. Durante el nacimiento, la membrana amniocoriónica forma una cuña hidrostática que ayuda a dilatar el conducto cervical.

MEMBRANAS FETALES EN LOS GEMELOS

La frecuencia de gestaciones múltiples (mellizos, trillizos, etc.) ha aumentado en grado sustancial en años

Consideraciones clínicas

Anomalías del cordón umbilical

En el momento del nacimiento, el cordón umbilical mide aproximadamente 1 a 2 cm de diámetro y entre 50 y 60 cm de longitud. Es tortuoso, lo que provoca **falsos nudos.** La longitud de un cordón umbilical refleja la magnitud del movimiento intrauterino del feto, y se ha observado acortamiento del cordón en trastornos del movimiento fetal y en caso de restricción intrauterina. Un cordón extremadamente largo puede rodear el cuello del feto, generalmente sin ningún riesgo añadido, mientras que un cordón corto puede causar problemas durante el parto al tirar de la placenta y separarla de su punto de unión al útero.

Normalmente, en el cordón umbilical hay dos arterias y una vena. Sin embargo, en uno de cada 200 recién nacidos hay **una sola arteria,** y estos bebés tienen un 20% de probabilidades de presentar defectos cardíacos y otros defectos vasculares. La arteria que falta, o bien no ha logrado formarse (agenesia) o bien ha degenerado en las primeras etapas del desarrollo.

Bridas amnióticas

En ocasiones, los desgarrones del amnios provocan **bridas amnióticas** que pueden rodear parte del feto, especialmente las extremidades y los dedos. Ello puede provocar amputaciones, **anillos de constricción** y otras anomalías, incluidas deformaciones craneofaciales (fig. 8-17). Se desconoce el origen de las bridas.

Líquido amniótico

Los términos **hidramnios** y **polihidramnios** se usan para describir un exceso de líquido amniótico (de 1 500 a 2 000 ml), mientras que el término **oligohidramnios** hace referencia a una cantidad reducida del mismo (menos de 400 ml). Ambos trastornos se asocian a un aumento de la incidencia de anomalías genéticas. El polihidramnios principalmente se debe a causas idiopáticas (35%), a la diabetes materna (25%) y a malformaciones congénitas, incluidas alteraciones del sistema nervioso central (p. ej., anencefalia) y defectos gastrointestinales (atresias, p. ej., esofágicas) que impiden que el bebé trague el líquido. El oligohidramnios es infrecuente y puede deberse a agenesia renal. La falta de líquido en la cavidad amniótica puede constreñir al feto y causar pie zambo, o bien es posible que haya demasiado poco líquido para que el feto "respire", con el resultado de hipoplasia pulmonar.

La **rotura prematura de membranas (RPM)** se refiere a la rotura antes de que se inicien las contracciones uterinas, y ocurre en 10% de los embarazos. La RPM **antes de término** ocurre antes de que se completen las 37 semanas de embarazo, se presenta en 3% de los embarazos, y es una causa común de parto prematuro. Se desconocen las causas de RPM antes de término, pero entre los factores de riesgo se incluyen embarazo previo con premadurez o RPM, raza negra, tabaquismo, infecciones y polihidramnios grave.

(continúa)

(cont.)

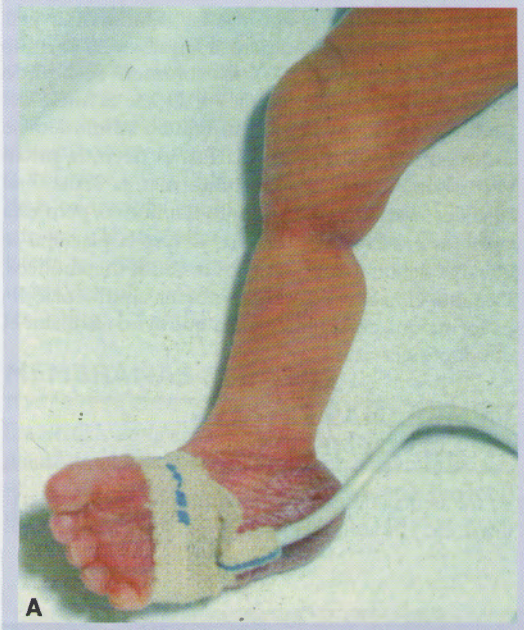

Figura 87-17. Anomalías en las extremidades causadas por bridas amnióticas. **A.** Anillo de constricción en una pierna. **B.** Amputación de un dedo (dedo gordo) y constricción anular (segundo dedo).

recientes, y en la actualidad representa más de 3% de todos los nacimientos vivos en Estados Unidos. La tasa de nacimientos gemelares se incrementó a 32,6 por 1 000 nacimientos en 2008. La causa de este incremento es doble: la edad creciente a que las mujeres dan a luz y el uso cada vez mayor de tratamientos para la fecundidad, incluidas las tecnologías de reproducción asistida (TRA).

Gemelos dicigóticos

Alrededor de 90% de los gemelos son **dicigóticos** o **bivitelinos,** y su incidencia aumenta con la edad de la madre (se duplica a los 35 años de edad) y con procedimientos para aumentar la fecundidad, como las TRA. Son el resultado del desprendimiento simultáneo de dos ovocitos que son fecundados por distintos espermatozoides. Dado que los dos cigotos tienen una constitución genética totalmente distinta, su parecido no es mayor que el de hermanos de diferentes gestaciones. Pueden ser del mismo sexo o no. Los dos cigotos se implantan por separado en el útero y, generalmente, cada uno se desarrolla en una placenta, un amnios y un saco coriónico propios (fig. 8-18 *A*). A veces, sin embargo, las dos placentas se encuentran tan juntas que se fusionan. De manera parecida, las paredes de los sacos coriónicos pueden acercarse y fusionarse (fig. 8-18 *B*). En ocasiones, los dos gemelos dicigóticos poseen glóbulos rojos de dos tipos distintos **(mosaicismo eritrocitario),** lo que indica que la fusión de sus placentas fue tan íntima que se intercambiaron glóbulos rojos.

Gemelos monocigóticos

El segundo tipo de gemelos, que se desarrollan a partir de un único óvulo fecundado, son los gemelos **monocigóticos** o **idénticos.** La incidencia de gemelos monocigóticos es de entre un 3 y un 4%. Estos gemelos son el resultado de la división del cigoto en distintas etapas del desarrollo. Se cree que la separación más temprana tiene lugar durante la fase de dos células y, en este caso, se desarrollan dos cigotos separados. Los blastocitos se implantan por separado, y cada embrión posee su propia placenta y su propio saco coriónico (fig. 8-19 *A*). Aunque la disposición de las membranas de estos gemelos se parece a la de los dicigóticos, se puede reconocer que se trata de una pareja monocigótica por las fuertes semejanzas en los grupos sanguíneos, las huellas dactilares, el sexo y el aspecto externo, como el color de los ojos y el pelo.

La división del cigoto suele tener lugar en las primeras etapas del blastocito. La masa celular interna se separa en dos grupos celulares dentro de la misma cavidad del blastocito (fig. 8-19 *B*). Los dos embriones poseen una placenta y una cavidad coriónica comunes, pero cavidades amnióticas separadas (fig. 8-19 *B*). En algunos casos poco frecuentes, la separación se da durante la fase de disco germinativo

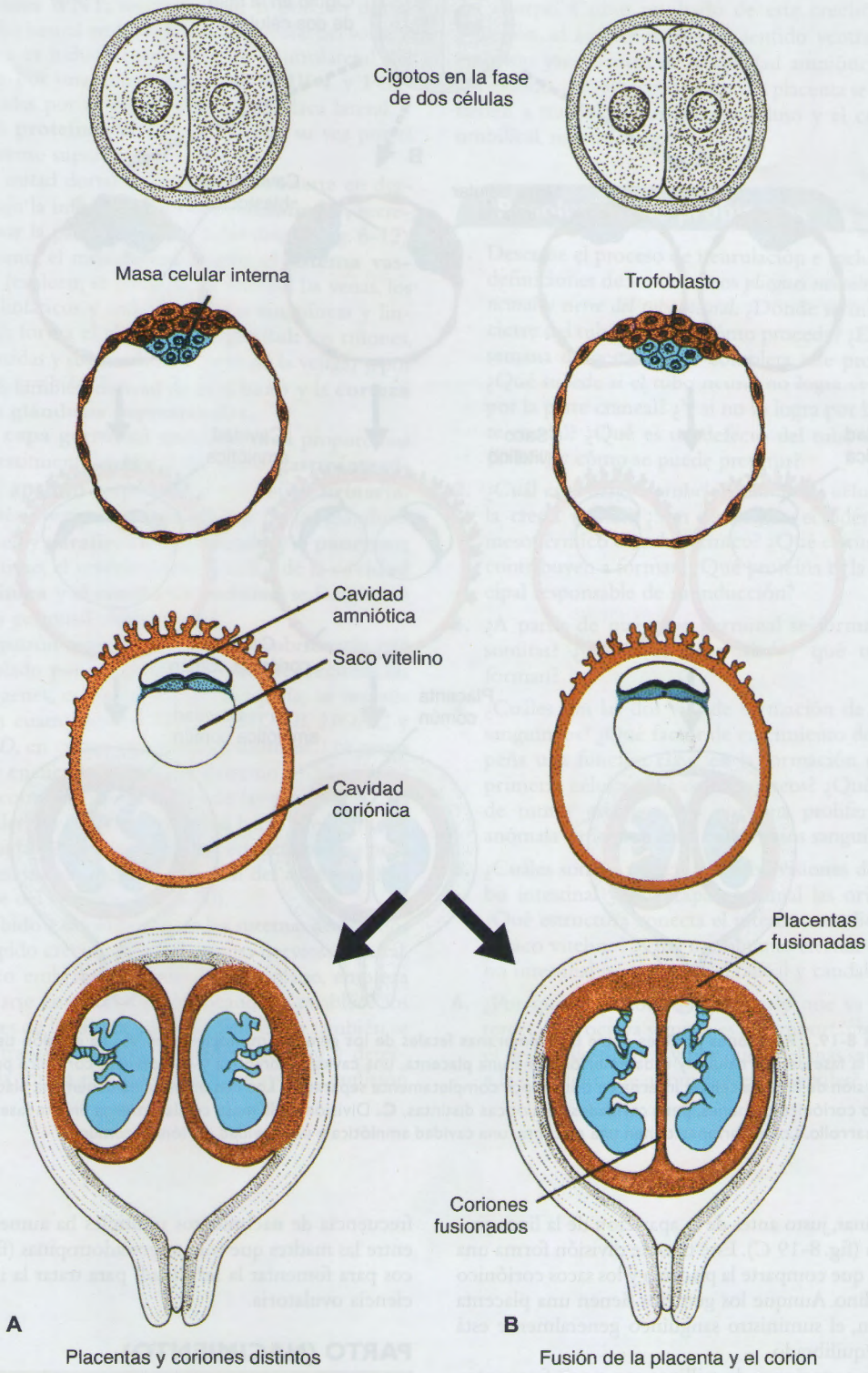

Figura 8-18. Desarrollo de gemelos dicigóticos. Normalmente, cada embrión posee un amnios, un corion y una placenta propios **A**, pero a veces las placentas se fusionan **B**. Cada embrión suele recibir la cantidad adecuada de sangre pero, en alguna ocasión, una gran anastomosis deriva más sangre a un gemelo que al otro.

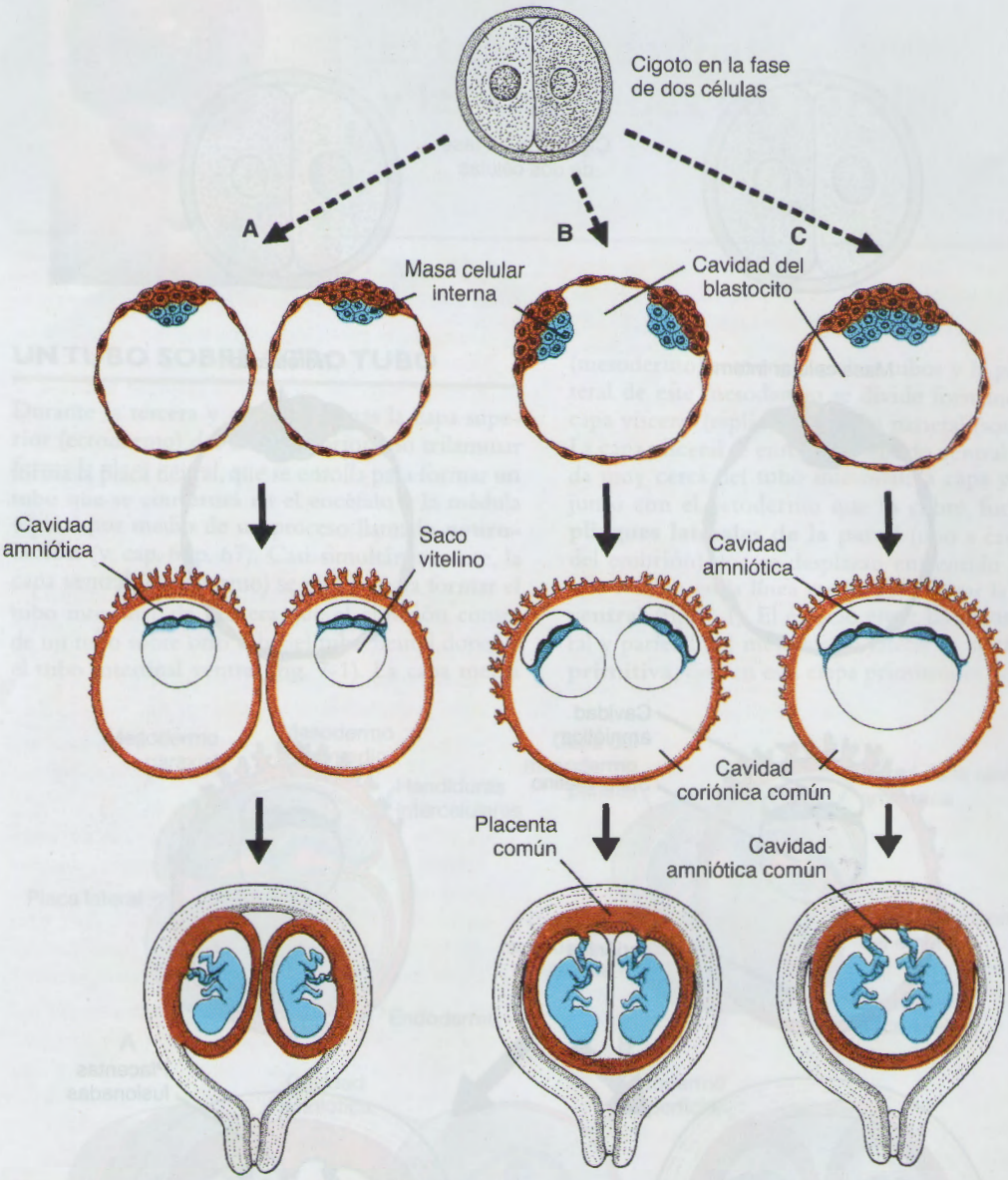

Figura 8-19. Relaciones posibles entre las membranas fetales de los gemelos monocigóticos. **A.** La división tiene lugar en la fase de dos células y cada embrión tiene una placenta, una cavidad amniótica y una cavidad coriónica propias. **B.** División de la masa celular interna en dos grupos completamente separados. Los dos embriones tienen una placenta y un saco coriónico comunes, pero cavidades amnióticas distintas. **C.** División de la masa celular interna en una fase tardía del desarrollo. Los embriones tienen una placenta, una cavidad amniótica y una cavidad coriónica comunes.

bilaminar, justo antes de la aparición de la línea primitiva (fig. 8-19 *C*). Este tipo de división forma una pareja que comparte la placenta y los sacos coriónico y vitelino. Aunque los gemelos tienen una placenta común, el suministro sanguíneo generalmente está bien equilibrado.

Las gestaciones de trillizos son poco frecuentes, (aproximadamente una por cada 7 600 embarazos), y el nacimiento de cuatrillizos, quintillizos, etc., es todavía más excepcional. En los últimos años, la frecuencia de nacimientos múltiples ha aumentado entre las madres que toman gonadotropinas (fármacos para fomentar la fertilidad) para tratar la insuficiencia ovulatoria.

PARTO (NACIMIENTO)

Durante las semanas 34 a la 38, el miometrio uterino no responde a las señales del **parto (nacimiento).** Durante las últimas 2 a 4 semanas del embarazo, sin

Consideraciones clínicas

Anomalías en embarazos gemelares

Entre los embarazos gemelares existe una mayor incidencia de la mortalidad perinatal y la morbilidad, así como una mayor tendencia a que el parto sea prematuro. Alrededor de 60% de los gemelos son prematuros, y también tienen una alta incidencia de peso bajo al nacer. Ambos factores hacen que los niños de embarazos gemelares corran un riesgo elevado, y éstos conllevan una tasa de mortalidad infantil del triple que la de los bebés de embarazos simples.

La incidencia de embarazos gemelares podría ser mucho mayor de lo reflejado en los nacimientos, ya que se conciben más gemelos de los que nacen. Muchos gemelos mueren antes del nacimiento y algunos estudios indican que sólo el 29% de las mujeres embarazadas de gemelos acaba dando a luz a dos bebés. El término **gemelo evanescente** se refiere a la muerte de uno de los fetos. Esta desaparición, que tiene lugar durante el primer trimestre o al principio del segundo, puede ser debida a la reabsorción o a la formación de un **feto papiráceo** (fig. 8-20).

Otro problema que aumenta la mortalidad entre los gemelos es el **síndrome de transfusión intergemelar,** cuya incidencia en embarazos monocigóticos monocoriónicos es de entre un 5 y un 15%. En este trastorno, la anastomosis vascular placentaria, que en la mayoría de placentas monocoriónicas es equilibrada, se forma de tal manera que uno de los gemelos recibe la mayor parte del flujo sanguíneo, lo que compromete el flujo del otro. El resultado es que uno de los gemelos es más grande que el otro (fig. 8-21). Las probabilidades de éxito son pocas y en 50 a 70% de los casos mueren ambos gemelos.

En fases tardías del desarrollo, la división parcial de la línea y el nódulo primitivo forma **gemelos unidos o siameses.** Estos gemelos se clasifican de acuerdo con la naturaleza y el grado de unión (figs. 8-22 y 8-23). A veces, los gemelos monocigóticos sólo están conectados por un puente de piel o por un puente hepático común. El tipo de gemelos que se forman depende del momento en que tuvieron lugar las anomalías de la línea primitiva y de su extensión. La pérdida de expresión de algunos genes, como ***Goosecoid,*** también puede provocar gemelos unidos. Muchos gemelos unidos han sobrevivido; el par más famoso fue el formado por Chang y Eng, que estaban unidos por el abdomen y hacia

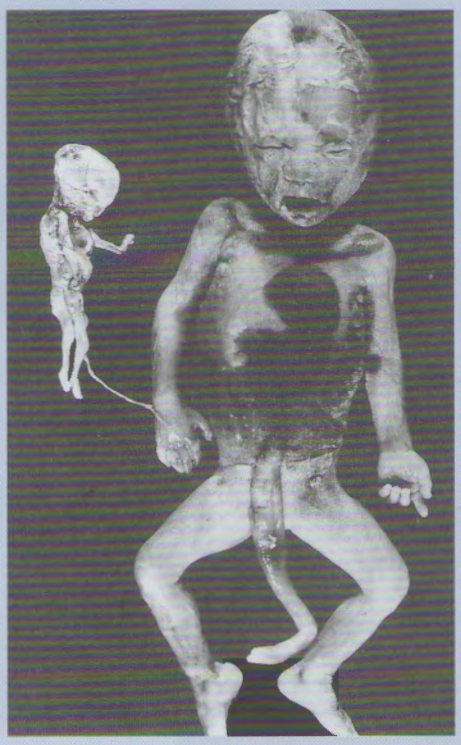

Figura 8-20. Feto papiráceo. Uno de los gemelos es más grande y el otro se ha comprimido y momificado de ahí el término *papiráceo.*

Figura 8-21. Gemelos monocigóticos con el síndrome de transfusión. La anastomosis vascular placentaria produjo un flujo sanguíneo desequilibrado entre los dos fetos.

(continúa)

(cont.)

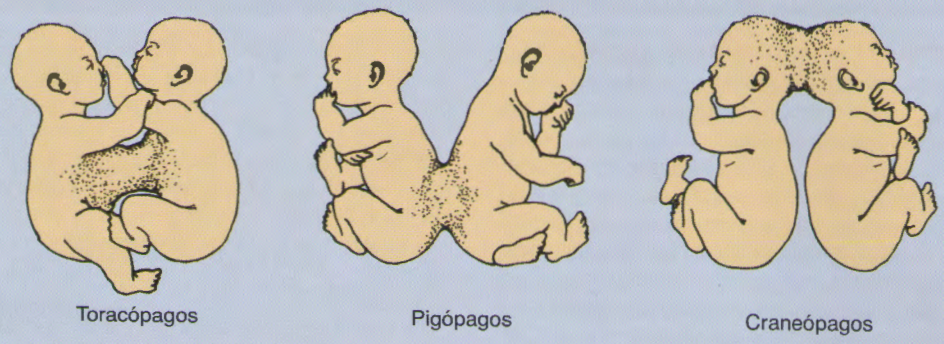

Figura 8-22. Gemelos toracópagos, pigópagos y craneópagos (*pagos*, pegados). Los gemelos unidos sólo se pueden separar si no comparten ninguna parte vital.

Figura 8-23. Ejemplos de gemelos unidos. **A.** Bicéfalos (con dos cabezas). **B.** Craneópagos (unidos por la cabeza).

mediados del siglo XIX viajaron a Inglaterra y Estados Unidos para ser exhibidos. Finalmente, se establecieron en Carolina del Norte, cultivaron la tierra y con sus esposas fueron padres de 21 niños.

En pares de gemelos dicigóticos de ambos sexos, la testosterona del hermano puede afectar el desarrollo de la hermana. De este modo, las mujeres de tales parejas tienden a presentar mentón cuadrado, dientes grandes, mejor desempeño en pruebas de destreza visuoespacial y mejor desempeño en deportes de pelota que la mayoría de las niñas. Tienen 15% menos probabilidades de casarse y presentan problemas de fecundidad, por lo que paren 25% menos hijos.

embargo, este tejido entra en una fase de transición que lo prepara para cuando se desencadene el **parto.** Esta fase termina con un engrosamiento del miometrio de la región superior del útero y un ablandamiento y un adelgazamiento de la región inferior y del cuello del útero.

El parto en sí se divide en tres períodos o fases: *1)* **borramiento** (adelgazamiento y acortamiento) y dilatación del cuello uterino (esta fase termina cuando el cuello del útero está completamente dilatado), *2)* **nacimiento** del feto, y *3)* **expulsión de la placenta y de las membranas fetales.** La **fase 1** está provocada por contracciones uterinas que empujan el saco amniótico contra el conducto cervical como si fuera una cuña o, si las membranas se han roto, contra la parte expuesta del feto, generalmente la cabeza. A la **fase 2** también contribuyen las contracciones uterinas, pero la fuerza más importante la proporciona el aumento de la presión intraabdominal debida a las contracciones de los músculos abdominales. La **fase 3** requiere contracciones uterinas y se ayuda de una presión intraabdominal cada vez mayor.

A medida que el útero se contrae, su parte superior se retracta, lo que hace que la luz se vuelva más y más pequeña, mientras que la parte inferior se expande, lo que genera una dirección de fuerza. Las contracciones generalmente empiezan a intervalos de unos 10 min; entonces, durante la segunda fase del parto, pueden darse a intervalos de menos de 1 min y perdurar entre 30 y 90 s. El hecho de que ocurran a impulsos es esencial para la supervivencia del feto, ya que su fuerza es suficiente para comprometer el flujo sanguíneo uteroplacentario hacia el feto.

Consideraciones clínicas

Nacimiento prematuro

Se desconoce cuáles son los factores que desencadenan el parto. Podría estar implicada una **«retirada del mantenimiento del embarazo»,** es decir, que se retiraran los factores que mantienen el embarazo (p. ej., las hormonas) o bien podría darse una **inducción activa** del parto causada por factores de estimulación que actuasen sobre el útero. Es probable que intervengan componentes de ambos fenómenos. Desgraciadamente, la falta de conocimiento de estos factores ha limitado los progresos en el campo de la prevención de **partos prematuros.** Los nacimientos prematuros (parto antes de las 34 semanas) o los **bebés prematuros** son la segunda causa de mortalidad infantil en Estados Unidos y también contribuyen significativamente a la morbilidad. Pueden ser debidos a la rotura prematura de las membranas, al desencadenamiento prematuro del parto o a complicaciones del embarazo que requieren una expulsión prematura del feto. La hipertensión y la diabetes maternas, así como el desprendimiento prematuro de la placenta son factores de riesgo. Las infecciones maternas, incluida la vaginosis bacteriana, también se asocian a un mayor riesgo de parto prematuro.

Resumen

El **período fetal se extiende desde la novena semana de gestación hasta el nacimiento** y se caracteriza por el rápido crecimiento del cuerpo y por la maduración de los sistemas de órganos. El crecimiento en longitud es especialmente espectacular durante el tercer, el cuarto y el quinto mes (aproximadamente 5 cm por mes), mientras que el aumento de peso es más espectacular durante los dos últimos meses de gestación (aproximadamente 700 g por mes) (tabla 8-1, pág. 94). La mayoría de los neonatos pesan entre 2700 y 4000 g al nacer. Se considera que un neonato que pesa **menos de 2500 g** tiene **peso bajo al nacer;** los que pesan **menos de 1500 g** se consideran de **muy bajo peso al nacer.** Restricción del crecimiento intrauterino (RCIU) es un término que se aplica a lactantes que no alcanzan su talla potencial genéticamente determinada y son patológicamente pequeños. Este grupo difiere de los lactantes que son sanos pero tienen un peso por debajo del décimo percentil para su edad gestacional y se clasifican como pequeño para la edad gestacional (PEG).

Un cambio asombroso es la relativa desaceleración del crecimiento de la cabeza. En el tercer mes, su tamaño equivale, aproximadamente, a la mitad de la longitud cefalocaudal. Hacia el quinto mes, el tamaño de la cabeza representa una tercera parte de la longitud vértice-talón y, en el momento del nacimiento, corresponde a la cuarta parte de la longitud vértice-talón (fig. 8-2).

Durante el quinto mes, la madre puede reconocer claramente los movimientos del feto, y éste está recubierto por un pelo corto y fino.

Un feto que nazca durante el sexto mes o a principios del séptimo mes tiene dificultades para sobrevivir, principalmente debido a que su sistema respiratorio y su sistema nervioso central no están suficientemente diferenciados.

En general, la **duración del embarazo** para un feto a término se considera de **280 días o 40 semanas después de la última menstruación,** o, de forma más precisa, **de 266 días o 38 semanas después de la fecundación.**

La **placenta** está formada por dos componentes: *1)* una parte fetal, que deriva del **corion frondoso** o **velloso**, y *2)* una parte materna, que deriva de la **decidua basal.** El espacio comprendido entra las placas coriónica y basal se llena de **lagunas intervellosas** de sangre materna. Dentro de las lagunas sanguíneas maternas crecen y se bañan **árboles**

vellosos (tejido fetal). La circulación fetal queda en todo momento separada de la circulación materna mediante *1)* una membrana sincitial (derivada del corion) y *2)* las células endoteliales de los capilares fetales. De ahí que la placenta humana sea de tipo **hemocorial.**

Cuando la placenta ya se ha desarrollado totalmente, sus lagunas intervellosas contienen, aproximadamente, 150 ml de sangre materna que se renueva tres o cuatro veces por minuto. El área vellosa varía entre 4 y 14 m^2 y facilita el intercambio entre la madre y el feto.

Las principales funciones de la placenta consisten en: *1)* intercambiar gases; *2)* intercambiar nutrientes y electrolitos; *3)* transmitir anticuerpos maternos que proporcionan al feto inmunidad pasiva; *4)* producir hormonas, como progesterona, estradiol y estrógeno (además, produce gonadotropina coriónica humana y somatomamotropina), y *5)* eliminación de las sustancias tóxicas.

El **amnios** es un gran saco lleno de líquido amniótico en el que está suspendido el feto mediante el cordón umbilical. El líquido *1)* absorbe las sacudidas, *2)* permite que el feto se mueva y *3)* evita la adhesión del embrión a los tejidos que lo rodean. El feto traga líquido amniótico, que absorbe a través del intestino y es depurado por la placenta. El feto añade orina al líquido amniótico, pero esta orina es básicamente agua. Una cantidad excesiva de líquido amniótico **(hidramnios)** se asocia a anencefalia y atresia esofágica, mientras que una cantidad insuficiente del mismo **(oligohidramnios)** se relaciona con agenesia renal.

El **cordón umbilical,** rodeado por el amnios, contiene *1)* dos arterias umbilicales, *2)* una vena umbilical y *3)* la gelatina de Wharton, que sirve de «colchón» protector a los vasos.

En los gemelos las membranas fetales varían según su origen y el momento de su formación. Dos tercios de los gemelos son **dicigóticos** o **bivitelinos;** poseen dos amnios, dos coriones y dos placentas, que a veces están fusionadas. Los **gemelos monocigóticos** generalmente poseen dos amnios, un corion y una placenta. En los casos de **gemelos unidos** o **siameses,** donde los fetos no se han separado del todo, existe un amnios, un corion y una placenta.

Las señales que desencadenan el **parto** (nacimiento) no se conocen bien, pero la preparación para el parto generalmente empieza entre las semanas 34 y 38. El parto en sí consiste en tres fases: *1)* borramiento y dilatación del cuello del útero, *2)* nacimiento del feto y *3)* expulsión de la placenta y las membranas fetales.

Resolución de problemas

1. Una ecografía en el séptimo mes de gestación muestra un espacio excesivo (acumulación de líquido) en la cavidad amniótica. ¿Qué nombre recibe este trastorno? ¿Cuáles son sus causas?

2. En una fase tardía del embarazo, una mujer se da cuenta de que durante la tercera semana de gestación probablemente estuvo expuesta a tolueno en el trabajo, pero le comenta a un compañero de trabajo que no está preocupada por su hijo porque la placenta actúa como barrera y le protege de los factores tóxicos. ¿Está en lo cierto?

Capítulo 9
Anomalías congénitas y diagnóstico prenatal

ANOMALÍAS CONGÉNITAS

Las expresiones **defecto congénito, malformación congénita** y **anomalía congénita** son términos sinónimos que se usan para describir los trastornos estructurales, conductuales, funcionales y metabólicos presentes en el momento del nacimiento. Los términos empleados para describir el estudio de estas enfermedades son **teratología** (del griego *teratos,* monstruo) y **dismorfología.** Los dismorfólogos suelen trabajar en un departamento de genética clínica. Ocurren anomalías estructurales importantes en alrededor de 3% de los niños nacidos vivos, y los defectos congénitos son una de las principales causas de mortalidad infantil; representan aproximadamente el 25% de las muertes de lactantes. Son la quinta causa más importante de años potenciales de vida perdidos antes de los 65 años y contribuyen de manera importante a la discapacidad. Además, no discriminan; las tasas de mortalidad debidas a anomalías congénitas son las mismas para los asiáticos, los africanos, los estadounidenses, los latinoamericanos, los blancos y los indios americanos.

En el 40 al 45% de los casos de personas que presentan una anomalía congénita se desconoce la causa. Los factores genéticos, como las anomalías cromosómicas y las mutaciones génicas, explican cerca del 28% de estos defectos; los factores ambientales producen un 3 a 4%; una combinación de influencias genéticas y ambientales (herencia multifactorial) produce entre un 20 y un 25%, y los embarazos gemelares causan entre un 0,5 y un 1%.

Aproximadamente, el 15% de los recién nacidos presentan **anomalías menores.** Las anomalías estructurales, como la microtia (orejas pequeñas), las manchas pigmentadas y las hendiduras palpebrales pequeñas, no son, en sí mismas, perjudiciales para la salud, pero en algunos casos van asociadas a defectos mayores. Por ejemplo, los niños con una anomalía menor tienen un 3% de probabilidades de presentar una malformación mayor; entre los que tienen dos anomalías menores, este riesgo es del 10%, y en los que presentan tres o más anomalías menores, es del 20%. Por consiguiente, las anomalías menores sirven de indicio para el diagnóstico de defectos subyacentes más graves. En especial, las anomalías de la oreja son indicadores fácilmente reconocibles de otros defectos y se observan en prácticamente todos los niños con malformaciones sindrómicas.

Tipos de anomalías

Las **malformaciones** se producen durante la formación de las estructuras, por ejemplo, durante la organogénesis. Pueden provocar una ausencia total o parcial de una estructura o alteraciones de su configuración normal. Las malformaciones son debidas a factores ambientales y genéticos que actúan de forma independiente o conjunta. La mayoría de malformaciones se originan entre **la tercera y la octava semanas de gestación** (fig. 9-1).

Las **interrupciones** (desorganizaciones) provocan anomalías morfológicas de estructuras ya formadas y son causadas por procesos destructivos. Los accidentes vasculares que provocan anomalías transversales de miembros y los defectos producidos por bridas amnióticas son ejemplos de factores destructivos que generan interrupciones (fig. 9-2).

Las **deformaciones** se deben a fuerzas mecánicas que actúan sobre una parte del feto durante un período prolongado. El pie zambo, por ejemplo, es causado por una compresión dentro de la cavidad amniótica (fig. 9-3). Las deformaciones suelen afectar al aparato locomotor y pueden revertirse después del nacimiento.

Un **síndrome** es un conjunto de anomalías que se dan juntas y tienen una causa específica común. Este término indica que se ha hecho un diagnóstico y que se conoce el riesgo de recurrencia. En cambio, una **asociación** es la aparición no aleatoria de dos o más anomalías que se presentan juntas con mayor frecuencia que por separado, pero cuya causa no se ha podido determinar. Un ejemplo de ello es la asociación VACTERL (anomalías vertebrales, anales, cardíacas, traqueoesofágicas, renales y de las extremidades). Aunque no constituyen un diagnóstico, las asociaciones son importantes, ya que cuando se reconoce uno o más de sus componentes se pueden buscar otros del mismo grupo.

Factores ambientales

Hasta el inicio de la década de 1940 se creía que los defectos congénitos estaban causados, principalmente, por factores hereditarios. Cuando N. Gregg

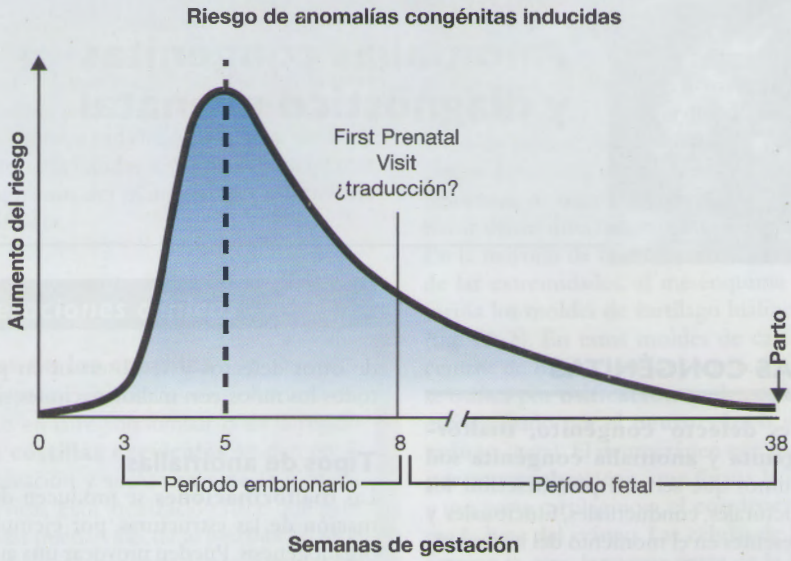

Figura 9-1. Gráfico que representa el tiempo de gestación frente a los riesgos de padecer una anomalía congénita inducida. El período más sensible es el embrionario, que abarca de la tercera a la octava semana. El período fetal se inicia al final de la octava semana y se prolonga hasta el final del embarazo. Durante este tiempo, el riesgo de que se induzca un defecto estructural mayor disminuye, pero los sistemas de órganos todavía pueden verse afectados. Por ejemplo, el cerebro continúa diferenciándose durante el período fetal, de manera que la exposición a tóxicos puede causar dificultades de aprendizaje o retraso mental. El hecho de que la mayoría de los defectos congénitos ocurran antes de la octava semana hace imperativo iniciar antes de la concepción estrategias para prevenir estos defectos. Por desgracia, la mayoría de las mujeres no acuden a su primera visita prenatal antes de la octava semana, cuando ya ha pasado el momento crítico para la prevención de la mayoría de los defectos congénitos.

descubrió que la rubéola que afectaba a la madre durante las primeras fases del embarazo provocaba anomalías en el embrión, de repente se hizo evidente que las malformaciones congénitas humanas también podían deberse a factores ambientales. En 1961, las observaciones de W. Lenz relacionaron los defectos de las extremidades con el sedante **talidomida** y quedó claro que los fármacos también podían cruzar la placenta y causar anomalías congénitas (fig. 9-4). Desde entonces, se han identificado diversos agentes **teratógenos** (factores que causan anomalías congénitas) (tabla 9-1, pág. 118).

Principios de teratología

Los factores que determinan la capacidad de un agente de producir anomalías congénitas se han definido y expuesto en forma de unos **principios de teratología.** Son los siguientes:

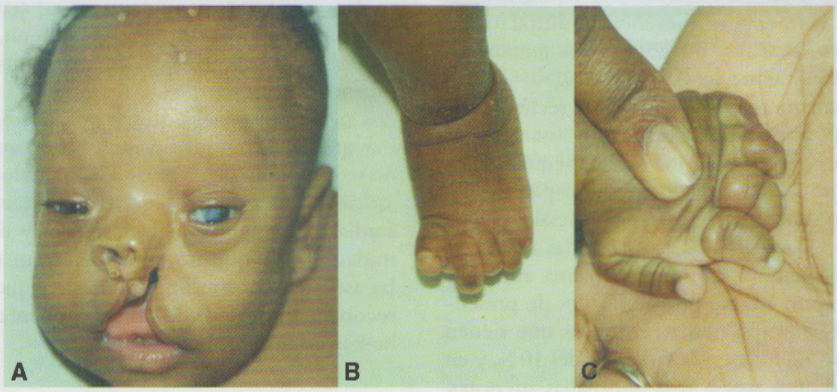

Figura 9-2. Los defectos producidos por bridas amnióticas son ejemplos de anomalías de tipo interrupción. **A.** Labio leporino. **B.** Amputaciones de los dedos del pie. **C.** Amputaciones de los dedos de la mano. Las hebras del amnios pueden ser tragadas o pueden enrollarse alrededor de las estructuras y causar distintas alteraciones. El origen de las bridas de tejido amniótico se desconoce.

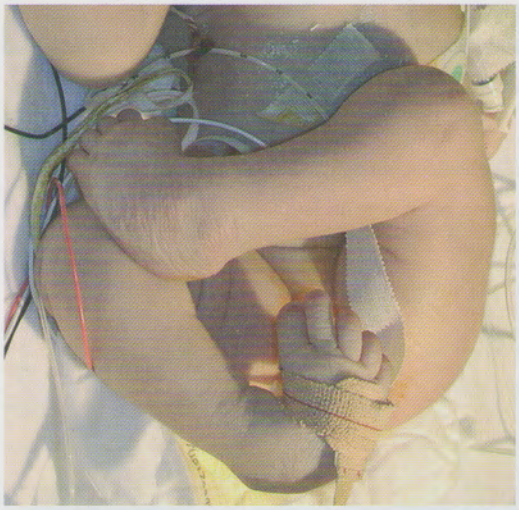

Figura 9-3. La posición anómala de las extremidades inferiores y el pie zambo son ejemplos de deformaciones. Estos defectos probablemente estén causados por oligohidramnios (insuficiente líquido amniótico).

1 La susceptibilidad a los teratógenos depende del **genotipo del embrión** y de la manera como esta dotación genética interactúa con el ambiente. El **genoma materno** también es importante por lo que se refiere al metabolismo de los fármacos, la resistencia a la infección y otros procesos bioquímicos y moleculares que afectan al embrión.

2 La susceptibilidad a los teratógenos varía según la fase del desarrollo en que se produce la exposición. El período más sensible a la inducción de anomalías congénitas va de la tercera a la octava semanas del embarazo, que es el período de **embriogénesis.** Cada sistema de órganos puede tener una o más fases de susceptibilidad. Por ejemplo, la fisura palatina puede inducirse en la fase de blastocito (día 6), durante la gastrulación (día 14), al inicio de la fase de los primordios de las extremidades (quinta semana) o cuando se forman las crestas palatinas (séptima semana). Además, aunque la mayoría de anomalías se producen durante la embriogénesis, también se pueden inducir defectos antes o después de este período; ninguna fase del desarrollo es completamente segura (fig. 9-1).

3 La manera como se manifiesta un desarrollo anómalo depende de la dosis de teratógeno y del tiempo de exposición al mismo.

4 Los teratógenos actúan de maneras específicas (mecanismos) sobre los tejidos y las células en desarrollo e inducen una embriogénesis anómala (patogénesis). Estos mecanismos inhiben un producto bioquímico específico o un proceso molecular concreto; la patogénesis provoca la muerte de las células, la disminución de la proliferación celular y la alteración de otros fenómenos celulares.

5 Un desarrollo anómalo puede manifestarse mediante la muerte, malformaciones, retrasos del crecimiento y enfermedades funcionales.

Agentes infecciosos

Entre los agentes infecciosos que causan anomalías congénitas (tabla 9-1) se incluyen diversos virus. Los defectos congénitos debidos a la **rubéola** que ocurre durante el embarazo (síndrome de rubéola congénita) solía ser un problema importante, pero el desarrollo y uso generalizado de una vacuna casi

Figura 9-4. A, B. Ejemplos de focomelia. Anomalías de las extremidades caracterizadas por la pérdida de los huesos largos de las mismas. El fármaco talidomida solía provocar estas anomalías.

TABLA 9-1. *Teratógenos asociados a malformaciones humanas*

Teratógeno	Malformaciones congénitas
Agentes infecciosos	
Virus de la rubéola	Cataratas, glaucoma, defectos cardíacos, sordera, anomalías dentales
Citomegalovirus	Microcefalia, ceguera, retraso mental, muerte del feto
Virus del herpes simple	Microftalmía, microcefalia, displasia retiniana
Virus de la varicela	Cicatrización cutánea, hipoplasia de las extremidades, retraso mental, atrofia muscular
Toxoplasmosis	Hidrocefalia, calcificaciones cerebrales, microftalmía
Sífilis	Retraso mental, sordera
Agentes físicos	
Rayos X	Microcefalia, espina bífida, fisura palatina, defectos de las extremidades
Hipertemia	Anencefalia, espina bífida, retraso mental
Agentes químicos	
Talidomida	Anomalías de las extremidades, malformaciones cardíacas
Aminopterina	Anencefalia, hidrocefalia, fisura palatina y labio leporino
Difenilhidantoína (fenitoína)	Síndrome de hidantoína fetal: anomalías faciales, retraso mental
Ácido valproico	Defectos del tubo neural; anomalías cardíacas, craneofaciales y de las extremidades
Trimetadiona	Fisura palatina, defectos cardíacos, anomalías urogenitales y esqueléticas
Litio	Malformaciones cardíacas
ISRS	Malformaciones cardíacas
Anfetaminas	Fisura palatina y labio leporino, defectos cardíacos
Warfarina	(Anomalías esqueléticas (hipoplasia nasal, epífisis punteadas)
Inhibidores de la ECA	Retraso del crecimiento, muerte fetal
Micofenolato de mofetilo	Labio leporino y paladar hendido, defectos cardíacos, microtia, microcefalia
Alcohol	Síndrome de alcoholismo fetal, hendiduras palpebrales cortas, hipoplasia maxilar, defectos cardíacos, retraso mental
Isotretinoína (vitamina A)	Embriopatía por vitamina A: orejas pequeñas y de forma anómala, hipoplasia mandibular, fisura palatina, defectos cardíacos
Disolventes industriales	Bajo peso al nacer, anomalías craneofaciales y del tubo neural
Mercurio orgánico	Síntomas neurológicos parecidos a los de la parálisis cerebral
Plomo	Retraso del crecimiento, enfermedades neurológicas
Hormonas	
Agentes androgénicos	Masculinización de los genitales femeninos: fusión de los labios, hipertrofia del clítoris (etisterona, noretisterona)
Dietilestilbestrol (DES)	Malformación del útero, las trompas uterinas y la parte superior de la vagina; cáncer vaginal; malformación testicular
Diabetes materna	Varias malformaciones; las más comúnes son defectos del corazón y el tubo neural
Obesidad Materna	Defectos cardíacos, onfalocele, anomalías del tubo neural

ISRS, inhibidores selectivos de la recaptación de serotonina; ECA, enzima de conversión de la angiotensina; DES, dietilestilbestrol.

han erradicado las anomalías congénitas debidas a esta infección.

El **citomegalovirus** representa una grave amenaza. Con frecuencia la madre no presenta síntomas, pero los efectos en el feto pueden ser devastadores. La infección puede causar daño congénito grave, y a veces resulta letal. Por otro lado, algunos lactantes son asintomáticos al nacer, pero presentan trastornos más tarde, como sordera, deterioro visual y retraso mental.

El **virus del herpes simple y** el **virus de la varicela** pueden causar defectos congénitos. Las anomalías inducidas por el virus del herpes son poco frecuentes, y por lo común la infección se transmite al bebé durante el parto, con el resultado de enfermedad grave y a veces la muerte. La infección intrauterina por varicela causa cicatrización cutánea, hipoplasia de extremidades y defectos oculares y del sistema nervioso central. Los defectos congénitos después de infección prenatal por varicela son poco comunes, y dependen del momento de la infección. Entre los hijos de mujeres infectadas antes de las 13 semanas de gestación, 0.4% presentan malformaciones; el riesgo aumenta a 2% entre los hijos de mujeres infectadas durante las semanas 13 a 20 de la gestación.

Otras infecciones virales e hipertermia

Al parecer no ocurren malformaciones después de infección materna por sarampión, paperas, hepatitis, poliomielitis, virus ECHO, virus Coxsackie e influenza, pero algunas de éstas pueden causar aborto espontáneo o muerte fetal, o transmitirse al feto. Por ejemplo, la infección por virus Coxsackie B incrementa la tasa de abortos espontáneos, mientras que sarampión y paperas elevan la tasa de muerte fetal temprana y tardía y de sarampión y paperas neonatales. La hepatitis B tiene elevada frecuencia de transmisión al feto, y provoca hepatitis fetal y neonatal; las hepatitis A, C y E rara vez se transmiten a través de la placenta. Al parecer los virus ECHO no tienen efectos adversos en el feto. Asimismo, no hay pruebas de que las inmunizaciones contra cualquiera de estas enfermedades dañen al feto.

Una complicación introducida por éstos y otros agentes infecciosos es que la mayoría son **pirógenos** (causan fiebre), y la temperatura elevada **(hipertermia)** inducida por la fiebre o tal vez por fuentes externas, como baños calientes y saunas, es teratógena. De manera característica, la neurulación es afectada por altas temperaturas, y ello conduce a defectos del tubo neural, como anencefalia y espina bífida.

La **toxoplasmosis** causa anomalías congénitas. Carne poco cocida, heces de animales domésticos (en especial gatos) y suelo contaminado por heces pueden contener el protozoo parásito *Toxoplasma gondii*. Un rasgo característico de la toxoplasmosis fetal son las calcificaciones cerebrales. Otras posibles manifestaciones congénitas son microcefalia (cabeza pequeña), macrocefalia (cabeza grande) o hidrocefalia (aumento del líquido cefalorraquídeo en el encéfalo). De modo similar a como ocurre en el caso del citomegalovirus, los lactantes afectados pueden parecer normales al nacer y desarrollar después deterioro visual y auditivo, convulsiones y retraso mental.

Radiaciones

Las **radiaciones ionizantes** matan rápidamente las células en proliferación, de manera que son un potente agente teratógeno capaz de producir prácticamente cualquier tipo de anomalía congénita, dependiendo de la dosis y de la fase de desarrollo del embrión en el momento de la exposición. Las radiaciones de explosiones nucleares también son teratógenas. De las mujeres embarazadas que sobrevivieron a las explosiones atómicas de Hiroshima y Nagasaki, un 28% abortaron, un 25% dieron a luz a niños que murieron durante el primer año de vida y otro 25% dieron a luz a bebés que presentaban graves anomalías congénitas que afectaban al sistema nervioso central. De modo similar, la explosión del reactor nuclear de Chernobyl, que liberó hasta 400 veces la cantidad de radiación que las bombas nucleares, también provocó un aumento en los defectos congénitos en la región. Las radiaciones también son un agente mutágeno que puede provocar alteraciones genéticas de las células germinales y ulteriores malformaciones.

Fármacos y agentes químicos

El papel de los agentes químicos y de los fármacos como causa de anomalías en humanos es difícil de valorar por dos razones: *1)* la mayoría de estudios son retrospectivos y se fían de la memoria de la madre para el historial de exposición, y *2)* las mujeres embarazadas toman un gran número de medicamentos. Un estudio de los National Institutes of Health reveló que las mujeres toman en promedio cuatro fármacos distintos durante el embarazo. Sólo el 20% de las embarazadas no utilizaron ningún fármaco durante la gestación. Incluso con este uso tan extendido de medicamentos durante el embarazo, se dispone de poca información para juzgar la seguridad de alrededor de 90% de ellos cuando se usan en ese período.

Por otro lado, relativamente pocos de los muchos fármacos usados durante el embarazo han sido identificados de manera positiva como teratógenos. Un ejemplo es la **talidomida,** que es un antiemético y un somnífero. En 1961, en Alemania Occidental, se observó que la frecuencia de **amelia** y **meromelia** (ausencia total o parcial de las extremidades), que son anomalías hereditarias infrecuentes, había aumentado de forma repentina (fig. 9-2). Esta observación llevó a examinar los historiales prenatales de los niños afectados y se descubrió que muchas mujeres habían tomado talidomida en las primeras fases del embarazo. La relación causal entre la talidomida y la meromelia sólo se pudo descubrir porque el fármaco producía una anomalía muy poco habitual. Si el defecto hubiera sido de un tipo más común, como el labio leporino o una malformación cardíaca,

la asociación con este fármaco fácilmente se hubiera pasado por alto.

El descubrimiento de que un fármaco como la talidomida podría cruzar la placenta y causar defectos congénitos fue revolucionario, y condujo de manera directa a la ciencia de la teratología y a la fundación de la Teratology Society. Actualmente la talidomida sigue usándose como inmunomodulador en el tratamiento de personas con SIDA y otras inmunopatías como lepra, lupus eritematoso y enfermedad de injerto contra hospedador. Aún ocurren defectos de las extremidades en niños expuestos al fármaco, pero ahora es claro que también ocurren otras malformaciones. Entre ellas se incluyen malformaciones cardíacas, hendiduras bucofaciales, retraso mental, autismo y defectos del sistema urogenital y el aparato digestivo.

Otros fármacos con potencial teratógeno son los anticonvulsivos como la **difenilhidantoína (fenitoína)**, el **ácido valproico** y la **trimetadiona**, que usan las mujeres **epilépticas.** Concretamente, la trimetadiona y la difenilhidantoína producen un amplio espectro de anomalías que constituyen distintos patrones de dismorfogénesis conocidos como **síndromes de hidantoína y trimetadiona fetales.** Las hendiduras faciales son especialmente comunes en estos síndromes. El anticonvulsivo **ácido valproico** eleva el riesgo de varias anomalías, como defectos del tabique auricular, paladar hendido, hipospadias, polidactilia y craniosinostosis, pero el riesgo más elevado corresponde al defecto del tubo neural denominado espina bífida. El anticonvulsivo carbamazepina también se ha vinculado con un mayor riesgo de defectos del tubo neural y quizá otros tipos de malformaciones.

Se cree que los **antipsicóticos** y **ansiolíticos** (tranquilizantes mayores y menores, respectivamente) producen malformaciones congénitas. La **fenotiazina** y el **litio** son antipsicóticos considerados teratógenos. Aunque las pruebas sobre la teratogenicidad de las fenotiazinas es controvertida, está mejor documentada la relación entre litio y defectos cardíacos congénitos, en especial anomalía de Ebstein, aunque el riesgo es pequeño.

Al parecer, los **antidepresivos** que actúan como **inhibidores selectivos de la recaptación de serotonina (ISRS)** causan defectos congénitos, en especial del corazón, y también pueden incrementar la tasa de abortos espontáneos. Estos compuestos, entre los que se encuentran fluoxetina, paroxetina y otros, pueden actuar inhibiendo la señalización por serotonina (5HT), importante para el establecimiento de la lateralidad (dominancia del lado derecho o el izquierdo) y para el desarrollo cardíaco (capítulo 13).

El **micofenolato de mofetilo (MMF)** es un inmunosupresor empleado para prevenir el rechazo en receptores de trasplantes. El uso de este fármaco durante el embarazo ha provocado abortos espontáneos y defectos congénitos, como labio leporino y paladar hendido, microtia (orejas pequeñas), microcefalia y defectos cardíacos.

El **anticoagulante warfarina** es teratógeno. Los lactantes de madres con exposición en el primer trimestre suelen tener anomalías esqueléticas, como hipoplasia nasal, epífisis anormales en los huesos largos, e hipoplasia de extremidades. En contraste, al parecer el anticoagulante **heparina** no parece ser teratógeno.

Los **antihipertensores** que inhiben la **enzima de conversión de la angiotensina (inhibidores de la ECA)** producen retraso del crecimiento, disfunción renal, muerte fetal y oligohidramnios si la exposición ocurre durante el segundo o tercer trimestres. Los efectos de la exposición a estos compuestos en el primer trimestre son menos claros.

También hay que tomar precauciones con otros compuestos que pueden dañar el embrión o el feto. Los más importantes son el propiltiouracilo y el yoduro de potasio (bocio y retraso mental), la estreptomicina (sordera), las sulfonamidas (ictericia nuclear), el antidepresivo imipramina (deformaciones de las extremidades), las tetraciclinas (anomalías óseas y dentales), las anfetaminas (hendiduras bucales y anomalías cardiovasculares) y la quinina (sordera).

Uno de los problemas que va en aumento en la sociedad actual es el efecto de las llamadas drogas sociales, como el LSD (dietilamida del ácido lisérgico), el PCP (fenciclidina o «polvo de ángel»), la marihuana, el alcohol y la cocaína. En el caso del LSD, se han documentado anomalías de las extremidades y malformaciones del sistema nervioso central. Sin embargo, un repaso exhaustivo de más de 100 publicaciones, lleva a la conclusión de que el LSD puro usado en dosis moderadas no es teratógeno y no causa daños genéticos. Asimismo, faltan pruebas concluyentes sobre los efectos teratógenos de marihuana, PCP y cocaína. Existe una relación bien documentada entre la ingesta materna de **alcohol** y las anomalías congénitas. Como el alcohol puede inducir un amplio espectro de defectos, desde retraso mental hasta anomalías estructurales del encéfalo (microcefalia, holoprosencefalia), cara y corazón, para referirse a cualquier defecto relacionado con el alcohol se usa el término **trastorno del espectro alcohólico fetal (FASD)**. La **fetopatía alcohólica (FAS)** representa el grave final de este espectro e incluye defectos estructurales, deficiencias del crecimiento y retraso mental (fig. 9-5). Los **trastornos del neurodesarrollo relacionados con alcohol (ARND)** son casos con pruebas de afección del sistema nervioso central que no cumplen los criterios diagnósticos para FAS. Se ha estimado que la incidencia conjunta de FAS y ARND es de un caso por cada 100 nacidos vivos. Además, **el alcohol es la primera causa de retraso mental.** No está bien definida la cantidad de alcohol necesaria para causar un problema del desarrollo. La dosis y el momento del consumo durante la gestación son factores críticos, pero es probable que no exista un nivel "seguro". Al parecer, incluso una sola "borrachera" (> 5 bebidas por sesión) en una etapa crítica

Figura 9-5. Rasgos característicos de un niño con una fetopatía alcohólica, entre ellos, un surco subnasal indistinto, labio superior delgado, puente nasal deprimido, nariz corta y parte media de la cara plana.

del desarrollo incrementa el riesgo de defectos congénitos, incluidas hendiduras bucofaciales.

El **hábito tabáquico** se ha vinculado con mayor riesgo de hendiduras bucofaciales (labio leporino y paladar hendido). También contribuye a retraso del crecimiento intrauterino y parto prematuro.

Se ha demostrado que la **isotretinoína (ácido 13-*cis* retinoico),** que es un análogo de la **vitamina A,** origina un patrón característico de malformaciones conocido como **embriopatía por isotretinoína** o **embriopatía por vitamina A.** Este fármaco se receta para el tratamiento del acné quístico y otras dermatosis crónicas, pero es muy teratógeno y puede provocar prácticamente cualquier tipo de deformación. Incluso los retinoides tópicos, como el etretinato, pueden causar anomalías. La vitamina A misma puede ser teratógena en dosis altas, con base en estudios en animales y el hecho de que la isotretinoína es un compuesto estrechamente emparentado. La cantidad precisa a partir de la cual es potencialmente dañina (>10 000 o >25 000 UI) es tema de controversia, pero la cantidad de vitamina A que suelen contener los complejos multivitamínicos (2 000 a 8 000 UI) está por debajo de esas dosis, a menos que la persona tome más de una cápsula al día.

Hormonas

Agentes androgénicos En el pasado, los gestágenos sintéticos se solían usar durante el embarazo para prevenir el aborto. Los gestágenos etisterona y noretisterona presentan una actividad androgénica considerable y se han documentado diversos casos de masculinización de los genitales en embriones femeninos. Las anomalías consisten en un clítoris excesivamente grande asociado con diversos grados de fusión de los pliegues labioescrotales.

Los **interferidores endocrinos** son agentes exógenos que interfieren con las acciones reguladoras normales de las hormonas que controlan los procesos de desarrollo. La mayoría de las veces, estos agentes interfieren en la acción de los estrógenos a través de sus receptores y provocan anomalías del desarrollo del sistema nervioso central y del tracto reproductor. Desde hace un tiempo, se sabe que el estrógeno sintético **dietilestilbestrol,** que se usaba para prevenir el aborto, aumentó la incidencia de carcinomas de vagina y del cuello uterino en las mujeres cuyo útero quedó expuesto al fármaco. Además, un elevado porcentaje de estas mujeres presentaban disfunciones reproductoras causadas, en parte, por malformaciones congénitas del útero, las trompas de Falopio y la parte superior de la vagina. Los embriones masculinos que estuvieron expuestos a este fármaco en el útero también pueden verse afectados, como lo demuestran el incremento de las malformaciones testiculares y el análisis espermático anormal entre estos individuos. Sin embargo, a diferencia de las mujeres, en los hombres no se ha demostrado un mayor riesgo de desarrollar carcinomas del sistema genital.

Actualmente, existe preocupación por los **estrógenos ambientales** y se están llevando a cabo numerosos estudios para determinar sus efectos sobre el feto. El descenso del número de espermatozoides y el aumento de la incidencia de cáncer testicular, hipospadias y otras anomalías del tracto reproductor humano, junto con las anomalías del sistema nervioso central (masculinización de los cerebros femeninos y feminización de los cerebros masculinos) documentadas en otras especies con una exposición ambiental elevada, han hecho aumentar la sensibilización ante el posible efecto perjudicial de estas sustancias. Muchos se forman a partir de productos químicos usados con finalidades industriales y en los pesticidas.

Parece que los **anticonceptivos orales,** que contienen estrógenos y progesteronas, presentan un bajo potencial teratógeno. Sin embargo, dado que otras hormonas como el dietilestilbestrol producen anomalías, el uso de anticonceptivos orales se debe abandonar si se sospecha de embarazo.

Cortisona Los estudios experimentales han demostrado en repetidas ocasiones que la cortisona que se inyecta a conejos y ratones, en determinadas fases del embarazo, provoca un elevado porcentaje de fisuras palatinas en su descendencia. Algunos estudios epidemiológicos recientes también sugieren que las mujeres que usan corticoesteroides durante

el embarazo presentan un riesgo ligeramente mayor de que su producto tenga una hendidura bucofacial.

Enfermedades maternas

Diabetes Durante el embarazo, las alteraciones del metabolismo de los carbohidratos en las madres diabéticas se traducen en una elevada incidencia de mortinatos, muertes neonatales, niños anormalmente grandes y malformaciones congénitas. El riesgo de anomalías congénitas en hijos de mujeres con diabetes pregestacional (diabetes diagnosticada antes del embarazo; tanto tipo 1 [insulinodependiente] como tipo 2 [insulinoindependiente]) es 3 a 4 veces superior al riesgo de los hijos de madres no diabéticas, y se ha informado que es hasta de 80% en los hijos de diabéticas que padecen la enfermedad desde hace tiempo. El aumento de riesgo corresponde a una amplia variedad de malformaciones, incluidos defectos del tubo neural y defectos cardíacos congénitos. También hay un mayor riesgo de disgenesia caudal (sirenomelia: figura 5-8, pág. 58).

Los factores responsables de estas anomalías no se han determinado, aunque algunas pruebas indican que la alteración de las concentraciones de glucosa podría estar implicada y que la **insulina** no es teratógena. Respecto a esto, existe una relación significativa entre la gravedad y la duración de la enfermedad materna y la incidencia de malformaciones. Además, el control estricto de la glucemia materna comenzando antes de la concepción y a lo largo de toda la gestación reduce la incidencia de malformaciones a un nivel que tiende al observado en la población general.

El riesgo de defectos congénitos asociados con la diabetes gestacional (diabetes que se diagnostica por primera vez durante el embarazo) es menos claro; sólo una proporción de los estudios indican un ligero aumento del riesgo. Dado que se piensa que el inicio de la diabetes gestacional ocurre después del período crítico para inducir defectos estructurales congénitos (3 a 8 semanas de gestación), algunos investigadores han sugerido que cualquier aumento observado del riesgo puede deberse al hecho de que algunas mujeres a las que se les diagnostica diabetes gestacional probablemente tenían diabetes antes del embarazo, pero no lo sabían.

Fenilcetonuria Las madres con **fenilcetonuria (PKU)** presentan un déficit de la enzima fenilalanina hidroxilasa, lo que se traduce en un aumento de la concentración sérica del aminoácido fenilalanina. Estas madres corren el riesgo de tener hijos con retraso mental, microcefalia y defectos cardíacos. Las mujeres con fenilcetonuria que siguen una dieta baja en fenilalanina antes de la concepción y durante el embarazo reducen el riesgo para sus hijos hasta al nivel observado entre la población general.

Carencias nutricionales

Aunque se ha demostrado que muchas carencias nutricionales, en especial las vitamínicas, tienen un efecto teratógeno en animales de laboratorio, las pruebas de relaciones de causa y efecto específicas en seres humanos son más difíciles de encontrar. Un ejemplo es el **cretinismo endémico**, causado por **deficiencia de yodo** y caracterizado por retraso mental y del crecimiento físico. Pruebas recientes indican además que la alimentación deficiente en metilo altera la expresión de genes improntados y podría causar defectos y enfermedades congénitos, como cáncer posnatal. Por último, estudios recientes revelan que la desnutrición materna antes del embarazo y durante éste contribuye al peso bajo al nacer y a anomalías congénitas, y que la inanición grave durante el embarazo se vincula con un aumento del doble al triple en la incidencia de esquizofrenia en la descendencia.

Obesidad

La obesidad ha alcanzado proporciones epidémicas en Estados Unidos, y durante los últimos 15 años casi se ha duplicado. **En el periodo de 2007 a 2008, más de un tercio de las mujeres en edad reproductiva eran obsesas (índice de masa corporal >30).**

La obesidad pregestacional se relaciona con un riesgo del doble de tener un hijo con defecto del tubo neural. Las causas no se han determinado, pero pueden estar relacionadas con alteraciones metabólicas maternas que afectan glucosa, insulina u otros factores. La obesidad pregestacional también aumenta el riesgo de tener un hijo con defecto cardíaco, onfalocele y múltiples anomalías congénitas.

Hipoxia

La hipoxia induce malformaciones congénitas en gran diversidad de animales de experimentación. Si esto mismo ocurre en los seres humanos es algo que no se ha confirmado. Aunque los niños nacidos a altitudes relativamente elevadas suelen ser más pequeños y pesar algo menos que los nacidos cerca del nivel del mar, no se ha observado ningún aumento en la incidencia de malformaciones congénitas. Además, las mujeres con una enfermedad cardiovascular cianótica a menudo dan a luz a bebés pequeños pero, generalmente, sin malformaciones congénitas mayores.

Metales pesados

Hace algunos años, los investigadores japoneses observaron que diversas mujeres con una dieta basada principalmente en el pescado habían dado a luz a niños con múltiples síntomas neurológicos parecidos a los de la parálisis cerebral. Exámenes posteriores revelaron que el pescado contenía un nivel anormalmente alto de **mercurio orgánico,** que las grandes industrias habían arrojado a la bahía de Minamata y a otras aguas costeras del Japón. Muchas de esas mujeres no presentaban síntomas, lo que indicaba que el feto era más sensible al mercurio que la madre. En Estados Unidos se observó un fenómeno similar cuando las semillas de maíz rociadas con un

fungicida que contenía mercurio se dieron a comer a los cerdos y su carne la consumieron mujeres embarazadas. Asimismo, en Iraq miles de bebés quedaron afectados después que sus madres comieran grano tratado con fungicidas que contenían mercurio.

El **plomo** se ha asociado a un aumento de los abortos, a retrasos del crecimiento y a enfermedades neurológicas.

Teratogénesis mediada por el varón

Diversos estudios indican que la exposición a sustancias químicas y a otros agentes, como etilnitrosourea y radiaciones, puede causar mutaciones en las células germinales masculinas. Las investigaciones epidemiológicas han relacionado la ocupación de los padres y la exposición al mercurio ambiental, el plomo, los disolventes, el alcohol, el humo del tabaco y otros componentes con los abortos espontáneos, el bajo peso al nacer y las anomalías congénitas. La **edad avanzada del padre** es un factor que aumenta el riesgo de defectos de las extremidades y el tubo neural, de síndrome de Down y de nuevas mutaciones autosómicas dominantes. Curiosamente, algunos estudios demuestran que los varones menores de 20 años también corren un mayor riesgo de tener un hijo con alguna anomalía congénita, si bien los resultados de otros estudios no han sido concluyentes. Incluso es posible la transmisión de toxicidad por la vía paterna a través del semen, así como también a partir de la contaminación doméstica de productos químicos que llegan a casa con la ropa de trabajo del padre.

Consideraciones clínicas

Prevención de las anomalías congénitas

Muchas anomalías congénitas se pueden prevenir. Por ejemplo, un suplemento de yodo administrado con la sal o el agua elimina el retraso mental y las deformaciones óseas debidas al **cretinismo.** Un control metabólico estricto de las mujeres con diabetes o fenilcetonuria antes de la concepción reduce la incidencia de anomalías congénitas entre sus hijos. Los **suplementos de folato** disminuyen la incidencia de los defectos del tubo neural, como espina bífida y anencefalia, y también reducen el riesgo de las anomalías inducidas por hipertermia. Evitar el alcohol y otras drogas durante **todas** las etapas del embarazo reduce la incidencia de anomalías congénitas. Un denominador común de todas las estrategias de prevención consiste en iniciar las intervenciones **antes de la concepción.**

Para los médicos es importante recetar fármacos a las mujeres en edad de tener hijos para considerar la posibilidad de embarazo, y también es importante considerar la posible teratogenia de los compuestos. Recientemente, han nacido centenares de niños con anomalías craneofaciales, cardíacos y del tubo neural debidos a los **retinoides (embriopatía por vitamina A).** Estos compuestos se usan para el tratamiento del acné quístico (isotretinoína, ácido 13-*cis* retinoico). Dado que los pacientes con acné suelen ser jóvenes y sexualmente activos, estas sustancias deben usarse con precaución.

DIAGNÓSTICO PRENATAL

Los perinatólogos disponen de diversos métodos para valorar el crecimiento y el desarrollo del feto en el útero, entre ellos, las **ecografías,** las **pruebas de suero materno,** la **amniocentesis** y el **muestreo de vellosidades coriónicas.** La combinación de estas técnicas se usa para detectar las malformaciones, las anomalías genéticas, el crecimiento fetal total y las complicaciones del embarazo, como anomalías uterinas o placentarias. El uso y el desarrollo de los tratamientos intrauterinos ha revelado un nuevo concepto, en el cual el feto es ahora el paciente.

ECOGRAFÍA

La **ecografía** es una técnica relativamente no invasiva que usa las ondas sonoras de alta frecuencia que reflejan los tejidos para crear imágenes. La vía de acceso puede ser transabdominal o transvaginal; este último genera imágenes con una mayor resolución (fig. 9-6). De hecho, esta técnica, que fue desarrollada por primera vez en la década de 1950, ha evolucionado hasta tal punto que es posible detectar el flujo sanguíneo en los vasos principales, el movimiento de las válvulas del corazón y el flujo del líquido del interior de la tráquea y los bronquios. La técnica es segura y se usa de manera habitual. En Estados Unidos, el 80% de las mujeres embarazadas se realizan, como mínimo, una ecografía.

Algunos de los parámetros importantes que se ponen de manifiesto gracias a las ecografías son las características de la edad y el crecimiento del feto; la presencia o ausencia de anomalías congénitas; el estado del ambiente uterino, incluida la cantidad de líquido amniótico (fig. 9-7 *A*); la posición de la placenta; el flujo sanguíneo umbilical, y la posible presencia de embarazos múltiples (fig. 9-7 *B*). Todos estos factores se usan para determinar qué método es el adecuado para controlar el embarazo.

Determinar la edad y el crecimiento del feto es fundamental para poder planear el embarazo, especialmente para los niños con bajo peso al nacer. De hecho, los estudios demuestran que las pruebas con ecografías y el control del embarazo de los bebés con bajo peso al nacer reduce la tasa de mortalidad al 60% respecto de la tasa de un grupo no controlado. De la quinta a la décima semana de gestación, la edad y el crecimiento del feto se determinan mediante la **longitud cefalocaudal.** Después se usa una combinación de

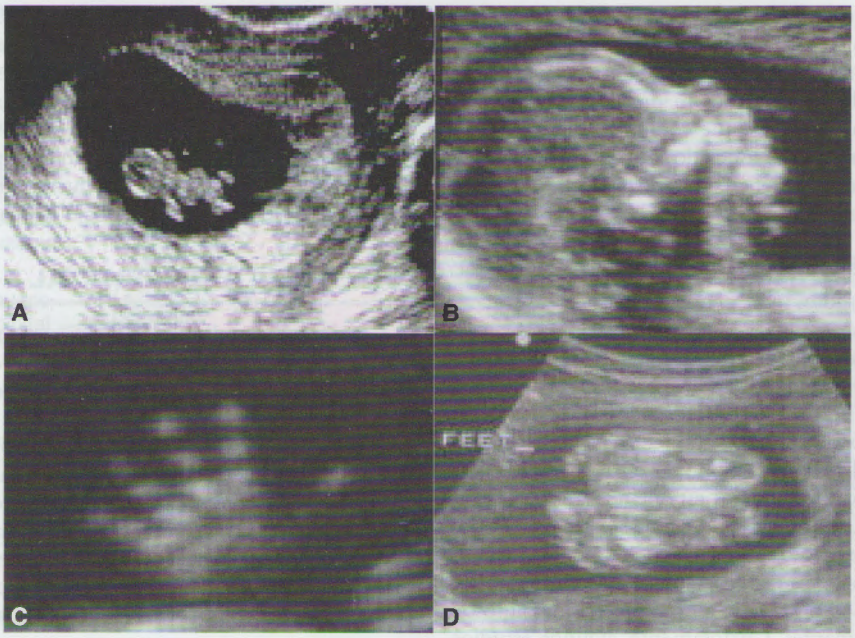

Figura 9-6. Ejemplos de la eficacia de las ecografías para obtener imágenes del embrión y el feto. **A.** Embrión de 6 semanas. **B.** Vista lateral de la cara del feto. **C.** Mano. **D.** Pie.

medidas, entre las que se incluyen el **diámetro biparietal (DBP)** del cráneo, la **longitud del fémur** y la **circunferencia abdominal** (fig. 9-8). Tomar medidas múltiples de estos parámetros a lo largo del tiempo permite mejorar la capacidad de determinar el grado de crecimiento fetal.

Las malformaciones congénitas que se pueden determinar mediante ecografías son los defectos del tubo neural, la anencefalia y la espina bífida (v. cap. 18); los defectos de la pared abdominal, como el onfalocele y la gastrosquisis (v. cap. 15), y los defectos del corazón (v. cap. 13) y de la cara, incluidos el labio leporino y la fisura palatina (v. cap. 17).

También puede usarse ecografía en busca de síndrome de Down y algunas otras anomalías cromosómicas mediante una prueba llamada **translucidez nucal**. Esta prueba consiste en medir el espacio translúcido en la parte posterior del cuello del feto, que es donde se acumula líquido en caso de síndrome de Down y otros trastornos. La prueba se realiza a las 11 a 14 semanas de gestación. Los resultados de esta prueba, combinados con los de pruebas en suero materno y la edad de la madre, pueden combinarse para obtener un estimado de riesgo. Luego, con base en la valoración del riesgo, una mujer puede decidir si desea someterse a pruebas

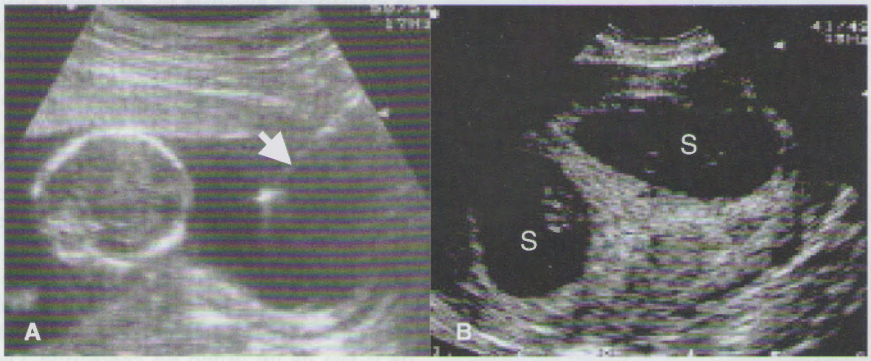

Figura 9-7. **A.** Imagen de una ecografía que muestra la posición del cráneo fetal y el emplazamiento de la aguja dentro de la cavidad amniótica *(flecha)* durante una amniocentesis. **B.** Gemelos. Ecografías que muestran la presencia de dos sacos gestacionales (S).

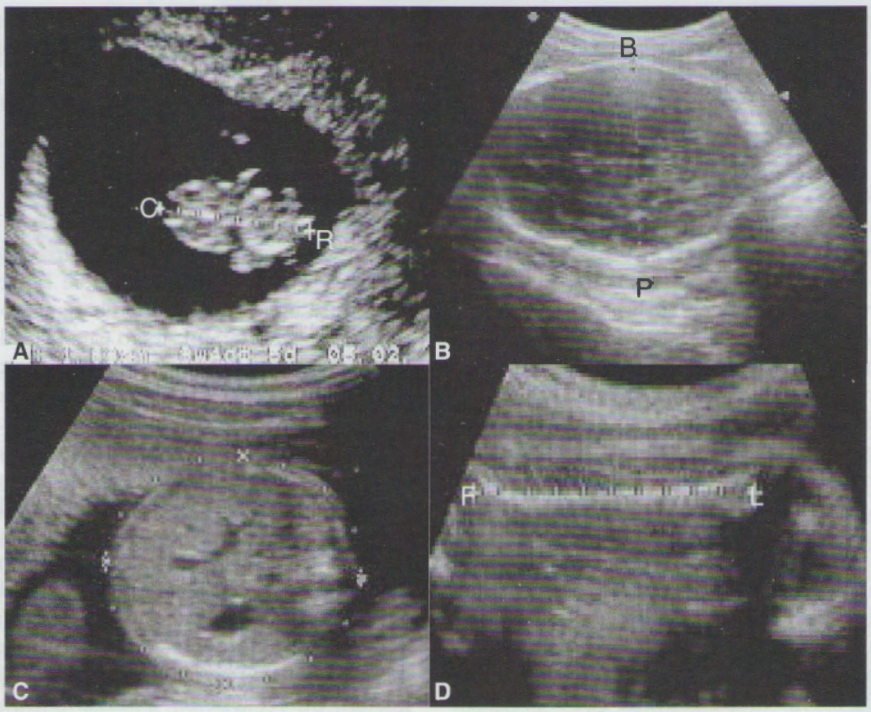

Figura 9-8. Ecografías que muestran las medidas usadas para valorar el crecimiento del embrión y el feto. **A.** Longitud cefalocaudal (C-R) en un embrión de 7 semanas. **B.** Diámetro biparietal (B-P) del cráneo. **C.** Circunferencia abdominal. **D.** Longitud del fémur (F-L).

invasivas, como la amniocentesis, que establecerán un diagnóstico definitivo.

Pruebas de suero materno

La búsqueda de marcadores bioquímicos del estado fetal llevó al desarrollo de las **pruebas de suero materno.** Entre las primeras de estas pruebas se encuentra una que analiza la concentración sérica de la **α-fetoproteína** (AFP). La AFP normalmente la produce el hígado fetal, presenta un pico hacia la semana 14 y se «filtra» a la circulación materna a través de la placenta. Por tanto, las concentraciones de AFP en el suero materno aumentan durante el segundo trimestre y, a partir de entonces, empiezan a disminuir de manera constante hasta la semana 30 de gestación. En el caso de que exista un defecto del tubo neural u otras anomalías diversas, como onfalocele, gastrosquisis, extrofia de la vejiga, síndrome de bridas amnióticas, teratoma sacrococcígeo y atresia intestinal, los niveles de AFP aumentan en el líquido amniótico y el suero materno. En otros casos, las concentraciones de AFP disminuyen, como por ejemplo, en el síndrome de Down, la trisomía del cromosoma 18, las anomalías de los cromosomas sexuales y las triploidías. La prueba de AFP, combinada con análisis de otros marcadores del segundo trimestre (p. ej. gonadotropina coriónica humana [GCh], estriol no conjugado e inhibina A) incrementan la probabilidad de detección de defectos congénitos.

Amniocentesis

Durante la **amniocentesis,** a través del abdomen, se inserta una aguja dentro de la cavidad amniótica (que se identifica mediante ecografías; fig. 9-7 *A*) y se extraen aproximadamente 20 o 30 ml de líquido. La cantidad de líquido necesaria hace imposible llevar a cabo este procedimiento antes de la semana 14 de gestación, que es cuando se puede extraer una cantidad de líquido suficiente sin dañar el feto. Estudios recientes sugieren que el riesgo de pérdida fetal relacionado con el procedimiento es de apenas 1 en 300 a 500, pero puede ser incluso menor en manos expertas y en centros con mucha práctica en esta técnica.

El líquido se analiza para detectar productos bioquímicos como la AFP y la acetilcolinesterasa. Además, se pueden recuperar las células fetales que se han desprendido en el líquido amniótico y usarlas para hacer un cariotipo metafásico y otros análisis genéticos (v. cap. 2). Desgraciadamente, estas células no se dividen con rapidez y, por lo tanto, hay que realizar cultivos con mitógenos para obtener suficientes células en metafase para el análisis. Así, los resultados están disponibles 1 a 2 semanas después del procedimiento. Una vez se han obtenido los cromosomas, se pueden identificar aberraciones cromosómicas importantes, como translocaciones, roturas, trisomías y monosomías. Con colorantes especiales (Giemsa) y técnicas de alta resolución se puede visualizar el patrón de bandas cromosómicas. Además, ahora que

se ha secuenciado el genoma humano, los análisis moleculares más sofisticados que utilizan la reacción en cadena de la polimerasa (PCR) y las pruebas de genotipado permiten una mejor detección de las anomalías genéticas.

Muestreo de vellosidades coriónicas

El **muestreo de vellosidades coriónicas** requiere insertar una aguja dentro de la placenta, a través del abdomen o de la vagina, y aspirar entre 5 y 30 mg de tejido velloso. Se pueden analizar las células inmediatamente, pero la fiabilidad de los resultados es problemática debido a la elevada frecuencia de errores cromosómicos en la placenta normal. Por lo tanto, mediante tripsinización del trofoblasto externo se aíslan y cultivan células del núcleo mesenquimatoso. Gracias a la obtención de un gran número de células, sólo son necesarios 2 o 3 días de cultivo para poder hacer un análisis genético. Por tanto, el tiempo necesario para la caracterización genética del feto es menor que en la amniocentesis. El riesgo de perder el feto debido a un muestreo de vellosidades coriónicas realizado por individuos experimentados es aproximadamente igual al de la amniocentesis. Sin embargo, ha habido indicaciones de que el procedimiento aumenta el riesgo de defectos de reducción de las extremidades, y en especial de los dedos.

En el pasado, excepto por la ecografía, estas pruebas de diagnóstico prenatal no se usaban de manera rutinaria. Sin embargo, a partir de 2007, el American College of Obstetricians and Gynecologists recomienda poner al alcance de todas las mujeres las pruebas invasivas (amniocentesis o CVS) para aneuploidía (número cromosómico anormal), sin importar la edad materna. Entre los factores que colocan a las mujeres en mayor riesgo se incluyen los siguientes:

- edad avanzada de la madre (35 años o más);
- existencia de un problema genético previo en los antecedentes familiares, como padres que han tenido un niño con síndrome de Down o un defecto del tubo neural;
- presencia de una enfermedad materna, como diabetes, y
- una ecografía o prueba de suero materno anormal.

TRATAMIENTO FETAL

Transfusión fetal

En casos de anemia fetal producida por los anticuerpos maternos o debida a otras causas, es necesario realizar una transfusión al feto. Se utiliza una ecografía para guiar la inserción de una aguja en la vena del cordón umbilical y se introduce la sangre directamente dentro del feto.

Tratamiento médico fetal

El tratamiento de las infecciones, las arritmias cardíacas fetales, la baja función tiroidea y otros problemas médicos es habitual que se aplique a la madre y llegue al compartimento fetal después de cruzar la placenta. En algunos casos, sin embargo, hay que administrar los fármacos directamente al feto, mediante inyecciones intramusculares en la región glútea o a través de la vena umbilical.

Cirugía fetal

Los avances en las ecografías y en los procedimientos quirúrgicos han hecho posible la intervención quirúrgica de los fetos. Sin embargo, estos procedimientos comportan un riesgo para la madre, el bebé y los subsiguientes embarazos, y sólo se realizan en centros que disponen de equipos bien preparados y en caso de que no existan alternativas razonables. Se pueden realizar distintos tipos de cirugías, incluido el emplazamiento de derivaciones para extraer líquido de cavidades y órganos. Por ejemplo, en la uropatía obstructiva de la uretra se puede insertar una derivación dentro de la vejiga del feto. El problema es diagnosticar la enfermedad con suficiente antelación para evitar daños renales. La cirugía fuera del útero, en la que se abre el útero y se opera el feto directamente, se ha usado para reparar hernias diafragmáticas congénitas, extraer lesiones quísticas (adenomatoides) de los pulmones y reparar anomalías de la espina bífida. Asimismo, desde hace pocos años se dispone de intervención fetal para determinados defectos cardíacos congénitos. Sin embargo, al momento de escribir estas líneas la mayoría de las intervenciones quirúrgicas fetales se consideran experimentales y se someten a ensayos clínicos aleatorizados para determinar su eficacia.

Trasplante de células madre y tratamiento génico

El feto no desarrolla ningún tipo de inmunocompetencia antes de la semana 18 de gestación, se pueden trasplantar tejidos y células antes de esta semana sin problemas de rechazo. La investigación en este campo se centra en el uso de células madre hematopoyéticas para el tratamiento de las hemopatías y las inmunodeficiencias. Asimismo, se está investigando la aplicación la genoterapia o tratamiento génico para el tratamiento de metabolopatías hereditarias, como la enfermedad de Tay-Sachs y la fibrosis quística.

Resumen

Se conocen diversos agentes (tabla 9-1, pág. 118) y factores genéticos que producen malformaciones congénitas, y alrededor de 3% de todos los recién nacidos vivos tienen un defecto congénito. Estos agentes pueden ser virus, como el virus de la rubéola y el citomegalovirus; radiaciones; fármacos, como la talidomida, la aminopterina, los anticonvulsivos, los antipsicóticos y los compuestos ansiolíticos; drogas sociales, como tabaco y alcohol; hormonas, como el

dietilestilbestrol, y la diabetes materna. Los efectos de los teratógenos dependen del **genotipo de la madre y del feto,** de la **fase del desarrollo** en el que tiene lugar la exposición, de la **dosis del agente y del tiempo de exposición al mismo.** La mayoría de malformaciones importantes se producen durante el **período de embriogénesis (período teratogénico; de la tercera a la octava semana),** pero el feto también es susceptible antes y después de este período, de manera que ninguna etapa de la gestación puede considerarse de riesgo nulo. Algunas anomalías congénitas pueden **prevenirse,** pero las medidas de precaución hay que empezar a tomarlas **antes de la concepción,** y los médicos y las mujeres deben ser conscientes de los riesgos.

Se dispone de diversas técnicas para valorar el crecimiento y el desarrollo del feto. La **ecografía** permite determinar con precisión la edad del feto y los parámetros de crecimiento del mismo, así como detectar diversas malformaciones. Con las **pruebas de suero materno** que detectan la AFP, es posible descubrir un defecto del tubo neural u otras anomalías. Pueden usarse combinaciones de pruebas de suero materno y ecografía para **translucidez nucal** a fin de detectar síndrome de Down y otras anomalías cromosómicas. La **amniocentesis** es un procedimiento que introduce una aguja dentro de la cavidad amniótica para extraer una muestra de líquido amniótico. Este líquido se analiza bioquímicamente, y también proporciona células que se cultivan para realizar un análisis genético. El **muestreo de vellosidades coriónicas** consiste en aspirar una muestra de tejido directamente de la placenta para obtener células para un análisis genético. Antes, procedimientos invasivos como amniocentesis y CVS sólo se ofrecían a mujeres con factores de alto riesgo como edad materna avanzada (35 años o más), antecedentes familiares de defectos del tubo neural, gestaciones previas con una anomalía cromosómica, anomalías cromosómicas en alguno de los progenitores y una madre portadora de una enfermedad ligada al cromosoma X. En años recientes, los riesgos asociados a estos procedimientos han disminuido, y en consecuencia se dispone de ellos más ampliamente.

La medicina moderna también ha convertido el feto en un paciente que puede recibir tratamiento, como una transfusión, medicamentos para una enfermedad, cirugía fetal y tratamiento génico.

Resolución de problemas

1. Una amniocentesis revela una concentración elevada de AFP. ¿Qué debería incluir un diagnóstico diferencial? ¿Cómo podría establecerse un diagnóstico definitivo?
2. Una mujer de 40 años está embarazada de 8 semanas. ¿De qué pruebas se dispone pata determinar si el hijo que todavía no ha nacido presenta el síndrome de Down? ¿Cuáles son los riesgos y las ventajas de cada una de estas pruebas?
3. ¿Por qué es importante determinar el estado prenatal del bebé? ¿Qué factores maternos o familiares deberían preocupar con respecto al desarrollo correcto de un niño que todavía no ha nacido?
4. ¿Qué factores ejercen una influencia sobre la acción de un teratógeno?
5. A una mujer joven que está embarazada de sólo 3 semanas la fiebre le sube hasta los 40 °C, pero se niega a tomar ninguna medicación porque tiene miedo de que los fármacos perjudiquen al feto. ¿Está en lo cierto?
6. Una mujer joven que se está planteando formar una familia busca consejo sobre el ácido fólico y otras vitaminas. ¿Debe tomar un suplemento de este tipo? En caso afirmativo, ¿cuándo y en qué cantidad?
7. Una mujer joven que sufre diabetes insulinodependiente planea formar una familia, pero está preocupada por los posibles efectos perjudiciales que su enfermedad podría tener sobre su hijo. ¿Su preocupación es fundada? ¿Qué le recomendaría?

PARTE

2

Embriología basada en sistemas

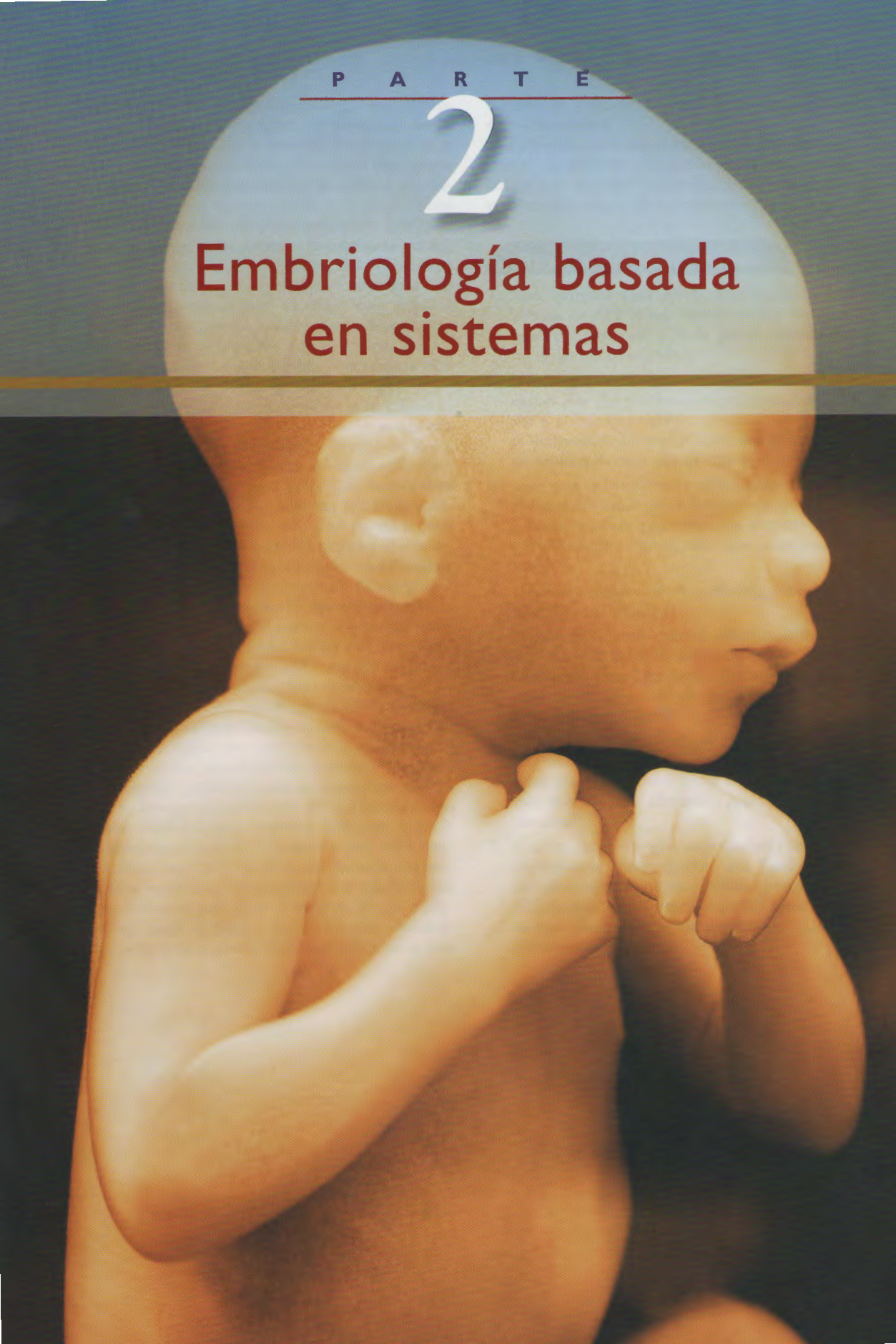

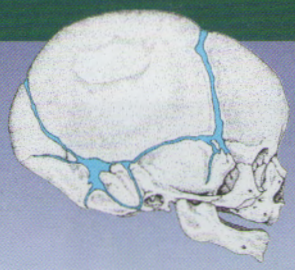

Capítulo 10
Esqueleto axial

El esqueleto axial incluye cráneo, columna vertebral, costillas y esternón. En general, el esqueleto se desarrolla a partir de las **placas paraxial** y **lateral (capa parietal) del mesodermo** y a partir de la **cresta neural.** El mesodermo paraxial forma unas series **segmentadas** de bloques tisulares en cada lado del tubo neural que en la región de la cabeza se conocen como **somitómeros** y, de la región occipital a la caudal, como **somitas.** Los somitas se diferencian en una parte ventromedial, el **esclerotoma,** y una parte dorsolateral, el **dermomiotoma.** Al final de la cuarta semana, las células del esclerotoma se vuelven polimorfas y forman un tejido laxo, el **mesénquima** o tejido conjuntivo embrionario (fig. 10-1). Es característico que las células mesenquimatosas migren y se diferencien de distintas maneras. Se pueden convertir en fibroblastos, condroblastos u **osteoblastos (células que forman el hueso).**

La capacidad formadora de hueso del mesénquima no se limita a las células del esclerotoma, sino que también tiene lugar en la capa parietal del mesodermo de la placa lateral de la pared del cuerpo. Esta capa de mesodermo forma los huesos de las cinturas pélvica y escapular, las extremidades y el esternón (v. cap. 12). Las células de la cresta neural de la región de la cabeza también se diferencian en mesénquima y participan en la formación de los huesos de la cara y el cráneo. El resto del cráneo deriva de somitas occipitales y somitómeros. En algunos huesos, como los huesos planos del cráneo, el mesénquima de la dermis se diferencia directamente en hueso, proceso que se conoce como **osificación intramembranosa** (fig. 10-2). Sin embargo, en la mayoría de huesos, las células mesenquimatosas primero originan **moldes de cartílago hialino** que, en su momento, se osifican mediante **osificación endocondral** (fig. 10-3). En los párrafos siguientes se describe el desarrollo de las estructuras óseas más importantes y algunas de sus anomalías.

CRÁNEO

El cráneo se puede dividir en dos partes: el **neurocráneo,** que forma una caja protectora alrededor del encéfalo, y el **viscerocráneo** o **esplacnocráneo,** que forma el esqueleto de la cara.

Neurocráneo

El neurocráneo se divide en dos partes: *1)* la parte membranosa, constituida por **huesos planos,** que rodea el encéfalo formando una bóveda, y *2)* la

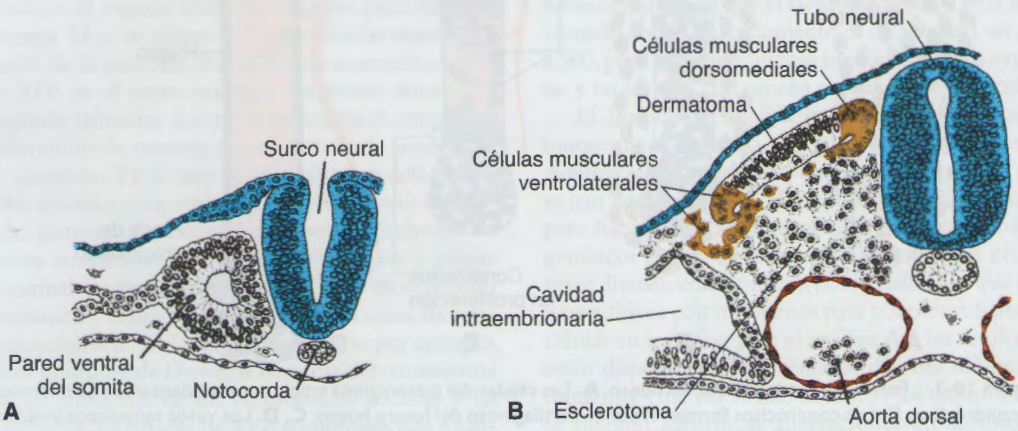

Figura 10-1. Desarrollo de un somita. **A.** Las células mesodérmicas paraxiales se disponen alrededor de una pequeña cavidad. **B.** Una diferenciación posterior hace que las células de la pared ventromedial pierdan su disposición epitelial y se vuelvan mesenquimatosas. En conjunto, reciben el nombre de esclerotoma. Las células de las regiones ventrolateral y dorsomedial forman células musculares y también migran por debajo del epitelio dorsal restante (el dermatoma) para formar el miotoma.

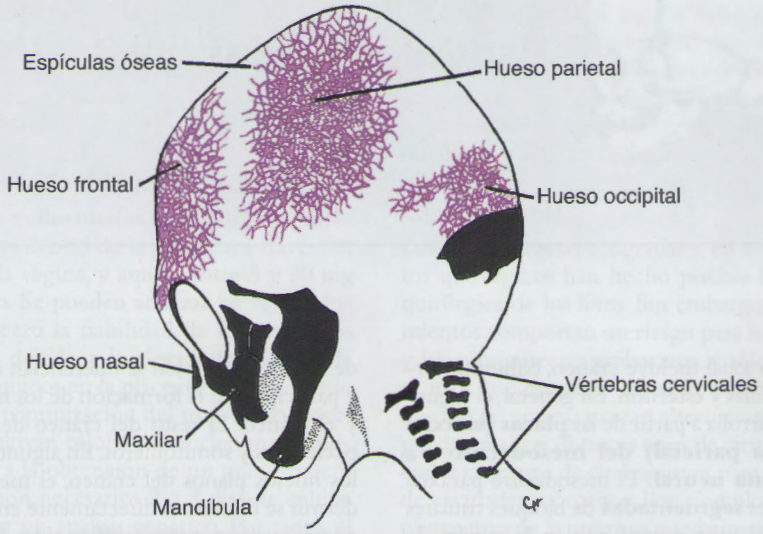

Figura 10-2. Huesos del cráneo de un feto de 3 meses donde se representa la expansión de las espículas óseas desde los centros de osificación primarios de los huesos planos del cráneo.

parte cartilaginosa o **condrocráneo,** que forma los huesos de la base del cráneo.

Neurocráneo membranoso

La parte membranosa del cráneo deriva de las células de la cresta neural y el mesodermo paraxial, tal como se indica en la figura 10-4. El mesénquima de estas dos fuentes rodea el encéfalo y experimenta la **osificación membranosa.** Como resultado, se forman diversos huesos planos y membranosos que se caracterizan por la presencia de **espículas óseas** en forma de aguja. Estas espículas se irradian progresivamente

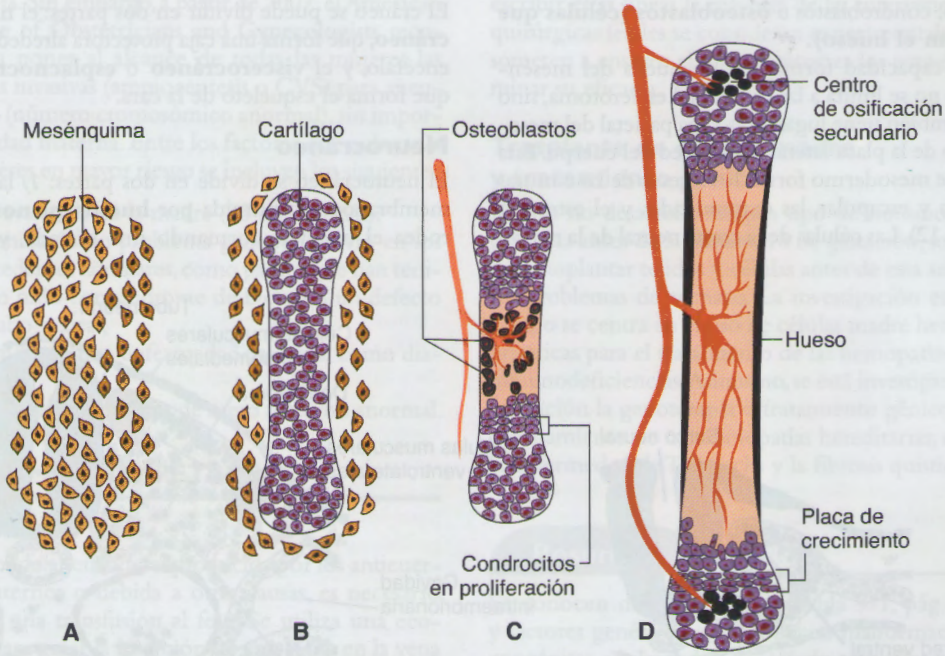

Figura 10-3. Formación endocondral del hueso. **A.** Las células del mesénquima empiezan a condensarse y se diferencian en condrocitos. **B.** Los condrocitos forman el molde cartilaginoso del futuro hueso. **C, D.** Los vasos sanguíneos invaden el centro del molde cartilaginoso, llevan osteoblastos (células *negras*) y restringen las células condrocíticas en proliferación a los extremos (epífisis) de los huesos. Los condrocitos de la caña (diáfisis) experimentan hipertrofia y apoptosis a medida que mineralizan la matriz circundante. Los osteoblastos se unen a la matriz mineralizada y depositan matrices óseas. Más adelante, cuando los vasos sanguíneos invaden las epífisis, se forman centros de osificación secundarios. El crecimiento de los huesos se mantiene gracias a la proliferación de los condrocitos de las placas de crecimiento.

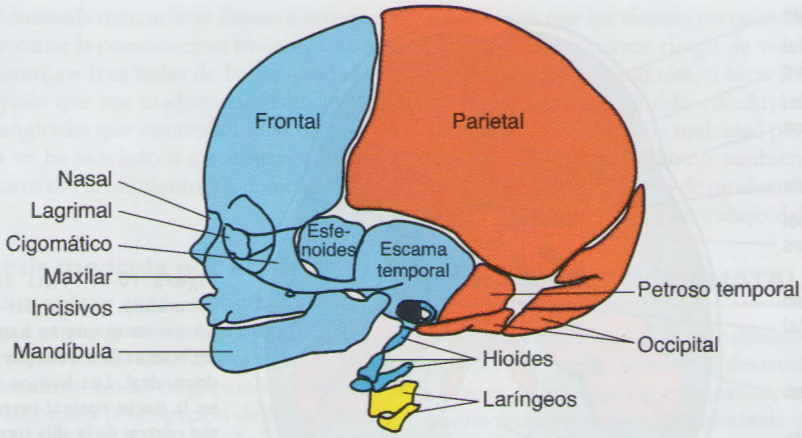

Figura 10-4. Estructuras esqueléticas de la cabeza y la cara. El mesénquima de estas estructuras deriva de la cresta neural *(azul)*, del mesodermo paraxial (somitas y somitómeros) *(rojo)* y del mesodermo de la placa lateral *(amarillo)*.

desde los centros de osificación primarios hacia la periferia (fig. 10-2). Cuando en la vida fetal y posnatal el crecimiento continúa, los huesos membranosos crecen por aposición de nuevas capas en la superficie externa y por reabsorción osteoclástica simultánea en la parte interna.

Cráneo del recién nacido

En el nacimiento, los huesos planos del cráneo están separados el uno del otro por unas estrechas costuras de tejido conjuntivo llamadas **suturas.** Las suturas también proceden de dos fuentes: de las células de la cresta neural (sutura sagital) y del mesodermo paraxial (sutura coronal). En los puntos en que se encuentran más de dos huesos, las suturas se ensanchan y reciben el nombre de **fontanelas** (fig. 10-5). La fontanela más evidente es la **fontanela anterior,** que se sitúa en el punto de encuentro de los dos huesos parietales y los dos huesos frontales. Las suturas y las fontanelas permiten que los huesos del cráneo se superpongan **(moldeado)** durante el nacimiento. Poco después del nacimiento, los huesos membranosos recuperan su posición original y el cráneo parece más grande y redondo. De hecho, comparado con la pequeña región facial, el tamaño de la bóveda es grande (fig. 10-5 *B*).

Algunas suturas y fontanelas continúan siendo membranosas durante bastante tiempo después del nacimiento. Los huesos de la bóveda continúan creciendo después del parto, principalmente debido al crecimiento del cerebro. Aunque un niño de 5 a 7 años posee casi toda su capacidad craneal, algunas suturas continúan abiertas hasta la edad adulta. En los

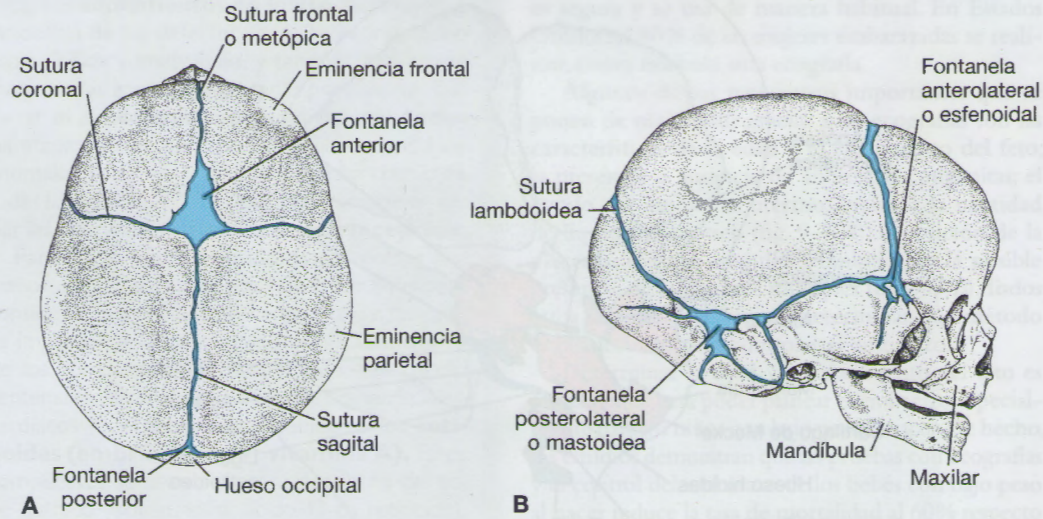

Figura 10-5. Cráneo de un recién nacido visto desde arriba **A** y desde el lado derecho **B.** Obsérvense las fontanelas anterior y posterior, así como las suturas. La fontanela posterior se cierra aproximadamente 3 meses después del nacimiento; la fontanela anterior se cierra alrededor de la mitad del segundo año. Muchas de las suturas desaparecen durante la vida adulta.

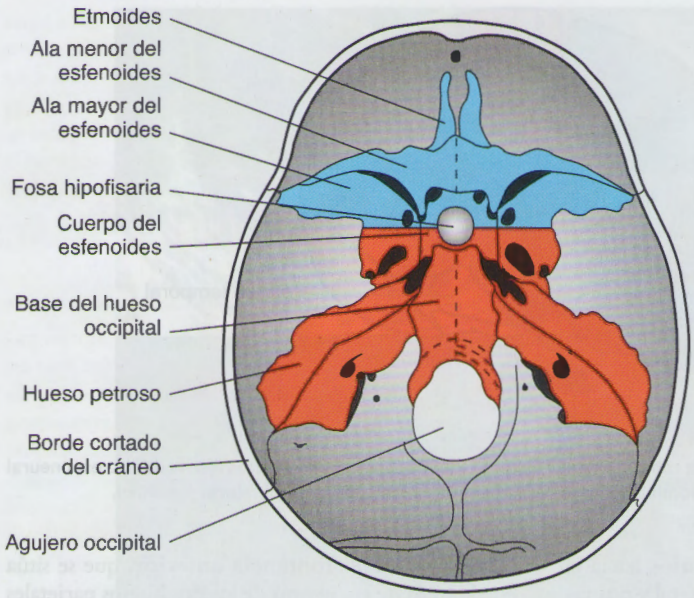

Figura 10-6. Vista dorsal del condrocráneo, o base del cráneo, de un adulto en el que se han representado los huesos formados por osificación endocondral. Los huesos que se forman en la parte rostral respecto de la mitad rostral de la silla turca se originan a partir de la cresta neural y constituyen el condrocráneo cordal (en frente de la notocorda) *(azul)*. Los huesos que se forman por detrás de esta marca anatómica se originan a partir del mesodermo paraxial (condrocráneo cordal) *(rojo)*.

primeros años de vida, la palpación de la fontanela anterior puede proporcionar información valiosa sobre la correcta osificación del cráneo y la presión intracraneal normal. En la mayoría de casos, la fontanela anterior se cierra hacia los 18 meses de edad, mientras que la fontanela posterior lo hace al mes o a los 2 meses de edad.

Neurocráneo cartilaginoso o condrocráneo

Al principio, el neurocráneo cartilaginoso o condrocráneo está formado por distintos cartílagos separados. Los que se disponen delante del límite rostral de la notocorda, que termina a nivel de la hipófisis en el centro de la silla turca, derivan de las células de la cresta neural. Estos cartílagos forman el **condrocráneo precordal.** Aquellos que se encuentran detrás de este límite se originan a partir de los esclerotomas occipitales formados por mesodermo paraxial y forman el **condrocráneo cordal.** La base del cráneo se forma cuando estos cartílagos se fusionan y se convierten en hueso por osificación endocondral (figs. 10-3 y 10-6).

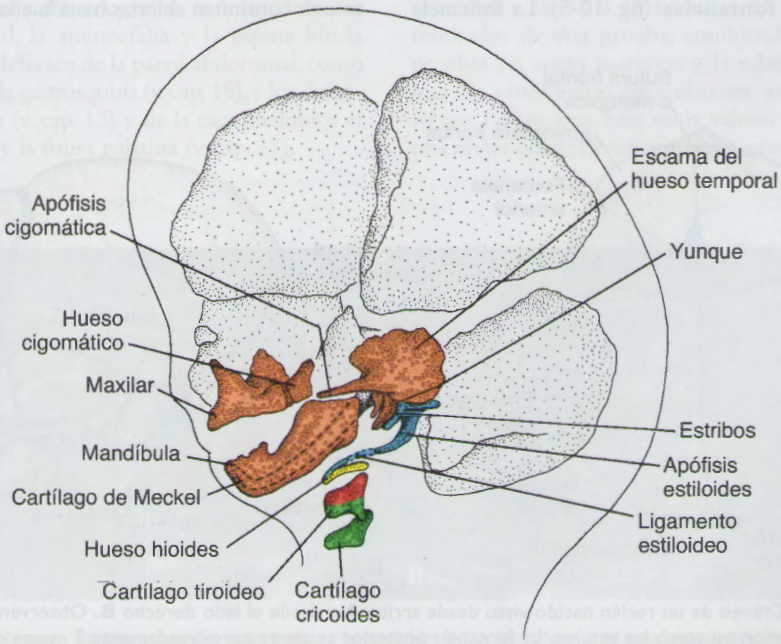

Figura 10-7. Vista lateral de la cabeza y la región del cuello de un feto algo mayor, donde se han representado los derivados de los arcos cartilaginosos que participan en la formación de los huesos de la cara.

Esplacnocráneo

El esplacnocráneo, que está formado por los huesos de la cara, se forma, principalmente, a partir de los dos primeros arcos faríngeos (v. cap. 17). El primer arco origina una parte dorsal, la **apófisis maxilar,** que se extiende hacia delante por debajo de la región del ojo y crea el **maxilar,** el **hueso cigomático** y **parte del hueso temporal** (fig. 10-7). La parte ventral, la **apófisis maxilar inferior,** contiene el **cartílago de Meckel.** El mesénquima que rodea el cartílago de Meckel se condensa, se convierte en hueso por osificación membranosa y origina la **mandíbula.** El cartílago de Meckel desaparece excepto en el ligamento **esfenomandibular.** Posteriormente, el extremo dorsal de la apófisis maxilar inferior, junto con el del segundo arco faríngeo, origina el **yunque,** el **martillo** y el **estribo** (fig. 10-7). La osificación de estos tres huesecillos se inicia en el cuarto mes, de manera que estos huesos son los primeros en osificarse completamente. El mesénquima que forma los huesos de la cara procede de las células de la cresta neural, incluido el de los huesos nasales y lagrimales

Al principio, la cara es pequeña en comparación con el neurocráneo. Este aspecto es debido a *1)* la ausencia de los senos respiratorios paranasales y *2)* el pequeño tamaño de los huesos, especialmente de las mandíbulas. Al aparecer los dientes y desarrollarse los senos respiratorios, la cara pierde sus rasgos de bebé.

Consideraciones clínicas

Anomalías craneofaciales y displasias esqueléticas

Células de la cresta neural

Las células de la cresta neural que se originan en el neuroectodermo forman el esqueleto facial y la mayor parte del cráneo. Estas células también constituyen una población vulnerable cuando abandonan el neuroectodermo; a menudo se ven afectadas por los teratógenos. Por lo tanto, no sorprende que las anomalías craneofaciales sean defectos congénitos frecuentes (v. cap. 17).

Craneosquisis o acrania

En algunos casos, la bóveda craneal no logra formarse **(craneosquisis)** y el tejido cerebral expuesto al líquido amniótico degenera, lo que provoca **anencefalia.** La craneosquisis se debe a que el neuroporo craneal no consigue cerrarse (fig. 10-8 *A*). Los niños con estas graves anomalías en el cráneo y el cerebro no pueden sobrevivir. En cambio, los que presentan defectos craneales relativamente pequeños, a través de los cuales las meninges o el tejido cerebral, o ambos, forman una hernia (**meningocele craneal** y **meningoencefalocele,** respectivamente) (fig. 10-8 *B*), se pueden tratar con éxito. En estos casos, la extensión de las deficiencias neurológicas depende de hasta qué punto ha resultado dañado el tejido cerebral.

Craneosinostosis

Otra importante categoría de anomalías craneales está causada por el cierre prematuro de una o más estructuras. Estas alteraciones, en su conjunto, se

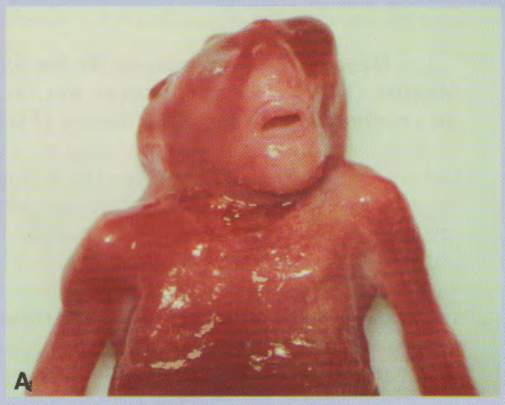

Figura 10-8. **A.** Feto con anencefalia. Los pliegues neurales craneales no han logrado elevarse y fusionarse, lo que ha dejado el neuroporo craneal abierto. Nunca se forma el cráneo y el tejido cerebral degenera. **B.** Paciente con meningocele. Esta anomalía, bastante frecuente, puede repararse con éxito.

(continúa)

(cont.)

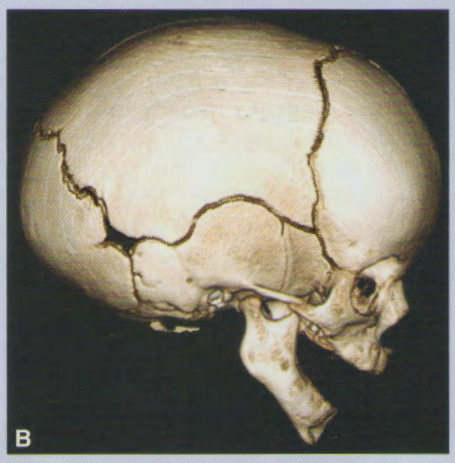

Figura 10-9. Craneosinostosis que afectan la sutura sagital. **A.** Niño con escafocefalia causada por el cierre precoz de la sutura sagital. Obsérvese la forma larga y estrecha de la cabeza, con regiones frontal y occipital prominentes. **B, C.** Tomografías computarizadas (TC) del cráneo que muestran la forma larga y estrecha de la cabeza, con abultamiento de las regiones frontal y occipital, **B.** por cierre prematuro de la sutura sagital **C.**

conocen como **craneosinostosis,** se dan en 1 de cada 2 500 nacimientos y son características de más de 100 síndromes genéticos. La forma del cráneo depende de cuál de las suturas se ha cerrado prematuramente. El cierre prematuro de la sutura sagital (57% de los casos) provoca una expansión occipital y frontal, y el cráneo se hace largo y estrecho **(escafocefalia)** (fig. 10-9). El cierre prematuro de la sutura coronal provoca un cráneo corto, condición llamada **braquicefalia** (fig. 10-10 *A*). Si las suturas coronales se cierran de forma prematura sólo en un lado, el resultado es un aplanamiento asimétrico del cráneo conocido como **plagiocefalia** (fig. 10-10 *B, C*). La regulación del cierre de las suturas requiere la secreción de diversas isoformas del **factor de transformación del crecimiento β.**

Los **factores de crecimiento de los fibroblastos (FGF)** y los **receptores del factor de crecimiento de los fibroblastos (FGFR)** también tienen cometidos importantes en el desarrollo del esqueleto. Existen diversos miembros de la familia de los FGF y sus receptores. Juntos, regulan los acontecimientos celulares, incluida la proliferación, la diferenciación y la migración. La señalización está controlada por los receptores, que son **receptores transmembrana de tirosina cinasa.** Cada uno de ellos posee tres dominios de inmunoglobulina extracelulares, un segmento transmembrana y un dominio citoplasmático de tirosina cinasa. ***FGFR1*** y ***FGFR2*** se coexpresan en las regiones del prehueso y del cartílago, incluidas las estructuras craneofaciales; ***FGFR3*** se expresa en

(continúa)

(cont.)

TABLA 10-1. *Genes asociados a anomalías esqueléticas*

Gen	Cromosoma	Anomalía	Fenotipo
FGFR1	8p12	Síndrome de Pfeiffer	Craneosinostosis, dedos del pie grandes y anchos, cráneo en hoja de trébol, cara subdesarrollada
FGFR2	10q26	Síndrome de Pfeiffer	El mismo
		Síndrome de Apert	Craneosinostosis, cara subdesarrollada, sindactilia simétrica de manos y pies
		Síndrome de Jackson-Welss	Craneosinostosis, cara subdesarrollada, anomalías de los pies, manos por lo general indemnes
		Síndrome de Crouzon	Craneosinostosis, cara subdesarrollada, sin anomalías en las manos y los pies
FGFR3	4p16	Acondroplasia	Enanismo de extremidades cortas, cara subdesarrollada
		Displasia tanatofórica (tipo I)	Fémures cortos y curvados, con o sin cráneo en hoja de trébol
		Displasia tanatofórica (tipo II)	Fémures relativamente largos, cráneo en hoja de trébol
		Hipocondroplasia	Forma suave de acondroplasia con rasgos craneofaciales normales
MSX2	5q35	Craneosinostosis tipo Boston	Craneosinostosis
TWIST	7p21	Síndrome de Saethre-Chotzen	Craneosinostosis, hipoplasia mediofacial, fisura palatina, anomalías vertebrales, anomalías de las manos y los pies
HOXA13		Síndrome mano-pie-genital	Dedos pequeños y cortos, útero dividido, hipospadias
HOXD13	2q31	Sinpolidactilia	Dedos múltiples fusionados
TBXS	12q24.1	Defectos cardíacos y de las extremidades superiores	Anomalías en los dedos, radio ausente, hipoplasia de los huesos de las extremidades, defectos de los tabiques auriculares y ventriculares, trastornos de conducción
COLIA1 y COLIA 2		Anomalías de las extremidades, esclerótica azul	Acortamiento, arqueamiento e hipomineralización de los huesos largos, esclerótica azul
Fibrilina (FBN1)	15q15-21	Síndrome de Marfan	Extremidades y cara largos, anomalías del esternón (pectus excavatum y pectus carinatum), dilatación y disección de la aorta ascendente, luxación del cristalino

las placas de crecimiento del cartílago de los huesos largos y en la región occipital. En general, *FGFR2* aumenta la proliferación y *FGFR1* induce la diferenciación osteógena, mientras que la función de *FGFR3* no está clara. Las mutaciones que tienen lugar en estos receptores, que suelen implicar la sustitución de un solo aminoácido, se han relacionado con tipos específicos de **craneosinostosis** (***FGFR1, FGFR2*** y ***FGFR3***) y diversas formas de **displasia esquelética *(FGFR3)*** (tabla 10-1). Además de estos genes, las mutaciones en el factor de transcripción *MSX2*, que regula el crecimiento del hueso parietal, provocan craneosinostosis tipo Boston, que puede afectar diversos huesos y suturas. El gen *TWIST* codifica una proteína de unión al ADN y participa en la regulación de la proliferación. Las mutaciones en este gen causan el síndrome de Saethre-Chotzen, caracterizado por proliferación y diferenciación prematura en la sutura coronal, lo que provoca craneosinostosis, y sindactilia (fig. 10-10).

(continúa)

(cont.)

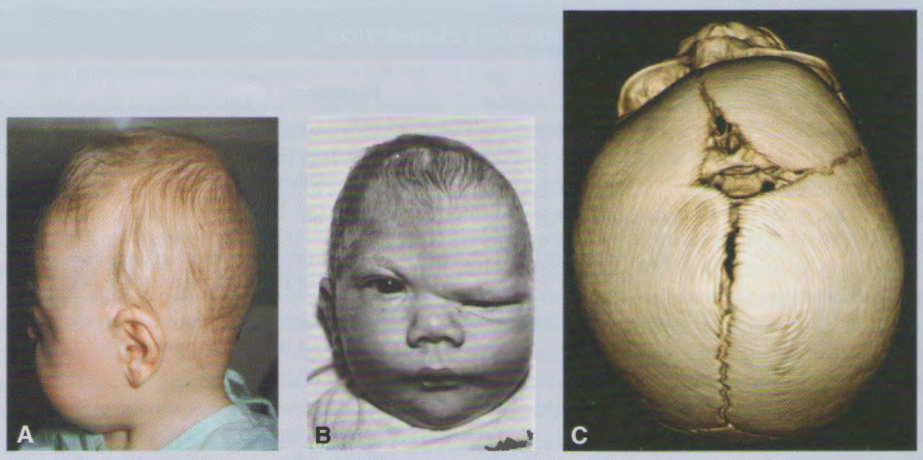

Figura 10-10. Craneosinostosis que afectan las suturas coronales. **A.** Niño con braquicefalia causada por el cierre precoz de las suturas coronales. Obsérvese la forma alta del cráneo, con las regiones frontal y occipital aplanadas. **B.** Niño con plagiocefalia causada por el cierre precoz de la sutura coronal en un lado del cráneo. **C.** TC del cráneo, que muestra la plagiocefalia que resulta del cierre prematuro de la sutura coronal en uno de los lados del cráneo.

Displasias del esqueleto

La **acondroplasia,** que es la forma más frecuente de displasia esquelética (uno de cada 20000 recién nacidos vivos), afecta principalmente a los huesos largos (fig. 10-11 *A*). Otras anomalías esqueléticas son un cráneo grande (megalocefalia), una región mediofacial pequeña (fig. 10-11 *B*), dedos cortos y curvatura espinal acentuada. La acondroplasia tiene una herencia autosómica dominante y el 90% de los casos aparecen de forma esporádica debido a mutaciones nuevas.

La **displasia tanatofórica** es la forma de displasia esquelética neonatal mortal más frecuente (uno de cada 40000 recién nacidos vivos). Se diferencia en dos tipos, ambos autosómicos dominantes. El tipo I se caracteriza por fémures cortos y curvados y un cráneo que puede tener o no forma de hoja de trébol. Los individuos afectados por el tipo II poseen fémures rectos y relativamente largos y un cráneo claramente en hoja de trébol debido a craneosinostosis (fig. 10-12). Otro termino que también designa un cráneo en hoja de trébol es ***kleeblattscha:*** del cráneo en forma de trébol o **síndrome de Carpenter.** Se da cuando todas las suturas se cierran prematuramente, lo que obliga al cerebro a crecer a través de las fontanelas anterior y esfenoidal.

Figura 10-11. Niña de nueve años con acondroplasia (ACH), con cabeza grande, extremidades y dedos cortos y abdomen abultado. **B.** Vista lateral de la cabeza de la paciente; se observa frente prominente e hipoplasia mediofacial.

(continúa)

(cont.)

La **hipocondroplasia,** que es otra forma de displasia esquelética de herencia autosómica dominante, parece ser un tipo suave de acondroplasia. Todas estas formas de displasia esquelética tienen en común mutaciones del gen *FGFR3* que hacen que la formación endocondral del hueso no sea normal, de manera que el crecimiento de los huesos largos y la base del cráneo quedan afectados negativamente.

Figura 10-12. Paciente con cráneo en hoja de trébol característico del enanismo tanatofórico tipo II. La forma craneal se debe al crecimiento anómalo de la base del cráneo, causado por una mutación del gen *FGFR3*, seguido de craneosinostosis. Suelen estar implicadas las suturas sagital, coronal y lambdoidea.

Displasia esquelética generalizada

La **disostosis cleidocraneal** es un ejemplo de displasia generalizada de tejidos óseos y dentales que se caracteriza por cierre tardío de las fontanelas y menor mineralización de las suturas craneales, de lo que resulta abultamiento (crecimiento) de los huesos frontal, parietales y occipital (fig. 10-13). También están afectadas otras partes del esqueleto, y a veces las clavículas están subdesarrolladas o ausentes.

Acromegalia

La **acromegalia** se debe a una hiperfunción adenohipofisaria congénita y producción excesiva de hormona del crecimiento. Se caracteriza por un agrandamiento desproporcionado de la cara, las manos y los pies. A veces, provoca un crecimiento excesivo más simétrico y gigantismo.

Microcefalia

La **microcefalia** suele ser una anomalía en la que el cerebro no logra crecer y el cráneo no se expande (fig. 10-14). Muchos niños con microcefalia presentan un retraso grave.

Figura 10-13. Niño con disostosis cleidocraneal; obsérvense las displasias esqueléticas generalizadas. Una característica de este trastorno es el cierre tardío de las fontanelas y el decremento de la mineralización de las suturas craneales, de modo que la cabeza se ve grande debido a abultamiento de los huesos frontal, parietales y occipital. Otras partes del esqueleto también están afectadas, y a veces las clavículas están subdesarrollados o ausentes, como en este caso.

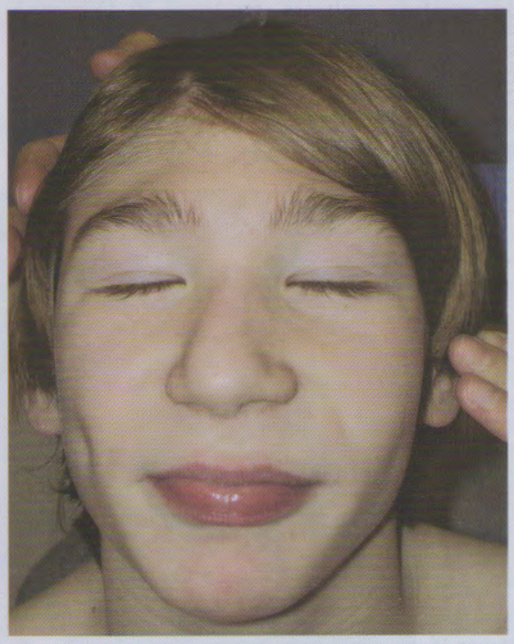

Figura 10-14. Niña con microcefalia, caracterizada por cabeza pequeña debido a que el encéfalo no creció hasta su tamaño normal. Una causa de esta anomalía es la exposición a alcohol *in utero*. En la mayoría de los casos, la microcefalia conlleva retraso mental grave.

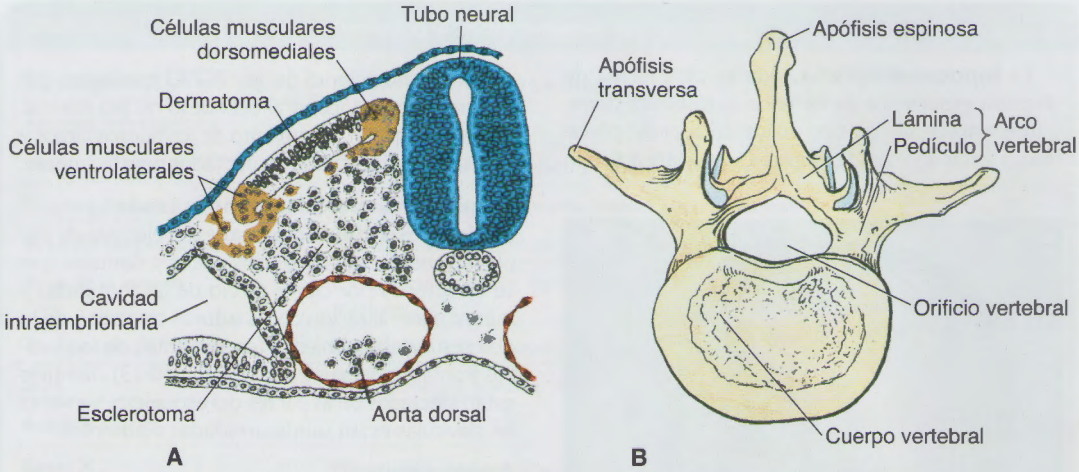

Figura 10-15. **A.** Sección transversal que muestra las regiones en desarrollo de un somita. Las células del esclerotoma se dispersan para migrar alrededor del tubo neural y la notocorda, y contribuyen a formar las vértebras. **B.** Ejemplo de una vértebra típica que muestra los diversos componentes que la forman.

VÉRTEBRAS Y COLUMNA VERTEBRAL

Las vértebras se forman a partir de las partes de esclerotoma de los somitas, que derivan del mesodermo paraxial (fig. 10-15 *A*). Una vértebra típica está formada por un **arco vertebral** y un **orificio vertebral** (a través del cual pasa la médula espinal), un **cuerpo,** unas **apófisis transversas** y generalmente una **apófisis espinosa** (fig. 10-15 *B*). Durante la cuarta semana, las células del esclerotoma migran alrededor de la médula espinal y la notocorda para fusionarse con las células del somita opuesto, en el otro lado del tubo neural (fig. 10-15 *A*). A medida que el desarrollo continúa, la parte de esclerotoma de cada somita experimenta un proceso llamado **resegmentación.** Ésta tiene lugar cuando la mitad caudal de cada esclerotoma crece hacia la mitad cefálica de cada esclerotoma subyacente y se fusiona con ella (*flechas* en la fig. 10-16 *A, B*). Así, cada vértebra se forma por combinación de la mitad caudal de un somita y la mitad craneal de su vecino. La estructuración de la forma de las distintas vértebras está regulada por genes *HOX*.

Las células mesenquimatosas situadas entre las partes cefálica y caudal del segmento de esclerotoma original no proliferan, pero llenan el espacio entre dos cuerpos vertebrales precartilaginosos. De esta manera, contribuyen a formar el **disco intervertebral** (fig. 10-16 *B*). Aunque en la región de

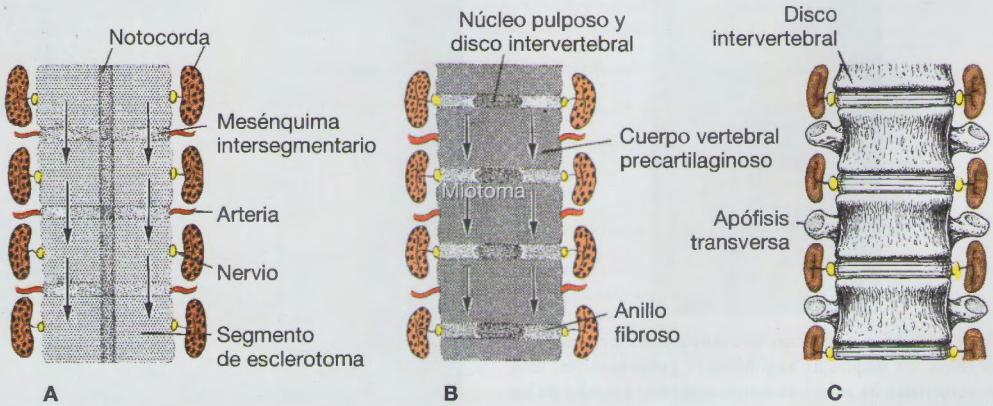

Figura 10-16. Formación de la columna vertebral en diversas fases del desarrollo. **A.** En la cuarta semana del desarrollo los segmentos de esclerotoma están separados por un tejido intersegmentario menos denso. Obsérvese la posición que ocupan los miotomas, las arterias intersegmentarias y los nervios segmentarios. **B.** La mitad caudal de un esclerotoma prolifera hacia el mesénquima intersegmentario y la mitad craneal del esclerotoma subyacente (*flechas*). Nótese la aparición de los discos intervertebrales. **C.** Cada vértebra está formada por la mitad superior y la mitad inferior de dos esclerotomas consecutivos y tejido intersegmentario. Los miotomas establece un puente entre los discos intervertebrales y, por lo tanto, pueden mover la columna vertebral.

los cuerpos vertebrales la notocorda se retrae completamente, en la región de los discos intervertebrales persiste y se agranda. Aquí, contribuye a formar el **núcleo pulposo,** que posteriormente quedará rodeado por fibras circulares del **anillo fibroso.** Combinadas, estas dos estructuras forman el **disco intervertebral** (fig. 10-16 *C*).

La resegmentación de los esclerotomas en las vértebras definitivas hace que los miotomas tiendan un puente sobre los discos intervertebrales y esta alteración les confiere la capacidad de mover la columna (fig. 10-16*C*). Por la misma razón, las arterias intersegmentarias, que al principio se disponen entre los esclerotomas, ahora pasan entre los cuerpos vertebrales. Los nervios raquídeos, sin embargo, vienen a situarse cerca de los discos intervertebrales y abandonan la columna vertebral a través de los orificios intervertebrales.

A medida que se van formando las vértebras, se establecen dos **curvaturas primarias** en la columna: la **curvatura torácica** y la **curvatura sacra.** Más adelante, se crean dos curvaturas secundarias: la **curvatura cervical,** cuando el niño aprende a sostener la cabeza, y la **curvatura lumbar,** que se forma cuando el niño aprende a caminar.

COSTILLAS Y ESTERNÓN

La parte ósea de cada costilla procede de las células del esclerotoma que permanecen en el mesodermo paraxial y crecen desde las apófisis costales de las vértebras torácicas. Los cartílagos costales se forman a partir de células del esclerotoma que migran a través de la **frontera somítica lateral** hacia el mesodermo de la placa lateral adyacente (v. cap. 11 para una descripción de la frontera somítica lateral). El

Consideraciones clínicas

Anomalías vertebrales

El proceso de formación y reordenación de los esclerotomas segmentados en vértebras definitivas es complicado, por lo que es bastante común que dos vértebras consecutivas se fusionen de forma asimétrica o que se pierda la mitad de una vértebra, lo que provoca **escoliosis (curvatura lateral de la columna).** Además, con frecuencia, el número de vértebras es mayor o menor al normal. En la **secuencia de Klippel-Feil,** las vértebras cervicales están fusionadas, lo que reduce la movilidad y hace que el cuello sea corto.

Una de las anomalías vertebrales más graves se debe a la fusión imperfecta o a la no unión de los arcos vertebrales. Este tipo de anomalía, conocida como **vértebra hendida (espina bífida),** puede afectar sólo los arcos vertebrales óseos y dejar la médula espinal intacta. En estos casos, el defecto óseo queda cubierto por la piel y no se produce ningún déficit neurológico **(espina bífida oculta).** Una alteración más grave es la **espina bífida quística,** en la que el tubo neural no consigue cerrarse, los arcos vertebrales no logran formarse y el tejido neural queda expuesto. Cualquier déficit neurológico depende del nivel y la extensión de la lesión (fig. 10-17). Esta anomalía, que se da en uno de cada 2 500 nacimientos, en muchos casos se podría prevenir administrando ácido fólico a las madres antes de la concepción (v. cap. 6, pág. 69). La espina bífida se puede detectar antes del nacimiento mediante ecografía y, si el tejido neural queda expuesto, una amniocentesis puede detectar concentraciones elevadas de α-fetoproteína en el líquido amniótico. (Para los distintos tipos de espina bífida, v. fig. 6-7, págs. 69-70.)

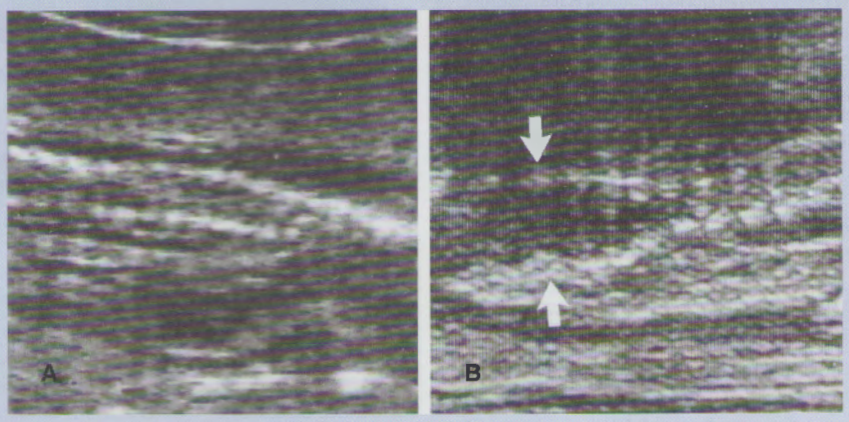

Figura 10-17. Ecografías de las columnas vertebrales de un lactante normal **A** y otro con espina bífida **B** de 4 meses de edad. Las vértebras hendidas son claramente visibles *(flechas)*.

esternón se desarrolla de manera independiente en la capa parietal del mesodermo de la placa lateral de la pared ventral del cuerpo. Se forman dos bandas esternales en la capa parietal (somática) del mesodermo de la placa lateral, a cada lado de la línea media, y, posteriormente, estas bandas se fusionan para formar moldes cartilaginosos del manubrio, las esternebras y la apófisis xifoides.

Consideraciones clínicas

Anomalías de las costillas

En ocasiones, se forman costillas supernumerarias, generalmente en la región lumbar o en la región cervical. Las **costillas cervicales** se dan en el 1% de la población y suelen salir de la séptima vértebra cervical. Esta localización hace que este tipo de costillas puedan afectar al plexo braquial o a la arteria subclavia y producir diversos grados de anestesia en la extremidad.

Anomalías del esternón

La **hendidura esternal** es una anomalía poco frecuente que puede ser completa o localizarse en cualquier extremo del esternón. Los órganos torácicos sólo están cubiertos por piel y tejido blando. Este defecto se origina cuando las bandas esternales no consiguen crecer juntas en la línea media. Los **centros de osificación hipoplásicos** y la **fusión prematura de los segmentos esternales** se dan, mayoritariamente, en niños con defectos cardíacos congénitos (entre el 20% y el 50%). La presencia de múltiples centros de osificación en el manubrio se da entre el 6% y el 20% de los bebés, pero es especialmente común entre los que sufren síndrome de Down.

Con el término ***pectus excavatum*** (tórax en embudo) se describe un esternón deprimido que posteriormente se hunde. La expresión ***pectus carinatum*** (tórax en quilla) se refiere a un aplanamiento bilateral del pecho acompañado de un esternón que se proyecta hacia la parte anterior. Esta proyección del esternón recuerda la quilla de un barco. Ambos defectos pueden deberse a anomalías en el cierre de la pared ventral del cuerpo o en la formación del esternón y los cartílagos costales.

Resumen

El esqueleto se desarrolla a partir del mesénquima, que deriva de la capa germinal mesodérmica y de la cresta neural. Algunos huesos, como los huesos planos del cráneo, experimentan **osificación membranosa;** es decir, las células mesenquimatosas se transforman directamente en osteoblastos (fig. 10-2). En la mayoría de huesos, como en los huesos largos de las extremidades, el mesénquima se condensa y forma los moldes de cartílago hialino de los huesos (fig. 10-3). En estos moldes de cartílago aparecen centros de osificación y el hueso, de forma gradual, se osifica por **osificación endocondral.** El cráneo está formado por el **neurocráneo** y el **esplacnocráneo** (cara). El neurocráneo está formado por una **parte membranosa,** que forma la bóveda craneal, y una parte cartilaginosa, el **condrocráneo,** que forma la base del cráneo. Las células de la cresta neural forman la cara, la mayor parte de la bóveda craneal y la parte precordal del condrocráneo (en el lado rostral a la hipófisis). El mesodermo paraxial forma el resto del cráneo.

La **columna vertebral** y las **costillas** se desarrollan a partir de los compartimentos de **esclerotoma** de los **somitas,** y el **esternón deriva del mesodermo de la pared ventral del cuerpo.** Una vértebra definitiva se forma por condensación de la mitad caudal de un esclerotoma que se fusiona con la mitad craneal del esclerotoma subyacente (fig. 10-16).

Entre las diversas anomalías del esqueleto se incluyen defectos de las vértebras (espina bífida), el cráneo (craneosquisis y craneosinostosis) y la cara (fisura palatina). Las malformaciones de las extremidades graves son poco frecuentes, pero los defectos de los radios y los dedos suelen estar asociados a otras anomalías **(síndromes).**

Resolución de problemas

1. ¿Por qué son importantes las suturas craneales? ¿Pueden presentar alguna alteración?

2. Explique el origen de la escoliosis como anomalía vertebral. ¿Qué genes pueden estar implicados en esta alteración?

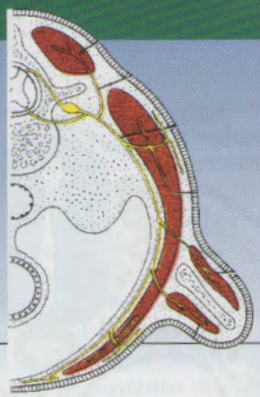

Capítulo 11
Sistema muscular

Con excepción de algún tejido muscular liso (v. más adelante), el sistema muscular se desarrolla a partir de la capa germinal mesodérmica y está formado por **músculo cardíaco, liso** y **esquelético.** El músculo esquelético deriva del **mesodermo paraxial,** que forma somitas desde la región occipital hasta la región sacra, así como somitómeros en la cabeza. El músculo liso se diferencia a partir del **mesodermo visceral o esplácnico** que rodea el intestino y sus derivados, y a partir del ectodermo (músculos de la pupila, de la glándula mamaria y de las glándulas sudoríparas). El músculo cardíaco procede del **mesodermo visceral** que rodea el tubo cardíaco.

MUSCULATURA ESTRIADA

La musculatura de la cabeza (v. cap. 17) procede de siete **somitómeros,** que son verticilos parcialmente segmentados de células mesenquimatosas derivadas del mesodermo paraxial (v. cap. 6, pág. 72). La musculatura del esqueleto axial, la pared del cuerpo y las extremidades procede de los **somitas,** que inicialmente se forman como somitómeros y se extienden desde la región occipital hasta la yema de la cola. Inmediatamente después de la segmentación, estos somitómeros experimentan un proceso de **epitelización** y forman una «pelota» de células epiteliales con una pequeña cavidad en el centro (fig. 11-1 *A*). Entonces, la región ventral de cada somita se vuelve otra vez mesenquimatosa y forma el **esclerotoma** (fig. 11-1 *B-D*), es decir, las células responsables de formar el hueso que originarán las vértebras y las costillas. Las células de la región superior del somita forman el dermatoma y dos zonas formadoras de músculo en el labio (o margen) ventrolateral (LVL) y en el labio dorsomedial (LDM), respectivamente (fig. 11-1 *B*). Las células de estas dos áreas migran y proliferan para formar las células progenitoras del músculo en la parte ventral del **dermatoma,** de manera que se forma el **dermomiotoma** (figs. 11-1 *B, C* y 11-2). Algunas de las células de la región ventrolateral también migran a la placa parietal adyacente del mesodermo de la placa lateral (fig. 11-1 *B*). Aquí, forman los **músculos infrahioideos,** los **músculos de la pared abdominal** (recto abdominal, oblicuo externo, oblicuo interno y transverso del abdomen) y los **músculos de las extremidades.** El resto de células del miotoma forman los **músculos de la espalda** y la **cintura escapular,** así como los **músculos intercostales** (tabla 11-1, pág. 145).

Inicialmente, existe un límite bien definido entre cada somita y la capa parietal del mesodermo de la placa lateral, límite que recibe el nombre de **frontera somítica lateral** (fig. 11-1 *B*). Esta frontera separa dos dominios mesodérmicos del embrión:

1 El **dominio primaxial,** que comprende la región que rodea el tubo neural y que sólo contiene células derivadas de los somitas (mesodermo paraxial).

2 El **dominio abaxial,** que está formado por la capa parietal del mesodermo de la placa lateral junto con células del somita que han migrado a través de la frontera somítica lateral.

Las células musculares que cruzan esta frontera (que proceden del margen ventrolateral del miotoma) y entran en el mesodermo de la placa lateral son los precursores de las células musculares **abaxiales** y reciben muchas de sus señales de diferenciación del mesodermo de la placa lateral (fig. 11-3). Las células musculares que permanecen en el mesodermo paraxial y no cruzan la frontera son los precursores de las células musculares **primaxiales** y reciben muchas de sus señales de desarrollo del tubo neural y la notocorda (fig. 11-3). Independientemente de cuál sea su dominio, **cada miotoma recibe una inervación de los nervios raquídeos derivados del mismo segmento que las células musculares.**

La frontera somítica lateral también define el borde de la dermis derivado de los dermatomas de la espalda y la dermis procedente del mesodermo de la placa lateral de la pared del cuerpo. También define un margen para el desarrollo de las costillas, de manera que los componentes óseos de cada costilla derivan de las células del esclerotoma primaxial, y las partes cartilaginosas de las costillas que se unen al esternón derivan de las células del esclerotoma que migran a través de la frontera somítica lateral (células abaxiales).

INERVACIÓN DE LOS MÚSCULOS ESQUELÉTICOS AXIALES

La **nueva descripción** del desarrollo de los músculos caracterizada por los dominios primaxial y abaxial difiere del antiguo concepto de efímeros (músculos de

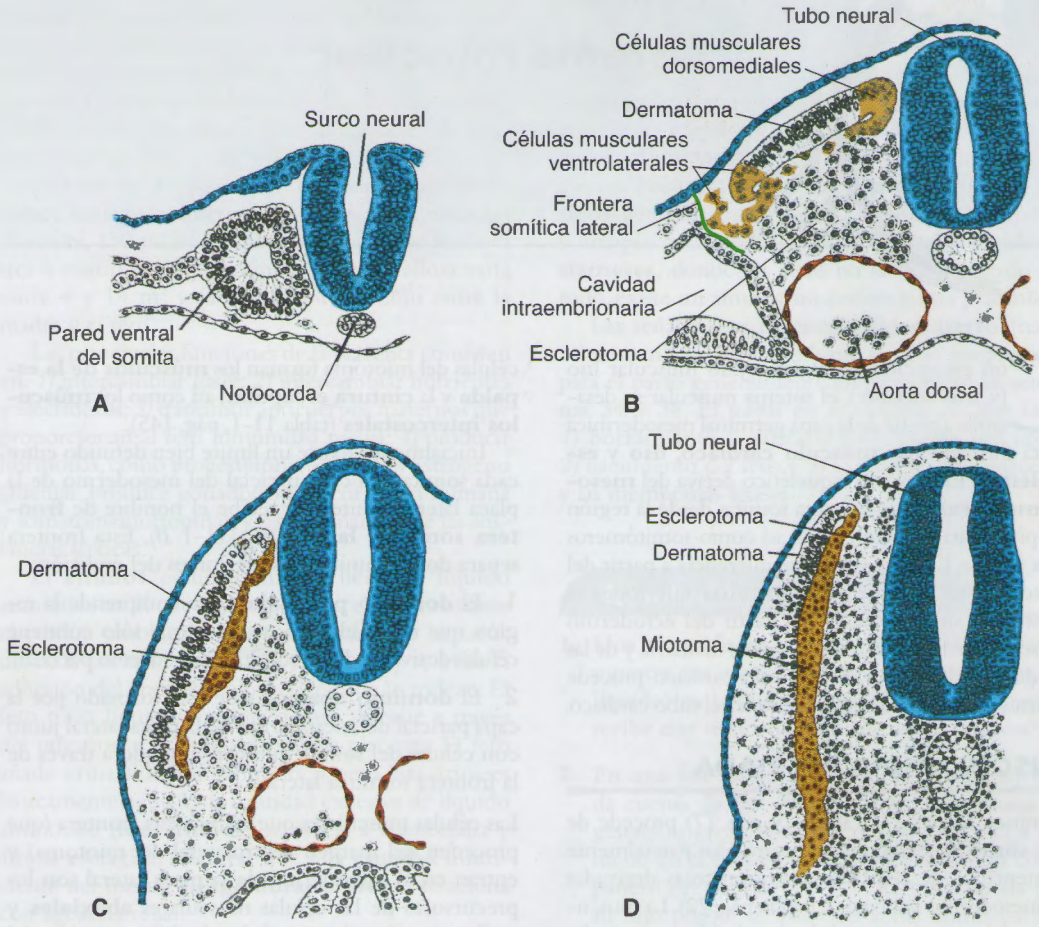

Figura 11-1. Dibujos en sección transversal que muestran distintas fases de desarrollo de un somita. **A.** Las células mesodérmicas se transforman en epiteliales y se disponen alrededor de una pequeña luz. **B.** Las células de las paredes ventral y medial de un somita pierden sus características epiteliales y migran alrededor del tubo neural y la notocorda, y algunas se trasladan a la capa parietal del mesodermo de la placa lateral. El conjunto de estas células constituye el esclerotoma. Las células de los labios dorsomedial (LDM) y ventrolateral (LVL) del somita forman precursores de las células musculares. Las células de estas dos regiones migran en dirección ventral hacia el dermatoma para formar el dermomiotoma. Las células del LVL también migran hacia la capa parietal del mesodermo de la placa lateral a través de la frontera somítica lateral (línea *verde*). Conjuntamente, las células somíticas y las células del mesodermo de la placa lateral constituyen el dominio mesodérmico abaxial, mientras que el dominio mesodérmico primaxial sólo contiene células somíticas (mesodermo paraxial). **C.** Juntas, las células del dermatoma y las células musculares que se asocian con ellas forman el dermomiotoma. **D.** El dermomiotoma empieza a diferenciarse: las células del miotoma contribuyen a formar los músculos primaxiales y las células del dermatoma forman la dermis de la espalda.

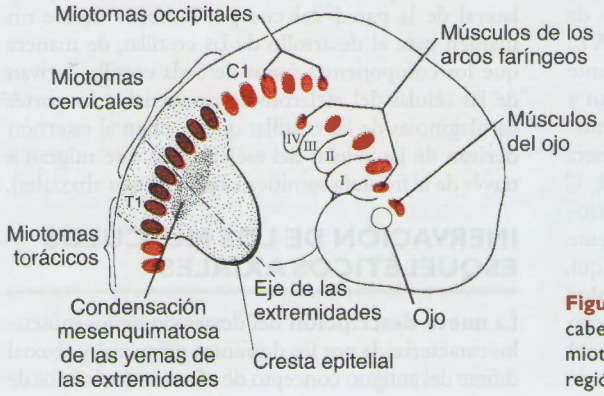

Figura 11-2. Dibujo que muestra la musculatura de la cabeza y del cuello derivada de los somitómeros y los miotomas que se forman en dirección caudal a partir de la región occipital en un embrión de 7 semanas.

TABLA 11-1. *Origen de los músculos a partir de los precursores abaxiales y primaciales*

	Primaxial	Abaxial
Región cervical	Escalenos Geniohioideos Prevertebrales	Infrahioideos
Región toracoabdominal	Intercostales	Pectoral mayor y menor Oblicuo externo Oblicuo interno Transverso del abdomen Esternales Recto del abdomen Diafragma pélvico
Extremidad superior	Romboides Elevador de la escápula Dorsal ancho	Músculos distales de las extremidades
Extremidad inferior*		Todos los músculos de las extremidades inferiores

*No se ha determinado el origen exacto de los músculos de la región pélvica y de las extremidades inferiores, pero la mayoría, si no todos, son de origen abaxial.

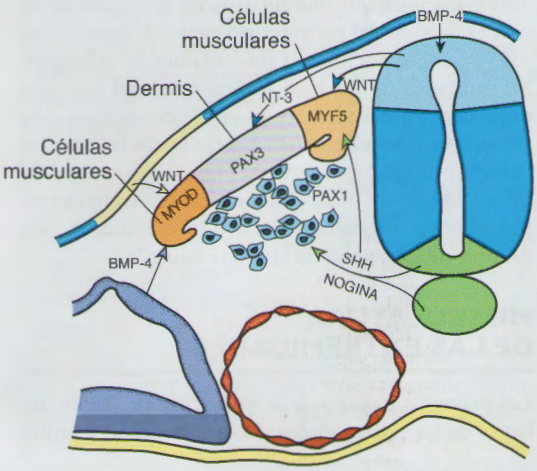

Figura 11-3. Patrones de expresión de los genes que regulan la diferenciación de los somitas. Sonic hedgehog (SHH) y nogina, secretadas por la notocorda y la placa basal del tubo neural, inducen la formación del esclerotoma a partir de la parte ventral del somita y la expresión de *PAX1* que, a su vez, controla la condrogénesis y la formación de las vértebras. WNT y bajas concentraciones de proteínas SHH de la parte dorsal del tubo neural activan *PAX3*, que delimita el dermatoma. Las proteínas WNT también inducen la formación de células precursoras musculares a partir de la parte dorsomedial del somita y la expresión del gen *MYF5*. La parte de dermatoma del somita se convierte en dermis por acción de la neurotrofina 3 (NT-3) secretada por la parte dorsal del tubo neural. La influencia combinada de las proteínas activadoras WNT y de la proteína inhibidora BMP-4 activa la expresión de *MyOD* en la región ventrolateral para crear un segundo grupo de precursores de células musculares.

la espalda) e hipómeros (músculos de las extremidades y de la pared del cuerpo), que se basaba en una definición funcional de la inervación: los músculos epiméricos eran inervados por ramas primarias dorsales y los músculos hipoméricos eran inervados por ramas primarias ventrales. La nueva descripción no se basa en la inervación de las células musculares sino en su **origen embrionario** a partir de dos poblaciones de precursores de células musculares, las células primaxiales y las abaxiales, y no su inervación. La descripción no excluye el hecho de que los músculos (de la espalda) **epaxiales** (por encima del eje) están inervados por **ramas dorsales primarias,** mientras que los músculos (de la pared del cuerpo y de las extremidades) **hipaxiales** (por debajo del eje) están inervados por **ramas ventrales primarias** (fig. 11-4).

MÚSCULO ESQUELÉTICO Y TENDONES

Durante la diferenciación, las células precursoras o **mioblastos** se fusionan y forman largas fibras musculares multinucleadas. En su citoplasma, pronto surgen miofibrillas y, hacia el final del tercer mes, aparecen las estriaciones típicas del músculo esquelético. Un proceso similar ocurre en los siete somitómeros de la región de la cabeza situados en posición rostral respecto de los somitas occipitales. Sin embargo, los somitómeros se mantienen siempre como estructuras organizadas de forma laxa y nunca se segregan en segmentos de esclerotoma y dermomiotoma antes de la diferenciación. Los **tendones,** mediante los cuales los músculos se unen a los huesos, derivan de las células del esclerotoma

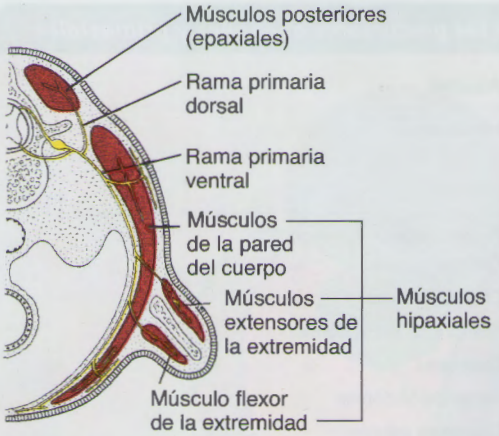

Figura 11-4. Sección transversal de medio embrión que muestra la inervación de la musculatura en desarrollo. Los músculos epaxiales (los verdaderos músculos de la espalda) están inervados por ramas primarias dorsales (posteriores). Los músculos hipaxiales (de las extremidades y la pared del cuerpo) están inervados por ramas primarias ventrales (anteriores).

adyacentes a los miotomas en los márgenes anterior y posterior de los somitas. El factor de transcripción *SCLERAXIS* regula el desarrollo de estas células.

REGULACIÓN MOLECULAR DEL DESARROLLO DE LOS MÚSCULOS

Recientemente, se han identificado los genes que regulan el desarrollo de los músculos. La proteína morfogénica ósea 4 (BMP-4) y probablemente los factores de crecimiento de los fibroblastos (FGF) del mesodermo de la placa lateral, junto con las proteínas WNT del ectodermo adyacente, señalan las células del LVL del dermomiotoma para que expresen el gen específico del músculo *MyoD* (fig. 11-3). La BMP-4 secretada por las células ectodérmicas induce al tubo neural dorsal a producir proteínas WNT mientras que, al mismo tiempo, concentraciones bajas de las proteínas sonic hedgehog (SHH), que son secretadas por la notocorda y la placa basal del tubo neural, alcanzan las células del LMD del dermomiotoma. Juntas, estas proteínas inducen la expresión de *MYF5* y *MyoD* en estas células (obsérvese que SHH no intervienen en la especificación de las célula del LVL). Tanto *MyoD* como *MYF5* pertenecen a la familia de factores de transcripción llamados **factores de regulación miógenos (FRM),** y este grupo de genes activan vías para el desarrollo de los músculos.

PATRÓN MUSCULAR

El patrón de formación de los músculos está controlado por el tejido conjuntivo al que migran los mioblastos. En la región de la cabeza, estos tejidos conjuntivos derivan de las **células de la cresta neural;** en las regiones cervical y occipital se diferencian a partir de **mesodermo somítico,** y en la pared del cuerpo y las extremidades se originan a partir de la **capa parietal** del mesodermo de la placa lateral.

MUSCULATURA DE LA CABEZA

Todos los músculos voluntarios de la región de la cabeza derivan del mesodermo paraxial (somitómeros y somitas), incluida la musculatura de la lengua, los músculos de los ojos (excepto los del iris, que proceden del ectodermo de la cúpula óptica) y la musculatura asociada a los arcos faríngeos (viscerales) (tabla 11-2, pág. 148, y fig. 11-2). Los patrones de formación de los músculos en la cabeza están determinados por elementos del tejido conjuntivo que derivan de las células de la cresta neural.

MUSCULATURA DE LAS EXTREMIDADES

Los primeros indicios de la formación de la musculatura de las extremidades se observan en la séptima

TABLA 11-2. *Origen de los músculos craneofaciales*

Origen mesodérmico	Músculos	Inervación
Somitómeros 1 y 2	Rectos superior, medial y ventral	Motor ocular común (III)
Somitómero 3	Oblicuo superior	Troclear (IV)
Somitómero 4	Que cierran la mandíbula	Trigémino (V)
Somitómero 5	Recto lateral	Motor ocular externo (VI)
Somitómero 6	Que abren la mandíbula, otro segundo arco	Facial (VII)
Somitómero 7	Estilofaríngeo	Glosofaríngeo (IX)
Somitas 1 y 2	Laríngeos intrínsecos	Neumogástrico (X)
Somitas 2 a 5*	Lengua	Hipogloso (XII)

*Los somitas del 2 al 5 constituyen el grupo occipital (el somita 1 degenera en la mayor parte).

semana del desarrollo y consisten en unas condensaciones de mesénquima cercanas a la base de las yemas de las extremidades (fig. 11-2). El mesénquima deriva de las células dorsolaterales de los somitas que migran hacia las yemas de las extremidades para formar los músculos. Como en otras regiones, el tejido conjuntivo dicta el patrón de formación del músculo y este tejido deriva de la capa parietal del mesodermo de la placa lateral, que también origina los huesos de la extremidad (v. cap. 12).

MÚSCULO CARDÍACO

El músculo cardíaco se desarrolla a partir del mesodermo visceral que rodea el tubo cardíaco endotelial. Los mioblastos se adhieren entre ellos mediante uniones especiales que más adelante se desarrollan en **discos intercalares.** Las miofibrillas se desarrollan del mismo modo que en el músculo esquelético, pero los mioblastos no se fusionan. En etapas posteriores del desarrollo se hacen visibles algunos haces especiales de células musculares con miofibrillas distribuidas de manera irregular. Estos haces, llamados **fibras de Purkinje,** forman el sistema conductor del corazón.

MÚSCULO LISO

El músculo liso de la aorta dorsal y las grandes arterias deriva del mesodermo de la placa lateral y de las células de la cresta neural. En las arterias coronarias, el músculo liso se origina a partir de las células proepicardiales (v. cap. 13) y de las células de la cresta neural (segmentos proximales). El músculo liso de la pared del intestino y de los derivados intestinales procede de la capa visceral del mesodermo de la placa lateral que rodea estas estructuras. Sólo los músculos esfínter y dilatador de la pupila y el tejido muscular de las glándulas mamarias y sudoríparas derivan del ectodermo.

El **factor de respuesta al suero** es un factor de transcripción responsable de la diferenciación de las células musculares lisas. Este factor está regulado por factores de crecimiento a través de la vía de la fosforilación de la cinasa. Por tanto, la **miocardina** y los **factores de transcripción relacionados con la miocardina** actúan como coactivadores e intensifican la actividad del factor de respuesta al suero, de manera que inician la cascada genética responsable del desarrollo de la musculatura lisa.

Consideraciones clínicas

La ausencia parcial o completa de un músculo es habitual y generalmente no debilitante. Son ejemplos de ello la ausencia parcial o completa del palmar menor, el serrato anterior o el cuadrado femoral. Una anomalía más grave es la llamada **secuencia de Poland,** que se da en uno de cada 20000 individuos y se caracteriza por la ausencia del pectoral menor y la pérdida parcial del pectoral mayor (generalmente la cabeza esternal) (fig. 11-5). El pezón y la aréola faltan o están desplazados, y en el lado afectado suelen darse defectos de los dedos (sindactilia [dedos fusionados] y braquidactilia [dedos cortos]). La naturaleza desfigurante de estas alteraciones puede ser problemática, especialmente en las mujeres, debido al desarrollo del pecho.

La ausencia parcial o completa de la musculatura abdominal recibe el nombre de **síndrome del abdomen en ciruela pasa** (fig. 11-6). Generalmente, la pared abdominal es tan delgada que los órganos son visibles y se pueden palpar fácilmente. Este defecto va asociado a malformaciones del tracto urinario y la vejiga, incluida obstrucción uretral. Estas anomalías provocan una acumulación de líquido que distiende el abdomen, que causa atrofia de los músculos abdominales.

El término **distrofia muscular** se aplica a un grupo de enfermedades musculares hereditarias que causan agotamiento y debilidad muscular progresiva. Existen un gran número de enfermedades de este tipo, siendo la **distrofia muscular de Duchenne (DMD)** la más común (1 por cada 4000 varones nacidos vivos). Esta enfermedad se hereda como **recesiva y está ligada al cromosoma X,** de manera que afecta más a menudo a los varones

Figura 11-5. Secuencia de Poland. El paciente ha perdido el pectoral menor y parte del pectoral mayor del lado izquierdo. Obsérvese el desplazamiento del pezón y la aréola.

(continúa)

(cont.)

Figura 11-6. Síndrome del abdomen en ciruela pasa: abdomen distendido debido a atrofia de la musculatura de la pared abdominal.

que a las mujeres. Tanto la DMD como la **distrofia muscular de Becker** son causadas por mutaciones del gen de la **distrofina** situado en el cromosoma X. Sin embargo, en la DMD no se produce distrofina funcional, y la enfermedad es mucho más grave, con inicio más temprano (< 5 años de edad en oposición contra 8 a 25 años de edad en la BMD). La distrofina es una proteína citoplasmática que forma un complejo proteico que une el citoesqueleto a la matriz extracelular.

Resumen

La **mayoría de los músculos** se originan a partir del **mesodermo.** Los músculos esqueléticos derivan del mesodermo paraxial, tanto de *1)* los somitas, que originan los músculos del esqueleto axial, la pared del cuerpo y las extremidades, como de *2)* los somitómeros que originan los músculos de la cabeza. Las células progenitoras de los tejidos musculares derivan del los márgenes (labios) ventrolateral (LVL) y dorsomedial (LDM) del futuro dermomiotoma. Las células de estas dos regiones contribuyen a formar el miotoma. Algunas células del LVL también migran a través de la **frontera somítica lateral** hacia la capa parietal del mesodermo de la placa lateral. Esta frontera o límite separa dos dominios mesodérmicos del embrión: *1)* el **dominio primaxial,** que rodea el tubo neural y contiene sólo células derivadas del somita (mesodermo paraxial), y *2)* el **dominio abaxial,** constituido por la capa parietal del mesodermo de la placa lateral junto con algunas células derivadas de los somitas que migran a través de la frontera hasta esta región (fig. 11-1). Las células precursoras de los músculos abaxiales se diferencian en el músculo **infrahioideo,** los músculos de la **pared abdominal (recto abdominal, oblicuo externo, oblicuo interno y transverso abdominal)** y los músculos de las **extremidades.** Las células precursoras del músculo primaxial forman los **músculos de la espalda,** algunos **músculos de la cintura escapular** y los **músculos intercostales** (tabla 11-1, pág. 145). Los músculos de la espalda **(músculos epaxiales)** están inervados por **ramas primarias dorsales;** los músculos de las extremidades y la pared del cuerpo **(músculos hipaxiales)** están inervados por **ramas primarias ventrales.** Las señales moleculares que inducen las células musculares se originan en los tejidos adyacentes a las futuras células musculares. Por lo tanto, las señales procedentes del mesodermo de la placa lateral **(BMP)** y del ectodermo suprayacente **(WNT)** inducen las células del LVL, mientras que las señales procedentes del tubo neural y la notocorda **(SHH y WNT)** inducen las células del LDM. El **tejido conjuntivo** que deriva de los somitas, el mesodermo parietal y la cresta neural (región de la cabeza) proporciona un molde para el establecimiento de los patrones musculares. La mayor parte de los **músculos lisos** y las **fibras musculares cardíacas** proceden del **mesodermo visceral.** Los músculos lisos del iris, las glándulas mamarias y las glándulas sudoríparas se diferencian a partir del ectodermo.

Resolución de problemas

1. ¿De qué regiones del somita derivan las células musculares? ¿Qué región contribuye al dominio mesodérmico abaxial? ¿Qué músculos se forman a partir de los dominios abaxial y primaxial?
2. Al examinar un recién nacido de sexo femenino, se da cuenta de que su pezón derecho está desplazado hacia la axila y que el pliegue axilar anterior es prácticamente inexistente. ¿Cuál es su diagnóstico?
3. ¿De qué tipo de tejido depende el patrón de los músculos?
4. ¿Cómo explicaría el hecho de que el nervio frénico, que se origina a partir de los segmentos cervicales 3, 4 y 5, inerve el diafragma en la región torácica?

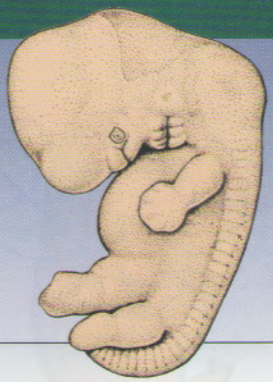

Capítulo 12
Extremidades

CRECIMIENTO Y DESARROLLO DE LAS EXTREMIDADES

Las extremidades, incluidas las cinturas escapular y pélvica, constituyen el esqueleto apendicular. Al final de la cuarta semana del desarrollo, las yemas o esbozos de las extremidades se hacen visibles en forma de evaginaciones en la pared ventrolateral del cuerpo (fig. 12-1 *A*). Primero aparecen las extremidades anteriores y 1 o 2 días más tarde aparecen las posteriores. Inicialmente, las yemas de las extremidades están formadas por un núcleo mesenquimatoso que deriva de la capa parietal (somática) del mesodermo de placa lateral que formará los huesos y los tejidos conjuntivos de las extremidades, y que tiene una capa de ectodermo cúbico que lo recubre. El ectodermo del margen distal de la extremidad se engruesa y forma la **cresta ectodérmica apical (CEA)** (fig. 12-2; v. también fig. 12-9 *A*). Esta cresta ejerce una influencia inductiva sobre el mesénquima adyacente, y hace que éste se mantenga como una población de células indiferenciadas en rápida proliferación llamada **zona de progresión.** A medida que la extremidad crece, las células que se encuentran más alejadas de la influencia de la CEA empiezan a diferenciarse en cartílago y músculo. De esta manera, el desarrollo de la extremidad progresa desde la parte proximal a la distal.

En un embrión de 6 semanas, la parte terminal de las yemas de las extremidades se aplana para formar las **placas de las manos y los pies,** y se separa del segmento proximal por una constricción circular (fig. 12-1*B*). Más adelante, una segunda constricción divide la parte proximal en dos segmentos y es entonces cuando se pueden reconocer las principales partes de la extremidad (fig. 12-1 *C*). Los dedos de las manos y los pies se forman cuando la **muerte celular** que tiene lugar en la CEA divide esta cresta en cinco partes (fig. 12-3 *A*). La formación posterior de los dedos depende de su crecimiento continuo bajo la influencia de los cinco segmentos de la cresta ectodérmica, la condensación del mesénquima para formar los radios digitales cartilaginosos y la muerte del tejido situado entre los radios (fig. 12-3 *B*, *C*).

El desarrollo de las extremidades superiores e inferiores es parecido, pero la morfogénesis de la extremidad inferior se inicia 1 o 2 días después de la morfogénesis de las extremidades superiores. Además, durante la séptima semana de gestación, las extremidades giran en sentidos opuestos. Las superiores giran 90° en dirección lateral, de manera que sus músculos extensores se disponen en la superficie lateral y posterior, y los pulgares se disponen lateralmente. En cambio, las inferiores giran 90° en dirección medial, lo que dispone sus músculos extensores en la superficie anterior y los dedos pulgares en la parte media.

Mientras se está estableciendo la forma externa, el mesénquima de las yemas empieza a condensarse y estas células se diferencian en condrocitos (fig. 12-4). Hacia la sexta semana del desarrollo, estos condrocitos forman los primeros **moldes de cartílago hialino,** que prefiguran los huesos de las extremidades (figs. 12-4 y 12-5). Cuando la condrogénesis se detiene y se induce una **interzona** de articulación, en las condensaciones cartilaginosas se forman articulaciones. En esta región, el número y la densidad de células aumentan y, a continuación, la muerte celular forma una cavidad articular. Las células circundantes se diferencian en una cápsula articular. Los factores que regulan la posición de las articulaciones no se conocen bien, pero parece que la molécula secretada **WNT14** actúa como señal inductora.

La osificación de los huesos de las extremidades, u **osificación endocondral,** se inicia hacia el final del período embrionario. En todos los huesos largos de las extremidades ya hay **centros de osificación** primarios hacia la duodécima semana del desarrollo. Desde el centro primario de la caña o **diáfisis** del hueso, la osificación endocondral progresa gradualmente hacia los extremos del modelo cartilaginoso (fig. 12-5).

En el nacimiento, las diáfisis de los huesos generalmente ya están completamente osificadas, pero los extremos o **epífisis** todavía son cartilaginosos. Sin embargo, poco después, aparecen centros de osificación en las epífisis. Entre los centros de osificación de la diáfisis y las epífisis permanece, temporalmente, una placa de cartílago. Esta placa, llamada **placa epifisaria,** desempeña un importante papel en el crecimiento en longitud de los huesos. La osificación endocondral progresa en ambas partes de la placa (fig. 12-5). Cuando el hueso ha alcanzado toda su longitud, las placas epifisarias desaparecen y las epífisis se unen con la caña del hueso.

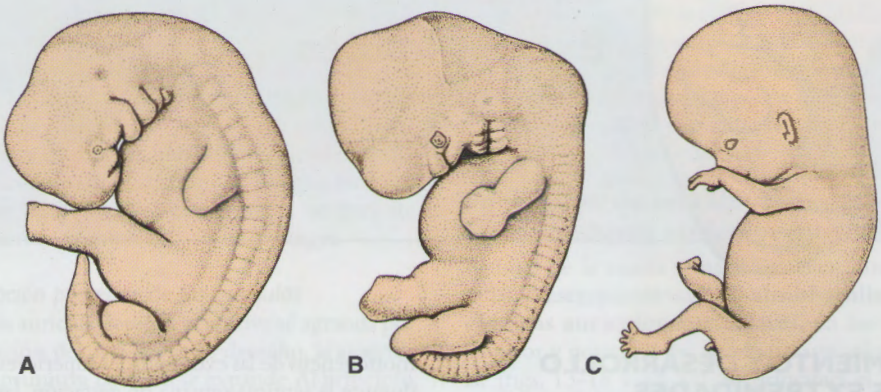

Figura 12-1. Desarrollo de las yemas de las extremidades en embriones humanos. **A.** A las 5 semanas. **B.** A las 6 semanas. **C.** A las 8 semanas. El desarrollo de las extremidades inferiores está retrasado respecto de las anteriores en 1 o 2 días.

En los huesos largos, hay una placa epifisaria en cada extremo; en los huesos cortos, como las falanges, hay una sola placa epifisaria en un extremo, y en los huesos irregulares, como las vértebras, hay uno o más centros de osificación primarios y generalmente varios centros secundarios.

Las **articulaciones sinoviales** entre los huesos comienzan a formarse al mismo tiempo que las condensaciones mesenquimatosas inician el proceso de formar cartílago. Así, en la región entre dos primordios de hueso en condrificación, llamada **interzona** (p. ej. entre la tibia y el fémur en la articulación de la rodilla), el mesénquima condensado se diferencia en tejido fibroso más denso. Este tejido fibroso forma entonces **cartílago articular,** que cubre los extremos de los dos huesos adyacentes; las **membranas sinoviales**; y los **meniscos y ligamentos dentro de la cápsula articular** (p. ej., los ligamentos cruzados anterior y posterior en la rodilla). La **cápsula articular** misma deriva de células mesenquimatosas que rodean la región de la interzona. También se forman **articulaciones fibrosas** (p. ej., las suturas craneales) a partir de regiones interzona, pero en este caso la interzona permanece como una estructura fibrosa densa.

MUSCULATURA DE LAS EXTREMIDADES

La musculatura de las extremidades deriva de células dorsolaterales de los somitas que migran hacia la extremidad para formar músculos e, inicialmente, esos componentes musculares se segmentan conforme a los somitas de los que derivan (fig. 12-6). Sin embargo, con la elongación de las yemas de las extremidades, el tejido muscular se divide primero en

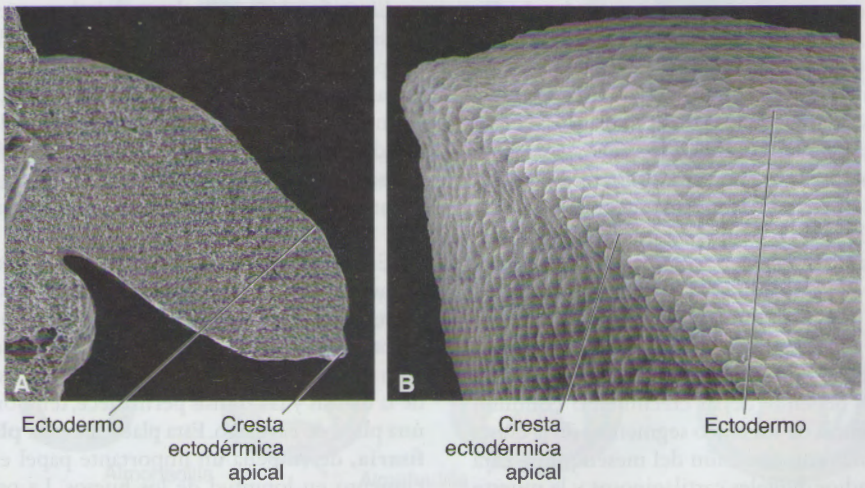

Figura 12-2. **A.** Sección longitudinal a través de la yema de una extremidad de un embrión de pollo que muestra un núcleo de mesénquima cubierto por una capa de ectodermo que en el borde distal de la extremidad se engruesa para formar la cresta ectodérmica apical. En los seres humanos, esto tiene lugar durante la quinta semana del desarrollo. **B.** Vista exterior de una extremidad de pollo amplificada que muestra el ectodermo y la región especializada de la punta de la extremidad llamada cresta ectodérmica apical.

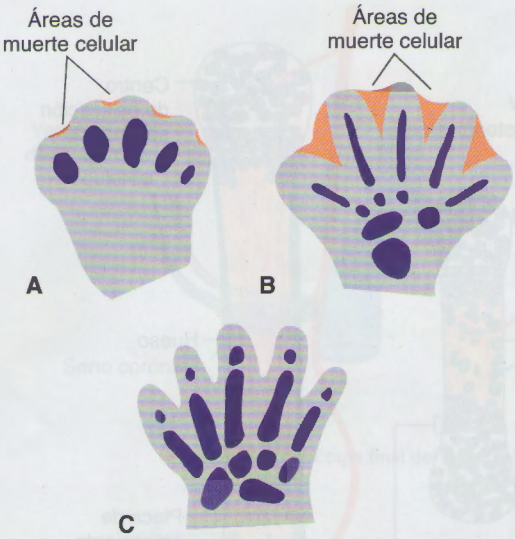

Figura 12-3. Esquema de las manos humanas. **A.** A los 48 días. En la cresta ectodérmica apical, la muerte celular crea una cresta separada para cada dedo. **B.** A los 51 días. La muerte de las células de los espacios interdigitales hace que los dedos se separen. **C.** A los 56 días. Los dedos se han separado del todo.

componentes flexor y extensor (fig. 12-7), y luego ocurren divisiones y fusiones adicionales, de modo que un músculo individual puede estar formado por más de un segmento original. El patrón complejo resultante de los músculos es determinado por tejido conectivo derivado del mesodermo de la placa lateral.

Las yemas de las extremidades superiores se oponen a los cinco segmentos cervicales inferiores y a los dos segmentos torácicos superiores (fig. 12-6), mientras que las yemas de las extremidades inferiores se oponen a los cuatro segmentos lumbares inferiores y a los dos segmentos sacros superiores. Así que se forman las yemas, las ramas primarias ventrales de los nervios raquídeos correspondientes penetran dentro del mesénquima. Al principio, cada rama dorsal entra con ramas dorsales y ventrales aisladas, pero pronto estas ramas se unen para formar grandes nervios dorsales y ventrales (fig. 12-7). Así, el **nervio radial,** que inerva la musculatura extensora, está formado por una combinación de las ramas dorsales segmentadas, mientras que el **nervio cubital** y el **nervio mediano,** que inervan la musculatura flexora, están formados por una combinación de las ramas ventrales. Inmediatamente después de que los nervios han entrado en las yemas de las extremidades, entran en contacto íntimo con las condensaciones mesodérmicas en diferenciación, y el contacto temprano entre el nervio y las células musculares es un prerrequisito para su completa diferenciación funcional.

Los nervios raquídeos no sólo desempeñan una función importante en la diferenciación y la inervación motora de la musculatura de las extremidades, sino que también proporcionan **inervación**

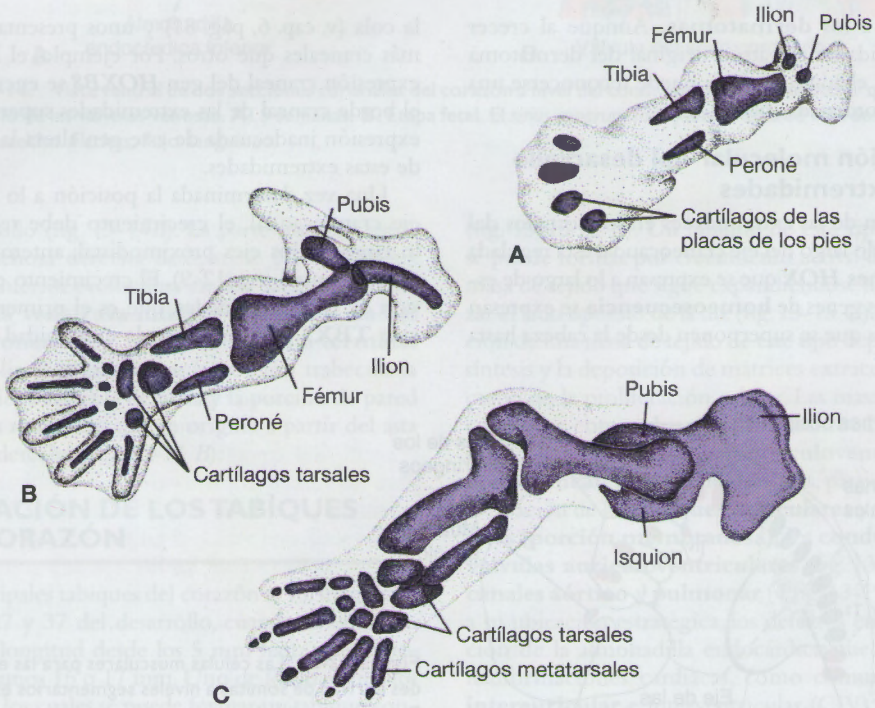

Figura 12-4. **A.** Extremidad inferior de un embrión de 6 semanas que ilustra los primeros moldes de cartílago hialino. **B, C.** Juego completo de moldes de cartílago hialino al final de la sexta semana y al principio de la octava semana, respectivamente.

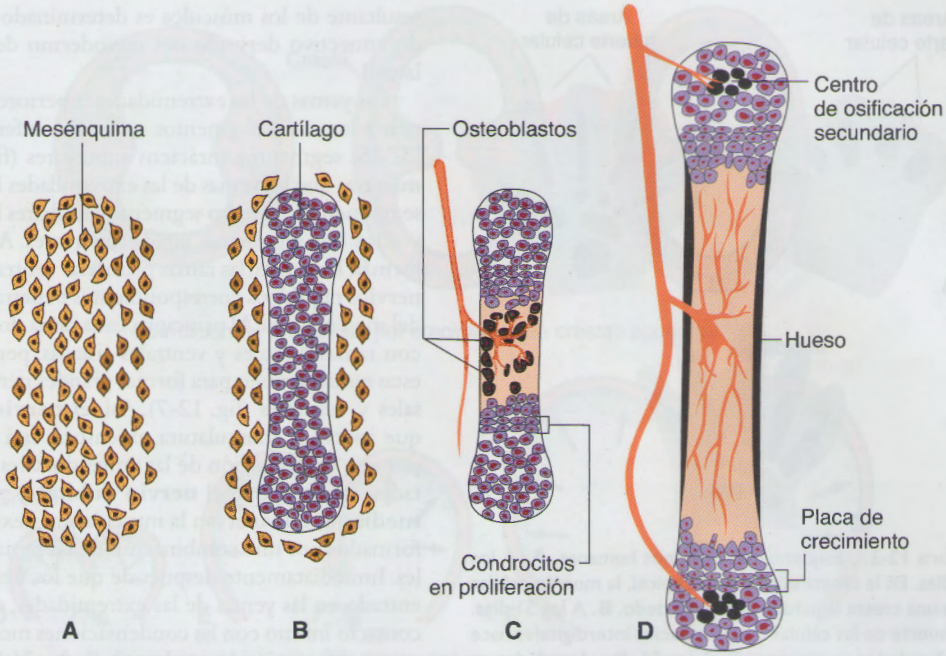

Figura 12-5. Formación endocondral del hueso. **A.** Las células del mesénquima empiezan a condensarse y se diferencian en condrocitos. **B.** Los condrocitos forman el molde cartilaginoso del futuro hueso. **C, D.** Los vasos sanguíneos invaden el centro del molde cartilaginoso, llevan osteoblastos (células negras) y restringen las células condrocíticas en proliferación a los extremos (epífisis) de los huesos. Los condrocitos de la caña (diáfisis) experimentan hipertrofia y apoptosis a medida que mineralizan la matriz circundante. Los osteoblastos se unen a la matriz mineralizada y depositan matrices óseas. Más adelante, cuando los vasos sanguíneos invaden las epífisis, se forman centros de osificación secundarios. El crecimiento de los huesos se mantiene gracias a la proliferación de los condrocitos de las placas de crecimiento.

sensitiva a los **dermatomas.** Aunque al crecer las extremidades el patrón original del dermatoma cambia, en el adulto todavía puede reconocerse una secuencia ordenada (fig. 12-8).

Regulación molecular del desarrollo de las extremidades

La posición de las extremidades en los costados del embrión a lo largo del eje craneocaudal está regulada por los **genes *HOX*** que se expresan a lo largo de este eje. Estos genes de **homeosecuencia** se expresan en patrones que se superponen desde la cabeza hasta la cola (v. cap. 6, pág. 81) y unos presentan límites más craneales que otros. Por ejemplo, el límite de expresión craneal del gen ***HOXB8*** se encuentra en el borde craneal de las extremidades superiores y la expresión inadecuada de este gen altera la posición de estas extremidades.

Una vez determinada la posición a lo largo del eje craneocaudal, el crecimiento debe regularse a lo largo de los ejes proximodistal, anteroposterior y dorsoventral (fig. 12-9). El crecimiento en extensión de las extremidades, que es el primero, lo inician **TBX5** y **FGF-10** en la extremidad superior,

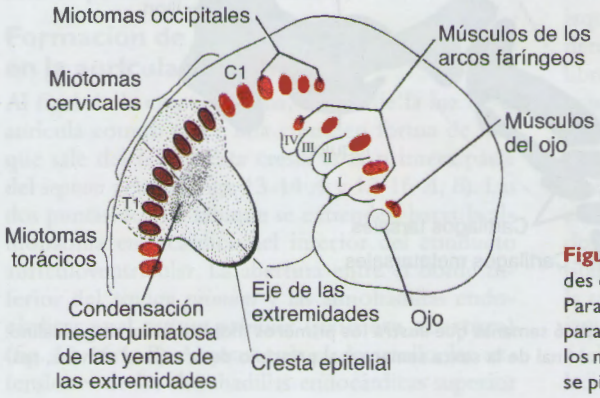

Figura 12-6. Las células musculares para las extremidades derivan de somitas a niveles segmentarios específicos. Para la extremidad superior estos segmentos son C5 a T2; para la extremidad inferior son L2 a S2. En última instancia, los músculos derivan de más de un segmento, de modo que se pierde el patrón de segmentación inicial.

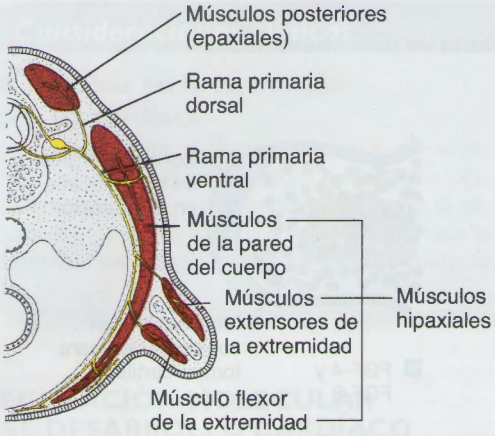

Figura 12-7. Conforme las células musculares avanzan en la extremidad, se dividen en compartimientos dorsal (extensor) y ventral (flexor). Los músculos son inervados por ramas primarias ventrales que inicialmente se dividen para formar ramas dorsales y ventrales hacia estos compartimientos. En última instancia, ramas procedentes de sus respectivas divisiones dorsal y ventral se unen en grandes nervios dorsales y ventrales.

y **TBX4** y **FGF-10** en las extremidades inferiores, secretadas por las células de la placa mesodérmica lateral (figura 12-9 *A*). Una vez se ha iniciado el crecimiento, las proteínas morfogénicas óseas (BMP), que se expresan en el ectodermo ventral, inician la formación de la **CEA** mediante la señalización a través del gen de homeosecuencia ***MSX2.*** La expresión del gen ***Radical fringe*** (homólogo del gen *Fringe* en *Drosophila*) en la mitad dorsal del ectodermo de la extremidad, restringe la localización de la CEA a la punta distal de las extremidades. Este gen induce la expresión de ***SER2,*** homólogo de *serrate* en *Drosophila*, en el límite entre las células que expresan *Radical fringe* y las que no lo expresan. Es en este límite donde se establece la CEA. La expresión del gen ***Engrailed-1*** en las células del ectodermo ventral contribuye a la formación de ese límite, ya que este gen reprime la expresión del gen *Radical fringe*. Una vez establecida, la cresta expresa ***FGF4*** y ***FGF8,*** que mantienen la **zona de progresión,** una población de células mesenquimatosas en rápida proliferación adyacente a la cresta (fig. 12-9 *A*). Así, el crecimiento distal de las extremidades queda afectado por las células en rápida proliferación influenciadas por los **FGF.** Durante el crecimiento, las células mesenquimatosas del extremo proximal de la zona de progresión se alejan de la cresta y de su influencia, disminuyen su ritmo de división y se diferencian.

El diseño del eje anteroposterior de la extremidad está regulado por la **zona de actividad polarizante (ZAP),** formada por un grupo de células del borde posterior de la extremidad cercanas al flanco (fig. 12-9 *B*). Estas células producen **ácido retinoico (vitamina A),** que inicia la expresión de **sonic hedgehog (SHH),** un factor secretado que regula el eje anteroposterior.

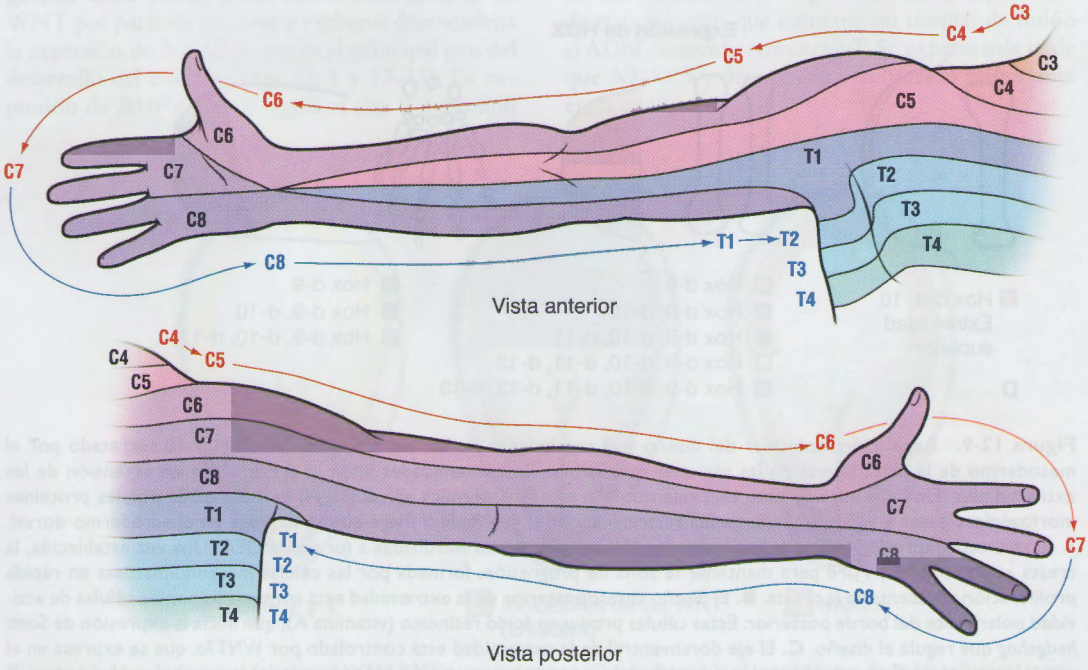

Figura 12-8. Extremidades superiores con su inervación sensitiva hacia los dermatomas representados. Nótese que la inervación sensitiva hacia la extremidad conserva un patrón segmentado que refleja el origen embrionario de cada dermatoma y su inervación.

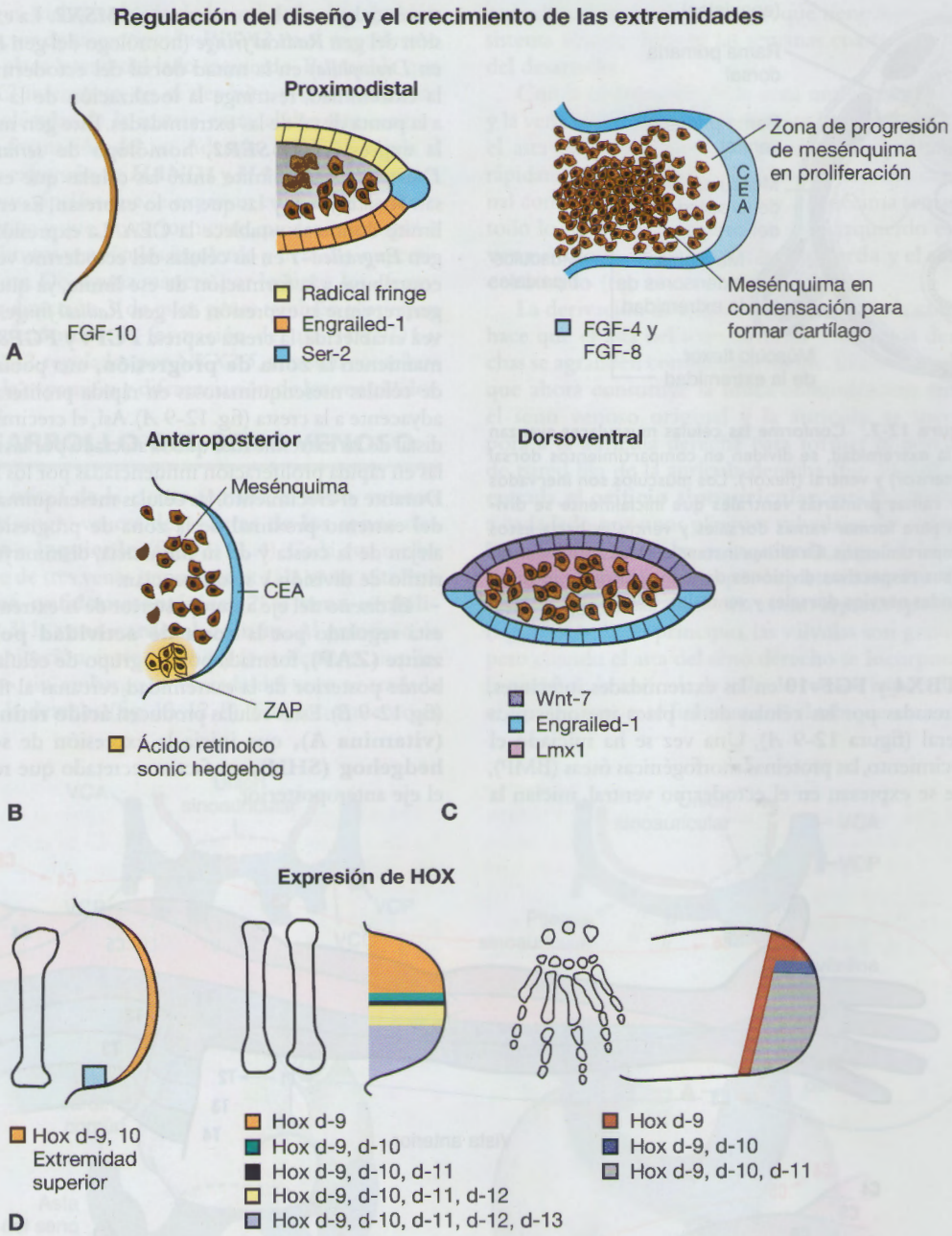

Figura 12-9. Regulación molecular del diseño y el crecimiento de las extremidades. **A.** El FGF-10 secretado por el mesodermo de la placa lateral en las regiones que forman las extremidades inicia el crecimiento en extensión de las extremidades. Una vez iniciado este crecimiento, la cresta ectodérmica apical (CEA) es estimulada por las proteínas morfogénicas óseas y su localización queda restringida por el gen *Radical fringe* que se expresa en el ectodermo dorsal. A su vez, esta expresión induce la expresión de *SER2* en las células destinadas a formar la CEA. Una vez establecida, la cresta expresa *FGF4* y *FGF8* para mantener la zona de progresión, formada por las células mesenquimatosas en rápida proliferación adyacentes a la cresta. **B.** El diseño anteroposterior de la extremidad está controlado por las células de actividad polarizante del borde posterior. Estas células producen ácido retinoico (vitamina A), que inicia la expresión de *Sonic hedgehog* que regula el diseño. **C.** El eje dorsoventral de la extremidad está controlado por *WNT7a*, que se expresa en el ectodermo dorsal. Este gen induce la expresión del factor de transcripción *LMX1* en el mesénquima dorsal, por lo que especifica que estas células son dorsales. **D.** El tipo y la forma del hueso están regulados por los genes *HOX*, cuya expresión viene determinada por la expresión combinada de *SHH*, *FGF* y *WNT7a*. Los grupos *HOXA* y *HOXD* son los principales determinantes de la morfología ósea.

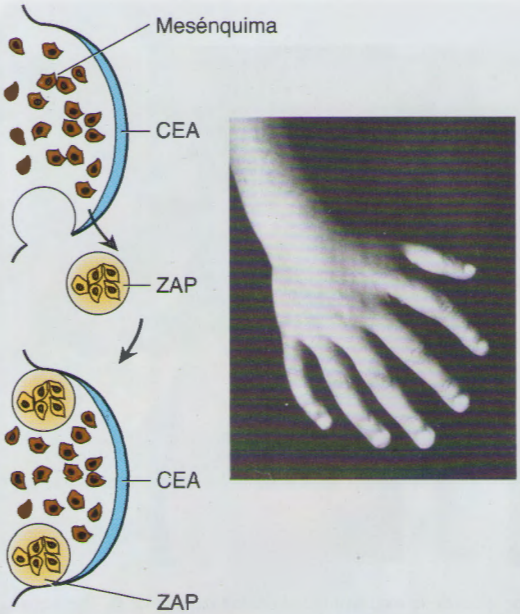

Figura 12-10. Procedimiento experimental para injertar la zona de actividad polarizante de la yema de una extremidad en otra extremidad usando embriones de pollo. El resultado es una extremidad que tiene dedos duplicados como en una imagen especular, muy parecida a la que se muestra en la figura adyacente. Esto indica que la zona de actividad polarizante (ZAP) interviene en la regulación del diseño anteroposterior de la extremidad. La proteína sonic hedgehog es la molécula secretada por la responsable de esta regulación.

Así, por ejemplo, los dedos aparecen en el orden apropiado, con el pulgar en la parte radial (anterior). A medida que la extremidad va creciendo, la ZAP se desplaza hacia la parte distal para permanecer cerca del borde posterior de la CEA. La expresión defectuosa del ácido retinoico o de *SHH* en el margen anterior de una extremidad, que contiene una ZAP que se expresa de manera normal en el borde posterior, provoca la duplicación en imagen especular de las estructuras de las extremidades (fig. 12-10).

El eje dorsoventral también está regulado por las BMP del ectodermo ventral, que inducen la expresión del factor de transcripción *EN1*. A su vez, *EN1* reprime la expresión de *WNT7a*, de manera que lo restringe al ectodermo dorsal de la extremidad.

WNT7a es un factor secretado que induce la expresión en el mesénquima dorsal de *LMX1*, un factor de transcripción que contiene un homeodominio (fig. 12-9 *C*). Éste último especifica las células como dorsales, de manera que establece los componentes dorsoventrales. Además, WNT7a mantiene la expresión de *SHH* en la ZAP y, por consiguiente, también afecta de forma indirecta al diseño o patrón anteroposterior. Estos dos genes también están íntimamente ligados en las vías de señalización de *Drosophila*, y esta interacción se conserva en los vertebrados. De hecho, todos los genes que participan en el diseño de la extremidad poseen ciclos de retroalimentación. Así, los FGF de la CEA activan el *SHH* de la ZAP, mientras que WNT7a mantiene la señal de SHH.

Aunque se han reconocido los genes que controlan la estructuración de los ejes de las extremidades, son los genes ***HOX*** los que regulan los tipos y las formas de los huesos de las mismas (fig. 12-9 *D*). Por tanto, la expresión del gen *HOX*, que es el resultado de la expresión combinada de *SHH*, *FGF* y *WNT7a*, tiene lugar, por fases, en tres lugares de la extremidad que se corresponden con la formación de las partes proximal (stylopod: húmero y fémur), media (zeugopod: radio y cúbito; tibia y peroné) y distal (autopod: mano y pie). Los genes de los grupos *HOXA* y *HOXD* son los principales determinantes de la extremidad que explican la estructuración de los huesos. Así, la expresión anormal de cualquiera de estos dos genes podría causar truncamientos de las extremidades y duplicaciones anteroposteriores. Del mismo modo que ocurre en el eje craneocaudal del embrión, los genes *HOX* tienen patrones de expresión superpuestos que, de alguna manera, regulan la estructuración (figura 12-9 *D*). Los factores que determinan extremidad superior o posterior son los factores de transcripción *TBX5* (extremidades superiores) y *TBX4* junto con *PITX1* (extremidades inferiores).

Consideraciones clínicas

Edad ósea

Para determinar si un niño ha alcanzado la edad de maduración que le corresponde, los radiólogos se fijan en el aspecto de varios centros de osificación. Los estudios de osificación de las manos y las muñecas de los niños proporcionan información útil sobre la **edad ósea.** El análisis prenatal de los huesos del feto mediante ecografía proporciona información sobre el crecimiento fetal y la edad gestacional.

Anomalías de las extremidades

Las malformaciones de las extremidades afectan, aproximadamente, a 6 de cada 10000 recién nacidos vivos. De estas, 3,4 de cada 10000 afectan a las extremidades superiores y 1,1 de cada 10000 a las inferiores. Estas anomalías suelen ir asociadas a otros defectos congénitos que afectan a los sistemas craneofacial, cardíaco y genitourinario. Existen muchos tipos de anomalías de las extremidades y

(continúa)

(cont.)

Figura 12-11. A. Niño con amelia unilateral y múltiples anomalías de la extremidad superior izquierda. **B.** Paciente con un tipo de meromelia denominado focomelia. Las manos están pegadas al tronco mediante unos huesos de forma irregular.

pueden estar representadas por una ausencia parcial **(meromelia)** o completa **(amelia)** de una o más extremidades (fig. 12-11 *A*). En ocasiones los huesos largos están ausentes y, en estos casos, el niño presenta unas manos o pies rudimentarios pegados al tronco por unos huesos pequeños de forma irregular (**focomelia,** una forma de meromelia) (fig. 12-11 *B*). Otras veces, están presentes todos los segmentos de la extremidad pero son anormalmente cortos **(micromelia).**

Aunque estas anomalías son infrecuentes y fundamentalmente hereditarias, se han documentado casos de defectos de las extremidades inducidos por agentes teratógenos. Por ejemplo, entre 1957 y 1962 nacieron muchos niños con malformaciones en las extremidades. Muchas de las madres de estos bebes habían tomado **talidomida,** un fármaco muy utilizado como somnífero y antiemético. Posteriormente, se estableció que la talidomida causaba un característico síndrome de malformaciones consistente en la ausencia de los huesos largos o importantes deformidades en estos, atresia intestinal y anomalías cardiacas. Los estudios indican que el periodo más sensible a las malformaciones de las extremidades inducidas por teratógenos son las semanas cuarta y quinta del desarrollo. Dado que este fármaco se usa actualmente para el tratamiento de los pacientes que sufren SIDA y cáncer, su regulación se regula estrechamente para evitar su uso por embarazadas.

Otra categoría de anomalías de las extremidades afecta a los dedos. Algunas veces los dedos son más cortos (**braquidactilia;** fig. 12-12 *A*). Cuando uno o más dedos de las manos o los pies están fusionados, se habla de **sindactilia** (fig. 12-12 *B*). Normalmente, el mesénquima situado entre los futuros dedos de las placas de las manos y los pies se elimina por muerte celular (apoptosis). Sin embargo, en uno de cada 2000 nacimientos este proceso falla y el resultado es la fusión de uno o más dedos. La presencia de dedos supernumerarios en las manos o los pies se llama **polidactilia** (fig. 12-12 *C*). Esos dedos a menudo carecen de las conexiones musculares adecuadas. Las anomalías que implican polidactilia generalmente son bilaterales, mientras que la ausencia de un dedo **(ectrodactilia),** como el pulgar, suele ser unilateral.

En las **manos y los pies hendidos (deformidad en pinza de langosta)** existe una hendidura anómala entre los metacarpianos segundo y cuarto y los tejidos blandos. Las falanges y el tercer metacarpiano casi siempre están ausentes, y los dedos pulgar e índice, y el anular y el menique pueden estar fusionados (fig. 12-12 *D*). Las dos partes de las manos son en cierta manera opuestas y actúan como las pinzas de una langosta.

Se han identificado distintas mutaciones génicas que afectan a las extremidades y a veces a otras estructuras (tabla 10-1, pág. 137). La función que desempeñan los genes *HOX* en el desarrollo de las extremidades se pone de manifiesto con dos fenotipos anómalos producidos por mutaciones de estos genes: el resultado de las mutaciones de ***HOXA13*** es el **síndrome mano-pie-genital,** que se caracteriza por la fusión de los huesos carpianos y unos dedos cortos y pequeños. Las

(continúa)

(cont.)

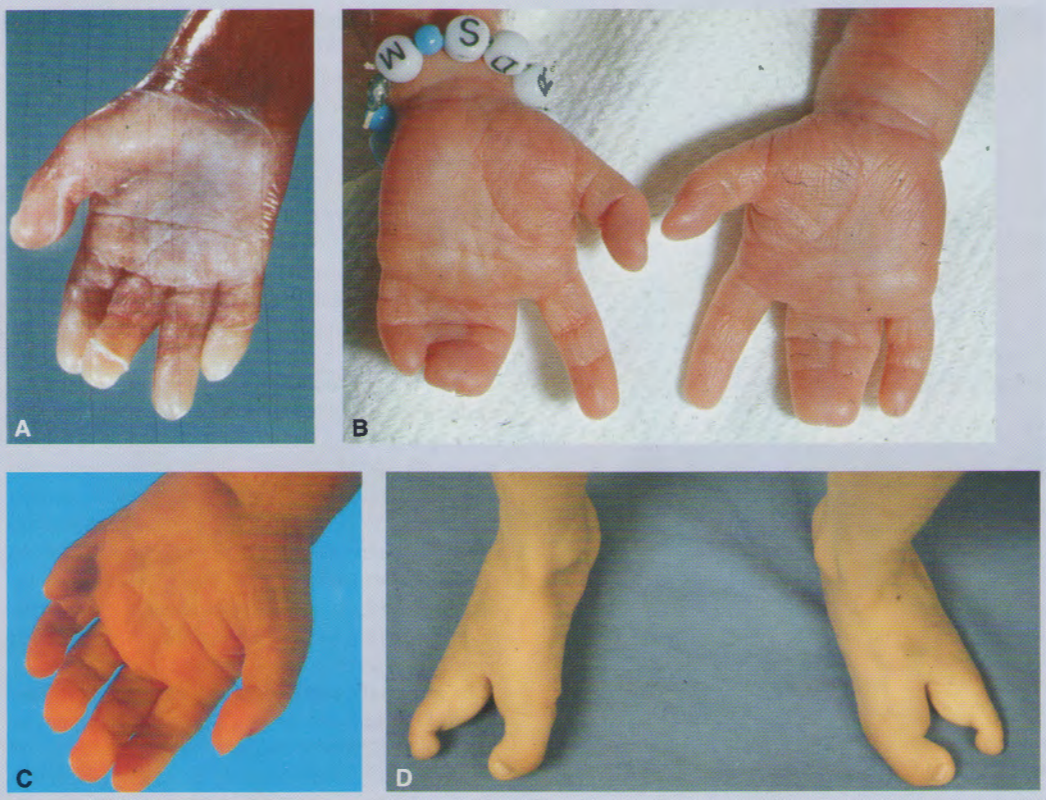

Figura 12-12. Anomalías de los dedos. **A.** Braquidactilia o dedos cortos. **B.** Sindactilia o dedos fusionados. **C.** Polidactilia o dedos supernumerarios. **D.** Pie hendido o deformidad en pinza de langosta. Cualquiera de estos defectos puede afectar las manos, los pies o ambos.

mujeres afectadas suelen tener el útero dividido, ya sea parcialmente (bicorne) o totalmente (didelfo), y el orificio uretral en una posición anómala. Los varones afectados pueden presentar hipospadias. Los defectos genitales se deben al hecho de que *HOXA13* tiene una función importante en la transformación de la cloaca en el seno urogenital y el conducto anal (v. cap. 16). Las mutaciones de ***HOXD13*** provocan una combinación de sindactilia y polidactilia **(sinpolidactilia).**

Las mutaciones de ***TBX5*** (cromosoma 12q24.1) se traducen en el **síndrome de Holt Oram,** que se caracteriza por anomalías de las extremidades superiores y defectos cardiacos, alteraciones consistentes con la función de este gen en el desarrollo de las extremidades superiores y el corazón. Se han observado prácticamente todos los tipos de anomalías de las extremidades superiores, incluida la ausencia de dedos, la polidactilia, la sindactilia, la ausencia de radio y la hipoplasia de cualquier hueso de las extremidades. Los defectos del corazón son anomalías de los tabiques auriculares y ventriculares y trastornos de conducción.

Figura 12-13. Neonato con osteogénesis imperfecta. Obsérvense la cortedad y el arqueamiento de las extremidades.

(continúa)

(cont.)

Figura 12-14. Neonato con artrogriposis (luxación congénita de la cadera).

La **osteogénesis imperfecta** se caracteriza por el acortamiento, el arqueamiento y la hipomineralización de los huesos largos de las extremidades (con la consecuencia de posibles fracturas) y por una esclerótica azul(fig. 12-13). Ocurren varios tipos de osteogénesis imperfecta, que van de ligero aumento en la frecuencia de fracturas hasta una forma grave que es letal en el neonato. En la mayoría de los casos, los defectos se deben a mutaciones dominantes en los genes ***COL1A1*** o ***COL1A2*** que intervienen en la producción de **colágeno tipo I.**

El **síndrome de Marfan** está causado por mutaciones del gen de la **fibrilina *(FBN1)*** que se localiza en el cromosoma 15q15-21. Los individuos afectados generalmente son altos y flacos, tienen extremidades largas y delgadas, así como una cara también larga y delgada. Otras características son defectos del esternón (tórax en embudo o tórax en quilla), hiperflexibilidad de las articulaciones, dilatación y/o disección de la aorta ascendente y luxación del cristalino del ojo.

La **artrogriposis** o **luxación congénita de la cadera** (fig. 12-14) suele implicar más de una articulación y deberse a defectos neurológicos (deficiencia de células del asta motora, meningomielocele), defectos musculares (miopatías, agenesia muscular), problemas de articulaciones y tejido contiguo (sinostosis, desarrollo anormal), y hacinamiento y restricción de movimientos fetales (partos múltiples, oligohidramnios). Por ejemplo, el pie zambo a menudo se debe a restricción uterina por escasez de líquido amniótico (oligohidramnios).

La **ausencia congénita del radio o deficiencia del radio** suele ser una alteración genética que se observa junto con malformaciones de otras estructuras, como el **síndrome de craneosinostosis y aplasia radial** (síndrome de Baller-Gerold). Estos individuos tienen sinostosis de una o más suturas craneales, ausencia de radio y otros defectos.

Las **bridas amnióticas** pueden causar constricciones en anillo y amputaciones de las extremidades o los dedos (fig. 12-15; v. también fig. 8-17 pág. 107). No se sabe por qué se originan, pero es posible que

Figura 12-15. Amputaciones digitales a causa de bridas amnióticas.

(continúa)

(cont.)

Figura 12-16. Defecto transverso de extremidad, debido a interrupción de la cresta ectodérmica apical o a defectos vasculares.

representen adhesiones entre el amnios y las estructuras afectadas del feto. Otros investigadores creen que las bridas se originan a partir de desgarros del amnios que se desprenden y rodean parte del feto. Los **defectos transversos de las extremidades** son anomalías de las extremidades en que las estructuras proximales están intactas, pero las estructuras distales a un plano transverso están parcial o totalmente ausentes (fig. 12-16). Los defectos pueden deberse a interrupción de la cresta ectodérmica apical o su señalización o a trastornos vasculares, como trombosis o vasoconstricción.

La **luxación congénita de la cadera** consiste en un subdesarrollo del acetábulo y la cabeza del fémur. Es bastante común y afecta, mayoritariamente, a los recién nacidos de sexo femenino. Aunque la luxación suele producirse después del nacimiento, la anomalía de los huesos se desarrolla antes de nacer. Como muchos bebés con luxación congénita de la cadera nacen de un parto de nalgas, se cree que la posición de nalgas podría interferir con el desarrollo de la articulación de la cadera. Con frecuencia se ha asociado a la laxidad de la cápsula articular.

Resumen

Las extremidades se forman al final de la cuarta semana a partir de yemas que aparecen a lo largo de la pared del cuerpo adyacentes a segmentos espinales específicos determinados por genes ***HOX*** (extremidad superior, C5 a T2; extremidad inferior, L1 a S2). La **cresta ectodérmica apical (CEA),** en el borde distal de la extremidad, regula la prolongación de ésta al secretar **FGF,** que mantienen una región de células en división rápida inmediatamente adyacente a la cresta llamada **zona de avance.** La **zona de actividad de polarización (ZAP),** localizada en el borde posterior de la extremidad, secreta ***sonic hedgehog (SHH)*** y controla la estructuración anteroposterior (pulgar a meñique).

Los huesos de la extremidad se forman por **osificación endocondral** y se derivan de la capa parietal del mesodermo de la placa lateral. Las células musculares migran desde los somitas de manera segmentaria y se segregan en grupos musculares dorsales y ventrales. Las posteriores fusiones y divisiones de estos grupos en diferentes músculos distorsionan el patrón segmentario original. Los músculos son inervados por ramas primarias ventrales que se dividen en ramas dorsales y ventrales, las cuales con el tiempo se unen en nervios dorsales y ventrales para inervar los compartimientos dorsal (extensor) y ventral (flexor), respectivamente.

Los dedos se forman cuando ocurre apoptosis (muerte celular programada) en la CEA para separar esta estructura en cinco crestas separadas. La separación final de los dedos se logra por apoptosis adicional en los espacios interdigitales. Muchos defectos de los dedos se relacionan con estos patrones de muerte celular, como polidactilia, sindactilia y hendiduras (fig. 12-12).

Resolución de problemas

1. Si observa ausencia congénita del radio o defectos de los dedos, como la ausencia del pulgar o polidactilia, ¿se plantearía examinar al niño para ver si presenta otras malformaciones? ¿Por qué motivo?

Capítulo 13
Sistema cardiovascular

ESTABLECIMIENTO Y ESTRUCTURACIÓN DEL CAMPO CARDIOGÉNICO PRIMARIO

El sistema vascular aparece a la mitad de la tercera semana, cuando el embrión ya no es capaz de satisfacer sus necesidades nutricionales sólo con la difusión. Las **células cardíacas progenitoras** yacen en el epiblasto, inmediatamente al lado del extremo craneal de la línea primitiva. Desde allí, migran a través de la línea primitiva hacia la capa esplácnica del mesodermo de la placa lateral, donde forman un grupo celular parecido a una herradura denominado **campo cardiogénico primario (CCP)**, craneal a los pliegues neurales (fig. 13-1). Conforme las células cardíacas progenitoras migran y forman el CCP durante los días 16 a 18, son especificadas en ambos lados desde lateral hasta medial para convertirse en las aurículas, el ventrículo izquierdo y la mayor parte del ventrículo derecho (fig. 13-1 *A*). La estructuración de estas células ocurre al mismo tiempo que se establece la lateralidad (derecha e izquierda) de todo el embrión, y este proceso y la vía de señalización de la que depende (fig. 13-2) son esenciales para el desarrollo cardíaco normal.

El resto del corazón, incluida parte del ventrículo derecho y el tracto de salida (cono cardíaco y cono arterial), deriva del **campo cardiogénico secundario (CCS)**. Este campo de células aparece un poco más tarde (días 20 a 21) que el primario, reside en el mesodermo esplácnico ventral a la parte posterior de la faringe, y es responsable de la extensión del tracto de salida (v. fig. 13-3). Las células del CCS también exhiben lateralidad, de modo que las del lado derecho contribuyen a la parte izquierda de la región del tracto de salida y las del lado izquierdo contribuyen a

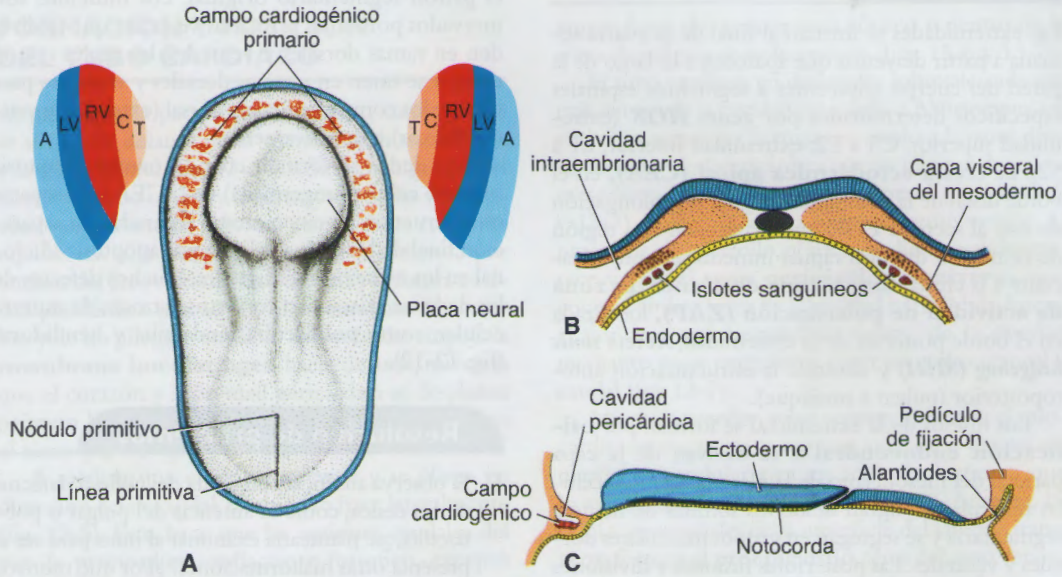

Figura 13-1. A. Vista dorsal de un embrión presomita tardío (de unos 18 días) después de eliminar el amnios. Las células cardíacas progenitoras han migrado y creado el campo cardiogénico primario (CCP) con forma de herradura en la capa esplácnica del mesodermo de la placa lateral. Conforme migraban, las células del CCP adquirieron especificidad para formar los lados izquierdo y derecho del corazón y para formar las aurículas, el ventrículo izquierdo y parte del ventrículo derecho. El resto del ventrículo derecho y el tracto de salida, consistente en el cono cardíaco y el tronco arterial, son formados por el campo cariogénico secundario (CCS). **B.** Sección transversal de un embrión en una fase de desarrollo similar que muestra la posición de los islotes sanguíneos en la capa visceral del mesodermo. **C.** Sección cefalocaudal de un embrión en una fase de desarrollo similar que muestra la posición de la cavidad pericárdica y el campo cardiogénico primario.

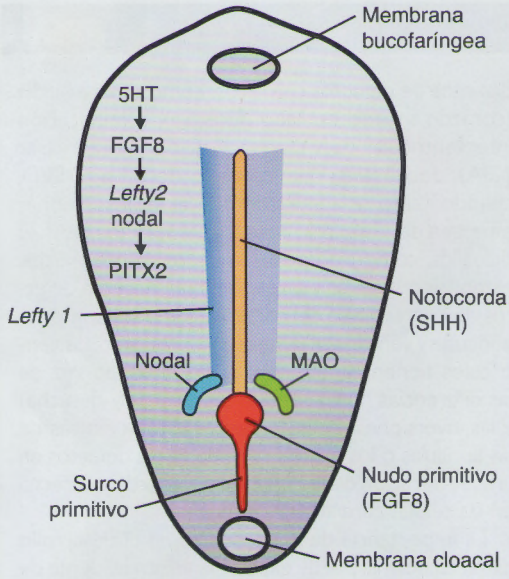

Figura 13-2. Vista dorsal esquemática de un embrión de 16 días, que muestra la vía de lateralidad. Esta vía se expresa en el mesodermo de la placa lateral del lado izquierdo e implica varias moléculas de señalización, como serotonina (5HT), que induce la expresión del factor de transcripción *PITX2*, el gen maestro para la lateralidad izquierda. Esta vía especifica el lado izquierdo del cuerpo y también programa células cardíacas en los campos cardiogénicos primario y secundario. El lado derecho también se especifica, pero los genes responsables de esta estructuración no se han determinado por completo. La interrupción de la vía en el lado izquierdo causa defectos de la lateralidad, incluidas muchas anomalías cardíacas.

la parte derecha. Esta lateralidad es determinada por la misma vía de señalización que establece la lateralidad de todo el embrión (fig. 13-2) y explica la naturaleza en espiral de la arteria pulmonar y la aorta y asegura que esta última emerja del ventrículo izquierdo y que la arteria pulmonar lo haga del ventrículo derecho.

Una vez que las células establecen el CCP, son inducidas por el endodermo faríngeo subyacente a formar mioblastos cardíacos e islas hemáticas que generarán células sanguíneas y vasos por el proceso de vasculogénesis (cap. 6, pág. 75). Con el tiempo, los islotes se fusionan y forman un tubo en **forma de herradura** revestido de endotelio y rodeado por mioblastos. Esta región se conoce como **campo cardiogénico.** Más tarde, la cavidad intraembrionaria situada encima de este campo se desarrollará y formará la **cavidad pericárdica** (fig. 13-1 *B*, *C*).

Además de la región cardiogénica, cerca de la línea media del escudo embrionario, en paralelo y a ambos lados del mismo, aparecen otros islotes sanguíneos. Estos islotes forman un par de vasos longitudinales llamados **aortas dorsales.**

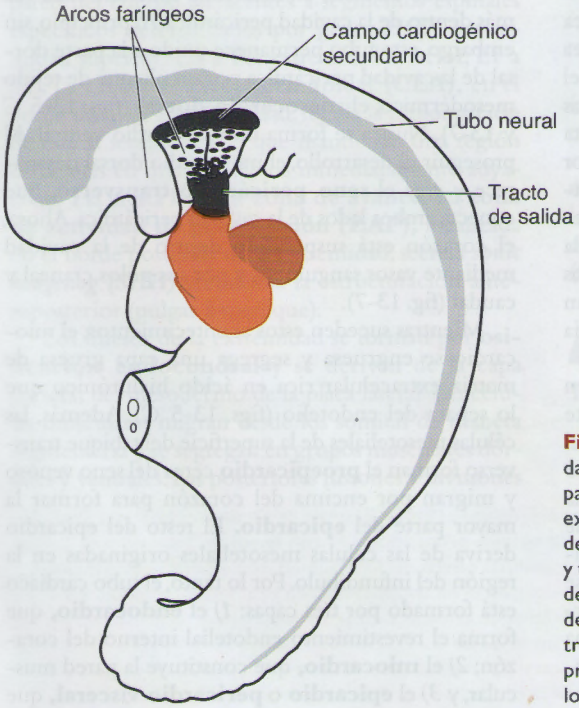

Figura 13-3. Esquema del campo cardiogénico secundario (CCS), que yace en el mesodermo esplácnico en la parte posterior de la faringe. El CCS aporta células que extienden la región de salida del corazón, incluida parte del ventrículo derecho y el tracto de salida (cono cardíaco y tronco arterial). Las células de la cresta neural, al migrar desde pliegues neurales craneales hacia el corazón a través de arcos faríngeos en esta región, regulan el CCS al controlar las concentraciones de FGF. La alteración del CCS provoca acortamiento de la región del tracto de salida, de lo que resultan defectos de éste.

Consideraciones clínicas

Lateralidad y defectos cardíacos

El establecimiento de la lateralidad durante la gastrulación (v. cap. 5, págs. 55-56) es esencial para el desarrollo cardíaco normal, porque especifica las células que contribuyen a los lados derecho e izquierdo del corazón y su estructuración. El proceso requiere una cascada de señalización que incluye serotonina (5HT) como molécula clave que inicia la vía (fig. 13-2). La 5HT se concentra en el lado izquierdo del embrión, debido en parte a la alta concentración de la enzima que la degrada –monoamina oxidasa (MAO)– en el lado derecho cerca del nudo primitivo. En el lado izquierdo también se acumulan factores nodales y FGF, y junto con 5HT propagan señales que culminan en la expresión de *PITX2*, el gen maestro para la lateralidad izquierda. También se especifica el lado derecho, pero aún no se dilucidan del todo las señales responsables de esta acción.

En este momento, la vía de lateralidad especifica asimismo tanto las células progenitoras cardíacas para las partes del corazón que se formarán como la lateralidad izquierda-derecha. Así, este periodo (días 16 a 18) es crítico para el desarrollo cardíaco, y estudios experimentales demuestran que la interrupción de vía de lateralidad provoca muchos tipos distintos de defectos cardíacos, como dextrocardia (corazón situado del lado derecho), comunicación interventricular (CIV), comunicación interauricular (CIA), doble salida del ventrículo derecho (DSVD, cuando tanto la aorta como la arteria pulmonar emergen del ventrículo derecho), y defectos del flujo de salida, como transposición de los grandes vasos, estenosis pulmonar y otros. También ocurren defectos de la lateralidad del corazón, como las isomerías auricular y ventricular (ambas aurículas o ambos ventrículos tienen características similares, en vez de las diferencias normales entre izquierda y derecha) y las inversiones (se invierten las características de las aurículas o los ventrículos), debido a defectos en la especificación de la lateralidad izquierda y derecha en las células cardíacas progenitoras.

La importancia de la lateralidad en el desarrollo cardíaco normal puede explicar la acción evidente de los antidepresivos de la clase de los inhibidores selectivos de la recaptación de serotonina (ISRS), que se han vinculado con aumento de defectos cardiacos. Estos compuestos alteran las concentraciones de 5HT, lo cual podría interrumpir la señalización por 5HT en la vía de la lateralidad, con el resultado de malformaciones.

FORMACIÓN Y POSICIÓN DEL TUBO CARDÍACO

Al principio, la parte central del área cardiogénica se sitúa por delante de la membrana bucofaríngea y la placa neural (fig. 13-4 *A*). Sin embargo, con el cierre del tubo neural y la formación de las vesículas cerebrales, el sistema nervioso central crece con tanta rapidez hacia la parte anterior que se extiende por encima del área cardiogénica central y la futura cavidad pericárdica (fig. 13-4). El crecimiento del cerebro y de los pliegues cefálicos del embrión empuja la **membrana bucofaríngea** hacia delante, mientras que el corazón y la cavidad pericárdica se desplazan primero hacia la región cervical y finalmente hacia el tórax (fig. 13-4).

A medida que el embrión crece y se pliega en dirección cefalocaudal, también lo hace lateralmente (fig. 13-5). Esto hace que las regiones caudales del par de primordios cardíacos se fusionen, excepto en sus extremos más caudales (fig. 13-6). De forma simultánea, la parte curvada del área en forma de herradura se expande para formar el futuro infundíbulo y las regiones ventriculares. Así, el corazón se convierte en un tubo en expansión continua formado por un revestimiento endotelial interno y una capa miocárdica externa (fig. 13-5 *C*). Recibe drenaje venoso en su polo caudal y empieza a bombear sangre fuera del primer arco aórtico y dentro de la aorta dorsal por su polo craneal (figs. 13-6 y 13-7).

El tubo cardíaco en desarrollo sobresale cada vez más dentro de la cavidad pericárdica. Al principio, sin embargo, este tubo permanece unido a la parte dorsal de la cavidad pericárdica por un pliegue de tejido mesodérmico, el **mesocardio dorsal** (figs. 13-5 *C* y 13-7). Nunca se forma un mesocardio ventral. Al proseguir el desarrollo, el mesocardio dorsal desaparece y crea el **seno pericárdico transverso,** que conecta ambos lados de la cavidad pericárdica. Ahora, el corazón está suspendido dentro de la cavidad mediante vasos sanguíneos y por sus polos craneal y caudal (fig. 13-7).

Mientras suceden estos acontecimientos, el miocardio se engruesa y segrega una capa gruesa de matriz extracelular rica en ácido hialurónico que lo separa del endotelio (figs. 13-5 *C*). Además, las células mesoteliales de la superficie del tabique transverso forman el **proepicardio** cerca del seno venoso y migran por encima del corazón para formar la mayor parte del **epicardio.** El resto del epicardio deriva de las células mesoteliales originadas en la región del infundíbulo. Por lo tanto, el tubo cardíaco está formado por tres capas: *1)* el **endocardio,** que forma el revestimiento endotelial interno del corazón; *2)* el **miocardio,** que constituye la pared muscular, y *3)* el **epicardio** o **pericardio visceral,** que

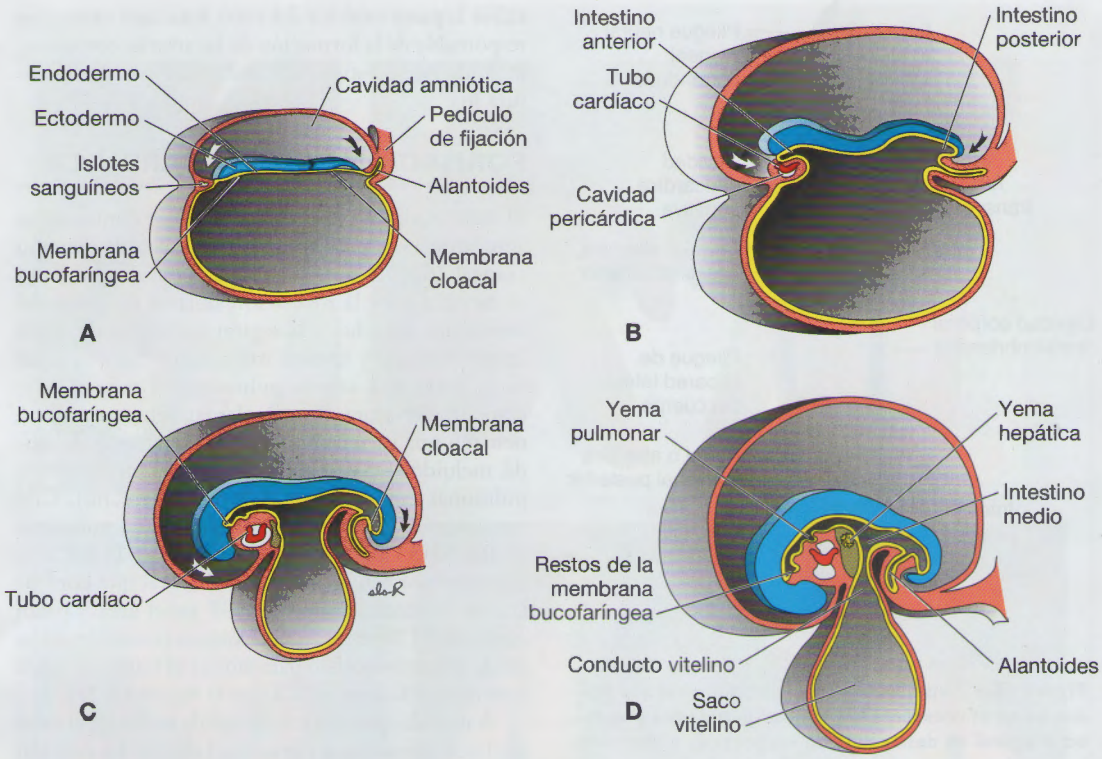

Figura 13-4. Figuras que muestran los efectos que tiene el rápido crecimiento del cerebro sobre la posición del corazón. Al principio, el área cardiogénica y la cavidad pericárdica se encuentran delante de la membrana bucofaríngea. **A.** 18 días. **B.** 20 días. **C.** 21 días. **D.** 22 días.

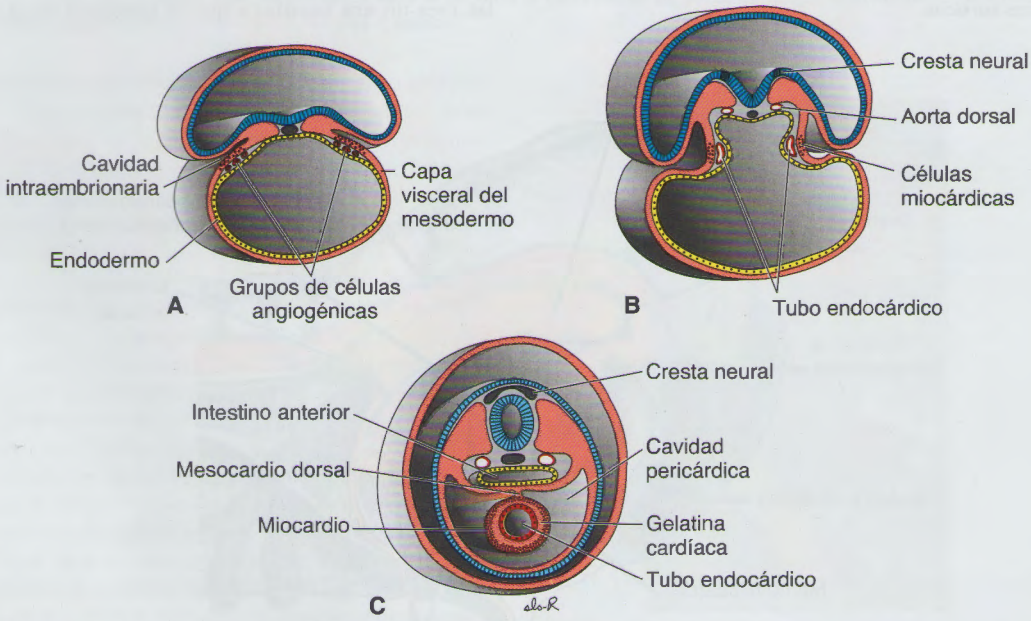

Figura 13-5. Secciones transversales de embriones en distintas fases de desarrollo que muestran la formación de un único tubo cardíaco a partir de un par de primordios. **A.** Embrión presomita temprano (17 días). **B.** Embrión presomita tardío (18 días). **C.** Fase de ocho somitas (22 días). La fusión tiene lugar solamente en la región caudal del tubo en forma de herradura (fig. 13-6). El infundíbulo y la mayor parte de la región ventricular se forman por expansión y crecimiento de la parte curvada de la herradura.

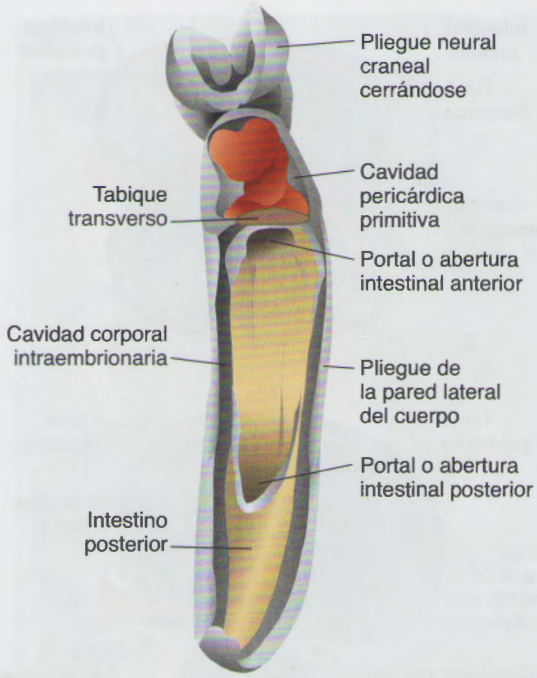

Figura 13-6. Vista frontal de un embrión en el que pueden verse el corazón en la cavidad pericárdica y el tubo intestinal en desarrollo con los portales o aberturas intestinales anterior y posterior. Los dos tubos emparejados originales del primordio cardíaco se han fusionado en un solo tubo excepto en sus extremos caudales, que permanecen separados. Estos extremos caudales del tubo cardíaco están inmersos en el tabique transverso, mientras que el infundíbulo desemboca en el saco aórtico y los arcos aórticos.

cubre la parte exterior del tubo. Esta capa externa es responsable de la formación de las arterias coronarias, incluido su revestimiento endotelial y su musculatura lisa.

FORMACIÓN DEL ASA CARDÍACA

El tubo cardíaco continúa alargándose conforme se agregan células procedentes del CCS a su extremo craneal (fig. 13-3). Este proceso de alargamiento es esencial para la formación normal de parte del ventrículo derecho y la región del tracto de salida (cono cardiaco y tronco arterial, que forman parte de la aorta y la arteria pulmonar), y para el proceso de curvatura. Si este alargamiento se inhibe, ocurren una variedad de defectos del tracto de salida, incluidos DSVD (tanto la aorta como la arteria pulmonar emergen del ventrículo derecho), CIV, tetralogía de Fallot (v. fig. 13-31), atresia pulmonar (v. fig. 13-33 *B*) y estenosis pulmonar. El CCS es regulado por células de la cresta neural que controlan las concentraciones de FGF en el área y pasan cerca del CCS en los arcos faríngeos en su migración desde el rombencéfalo para tabicar el tracto de salida (compárese la figura 13-3 con la figura 13-27).

A medida que el tracto de salida se alarga, el tubo cardíaco comienza a curvarse el día 23. La porción cefálica del tubo se curva en dirección ventral, caudal y hacia la derecha (fig. 13-8); la porción auricular (caudal) se desplaza dorsocranealmente y hacia la izquierda (figs. 13-8 y 13-9 *A*). Esta curvatura, que podría ser debida a los cambios de forma de las células, crea un **asa cardíaca** que se completa hacia el

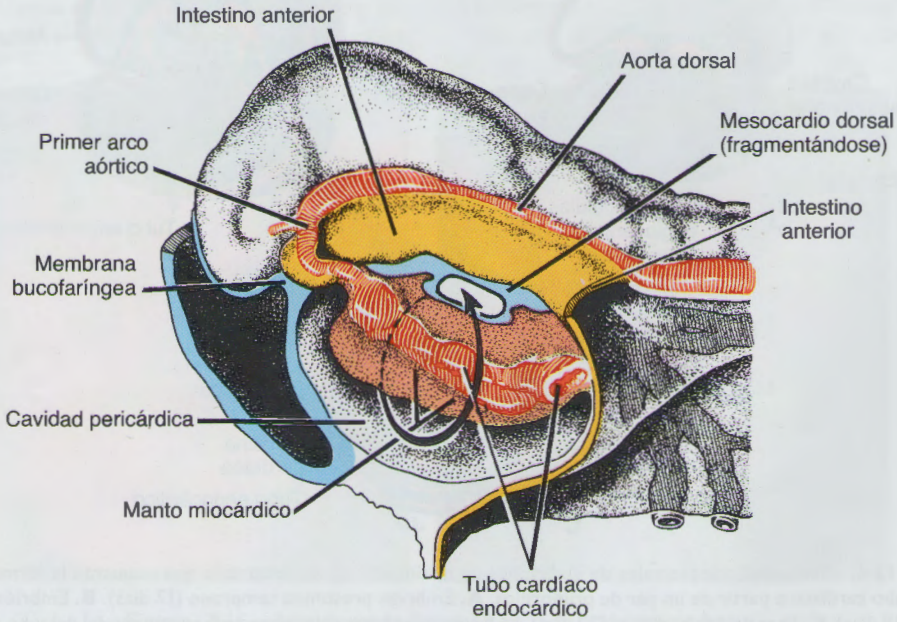

Figura 13-7. Extremo cefálico de un embrión somítico temprano. El tubo cardíaco endocárdico en desarrollo y la capa que lo reviste sobresalen dentro de la cavidad pericárdica. El mesocardio dorsal se está fragmentando.

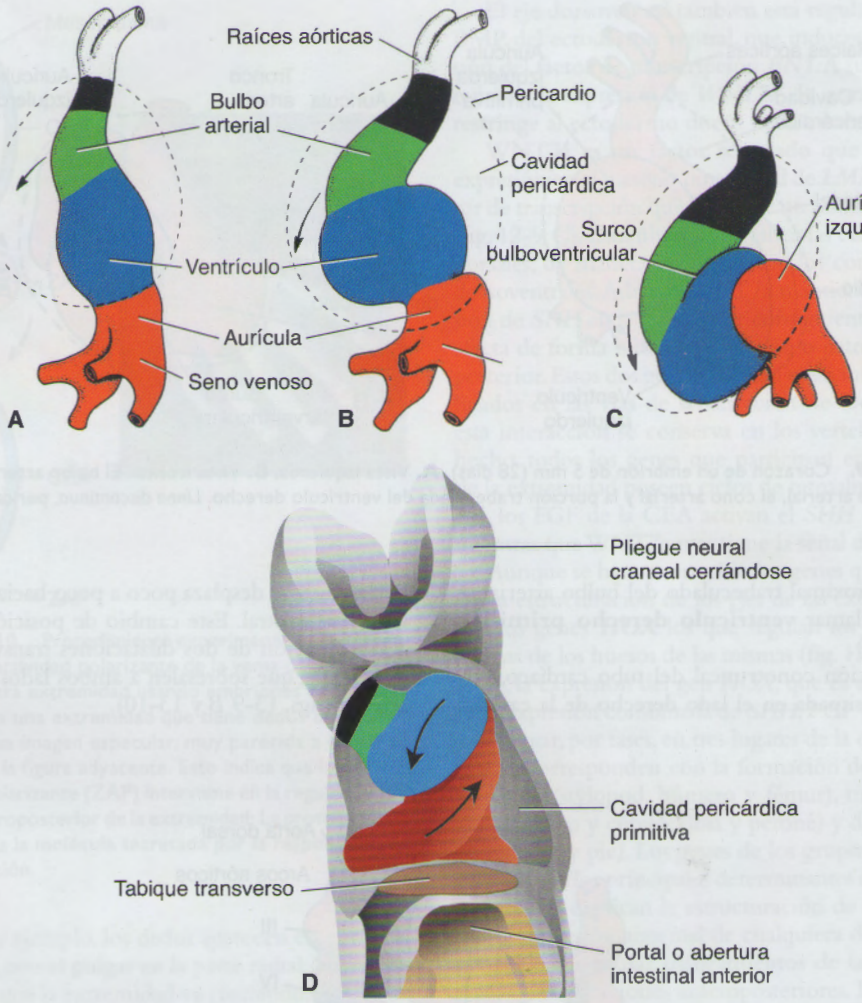

Figura 13-8. Formación del asa cardíaca. **A.** 22 días. **B.** 23 días. **C.** 24 días. **D.** Vista frontal del tubo curvándose dentro de la cavidad pericárdica. El ventrículo primitivo se mueve en dirección ventral y hacia la derecha, mientras que la región auricular se mueve dorsalmente y hacia la izquierda *(flechas)*.

día 28. Mientras se forma el asa cardíaca, las expansiones locales se hacen visibles a lo largo del tubo. La **porción auricular,** que inicialmente es una estructura par situada fuera de la cavidad pericárdica, forma una aurícula común y se incorpora a la cavidad pericárdica (fig. 13-8). La **articulación auriculoventricular** continúa siendo estrecha y forma el **conducto auriculoventricular,** que conecta la aurícula común y el ventrículo embrionario temprano (fig. 13-10). El **bulbo arterial** es estrecho excepto en su tercio proximal. Esta parte formará la **porción trabeculada del ventrículo derecho** (figs. 13-8 y 13-10). La parte media, el **cono arterial,** formará los infundíbulos de ambos ventrículos. La parte distal del bulbo, el **tronco arterial,** formará las raíces y la parte proximal de la aorta y la arteria pulmonar (fig. 13-10). La unión entre el ventrículo y el bulbo arterial, que externamente se observa en forma de **surco bulboventricular** (fig. 13-8 *C*), sigue siendo estrecha y recibe el nombre de **agujero interventricular primario** (fig. 13-10). Por tanto, el tubo cardíaco se organiza en regiones a lo largo de su eje craneocaudal, desde el cono tronco hasta el ventrículo derecho, el ventrículo izquierdo y la región auricular, respectivamente (fig. 13-8 *A-C*). Las pruebas sugieren que la organización de estos segmentos está regulada por genes de homeosecuencia, de manera parecida a como lo está la organización del eje craneocaudal del embrión (v. cap. 6, pág. 81).

Cuando se está finalizando la formación del asa, el tubo cardíaco de pared lisa empieza a formar trabéculas primitivas en dos áreas bien definidas de las partes más proximales y distales al agujero interventricular primario (fig. 13-10). El bulbo conserva su pared lisa de forma transitoria. El ventrículo primitivo, que ahora está trabeculado, recibe el nombre de **ventrículo izquierdo primitivo.** Asimismo,

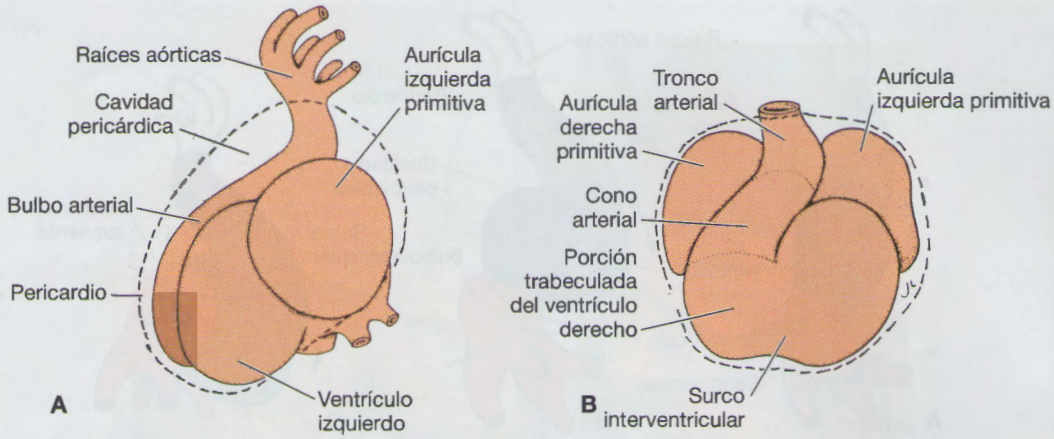

Figura 13-9. Corazón de un embrión de 5 mm (28 días). **A.** Vista izquierda. **B.** Vista frontal. El bulbo arterial se divide en el tronco arterial, el cono arterial y la porción trabeculada del ventrículo derecho. *Línea discontinua,* pericardio.

al tercio proximal trabeculado del bulbo arterial se le puede llamar **ventrículo derecho primitivo** (fig. 13-10).

La porción conotruncal del tubo cardíaco, inicialmente situada en el lado derecho de la cavidad pericárdica, se desplaza poco a poco hacia una posición más central. Este cambio de posición se debe a la formación de dos dilataciones transversales en la aurícula, que sobresalen a ambos lados del bulbo arterial (figs. 13-9 *B* y 13-10).

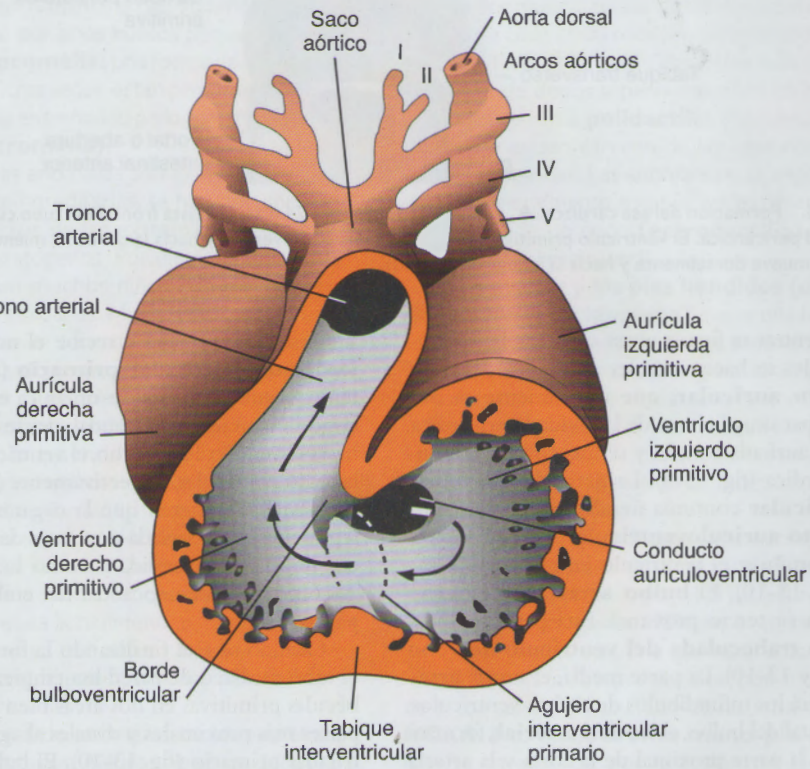

Figura 13-10. Sección frontal a través del corazón de un embrión de 30 días que muestra el agujero interventricular primario y la entrada de la aurícula al ventrículo izquierdo primitivo. Obsérvese el borde bulboventricular. *Flechas,* dirección del flujo sanguíneo.

Consideraciones clínicas

Anomalías en la formación del asa cardíaca

La **dextrocardia** es un trastorno en el que el corazón se sitúa en el lado derecho del tórax en lugar de situarse en el izquierdo, y ocurre cuando el corazón forma el asa hacia la izquierda y no hacia la derecha. Este defecto puede ser inducido durante la gastrulación, cuando se establece la lateralidad, o poco después, cuando ocurre la formación del asa. La dextrocardia puede coincidir con **transposición visceral,** que es una inversión completa de la asimetría de todos los órganos, o puede asociarse con **secuencias de lateralidad,** en las cuales sólo se invierten las posiciones de algunos órganos (v. cap. 5).

REGULACIÓN MOLECULAR DEL DESARROLLO CARDÍACO

Al inducir el factor de transcripción *NKX2.5,* las señales procedentes del endodermo anterior (craneal) inducen una región responsable de la formación del corazón en el mesodermo visceral suprayacente. Estas señales requieren la secreción de **BMP-2** y **BMP-4** por parte del endodermo y el mesodermo de la placa lateral. De forma simultánea, la actividad de las **proteínas WNT** (3 y 8) secretadas por el tubo neural debe quedar bloqueada, ya que estas proteínas normalmente inhiben el desarrollo del corazón. Los inhibidores **(crescent y cerberus)** de las proteínas WNT son producidos por las células endodérmicas inmediatamente adyacentes al mesodermo que origina el corazón de la mitad anterior del embrión. La actividad de la **proteína morfogénica ósea** (BMP) junto con la inhibición de las WNT por parte de crescent y cerberus desencadena la expresión de *NKX2.5,* que es el principal gen del desarrollo del corazón (figs. 13-1 y 13-11). La expresión de *BMP* también regula al alza la expresión de ***FGF8,*** importante para la expresión de proteínas cardíacas específicas.

Una vez que se ha formado el tubo cardíaco, la parte venosa es especificada por el **ácido retinoico (AR)** producido por el mesodermo adyacente a las futuras aurículas y al futuro seno venoso. Después de esta primera exposición al AR, estas estructuras expresan el gen para la retinaldehído deshidrogenasa, que les permite fabricar su propio AR y las induce a convertirse en estructuras cardíacas caudales. En las regiones cardíacas más anteriores (ventrículos e infundíbulo), las concentraciones más bajas de AR contribuyen a especificar estas estructuras. La importancia del AR en la señalización cardíaca explica por qué este compuesto puede provocar gran diversidad de defectos cardíacos.

El gen *NKX2.5* contiene un homeodominio y es un homólogo del gen ***tinman,*** que regula el desarrollo del corazón en *Drosophila.* ***TBX5*** es otro factor de transcripción que contiene un motivo de unión al ADN conocido como caja T. Se expresa más tarde que *NKX2.5* y desempeña una función importante en la tabicación.

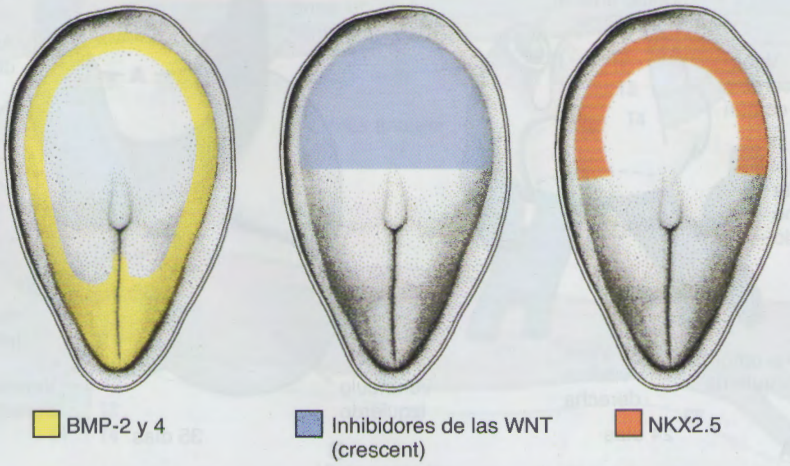

Figura 13-11. Inducción del corazón. Las BMP secretadas por el endodermo y el mesodermo de la placa lateral, combinadas con la inhibición de la expresión de *WNT* por *crescent* en la mitad anterior del embrión, inducen la expresión del gen *NKX2.5* en la región a cargo de la formación del corazón del mesodermo de la placa lateral (capa visceral). Por lo tanto, *KX2.5* es responsable de la inducción del corazón.

La formación del asa cardíaca depende de varios factores, incluidas la vía de lateralidad y la expresión del factor de transcripción ***PITX2*** en el mesodermo de la placa lateral del lado izquierdo. Es posible que *PITX2* intervenga en el depósito y la actividad de las moléculas de la matriz extracelular que controlan la formación del asa. Además, *NKX2.5* regula al alza la expresión de ***HAND1*** y ***HAND2,*** dos factores de transcripción que se expresan en el tubo cardíaco primitivo y que, posteriormente, quedan restringidos a los futuros ventrículos izquierdo y derecho, respectivamente. De alguna manera, por lo tanto, los efectores en dirección 3' de estos genes también participan en el fenómeno de formación del asa. *HAND1* y *HAND2,* regulados por *NKX2.5,* también contribuyen a la expansión y diferenciación de los ventrículos.

DESARROLLO DEL SENO VENOSO

En la mitad de la cuarta semana, el **seno venoso** recibe sangre venosa de las **astas de los senos derecho e izquierdo** (fig. 13-12 *A*). Cada asta recibe sangre de tres venas importantes: *1)* la **vena vitelina** o **vena onfalomesentérica,** *2)* la **vena umbilical** y *3)* la **vena cardinal común.** Al principio, la comunicación entre el seno y la aurícula es amplia. Pronto, sin embargo, la entrada del seno se traslada hacia la derecha (fig. 13-12 *B*). Este movimiento es causado, principalmente, por la derivación de izquierda a derecha de la sangre, que tiene lugar en el sistema venoso durante las semanas cuarta y quinta del desarrollo.

Con la obliteración de la vena umbilical derecha y la vena vitelina izquierda durante la quinta semana, el asta del seno izquierdo pierde su importancia rápidamente (fig. 13-12 *B*). Cuando la vena cardinal común izquierda se oblitera a la décima semana, todo lo que queda del asta del seno izquierdo es la **vena oblicua de la aurícula izquierda** y el **seno coronario** (fig. 13-13).

La derivación de izquierda a derecha de la sangre hace que el asta del seno derecho y las venas derechas se agranden considerablemente. El asta derecha, que ahora constituye la única comunicación entre el seno venoso original y la aurícula, se incorpora a la aurícula derecha para formar la porción de pared lisa de la aurícula derecha (fig. 13-14). Su entrada, el **orificio sinoauricular,** está flanqueado a cada lado por unos pliegues valvulares, las **válvulas venosas derecha e izquierda** (fig. 13-14 *A*). Estas válvulas se fusionan por la parte dorsocraneal y forman una cresta conocida como ***septum spurium*** (fig. 13-14 *A*). Al principio, las válvulas son grandes pero cuando el asta del seno derecho se incorpora a la pared de la aurícula, la válvula venosa izquierda y el *septum spurium* se fusionan con el tabique auricular

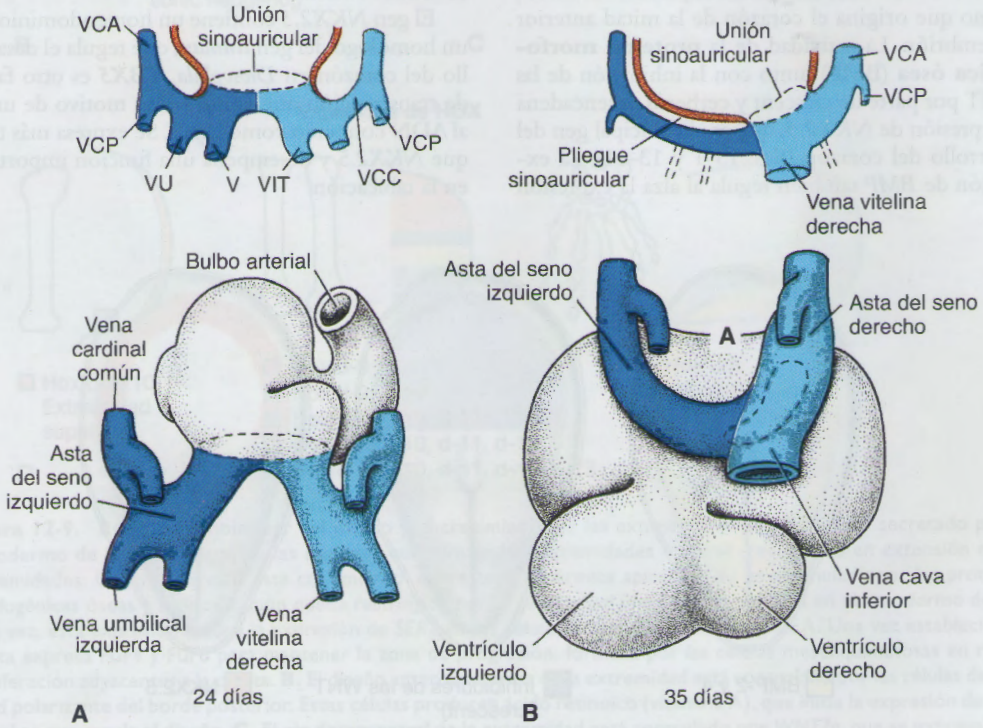

Figura 13-12. Vista dorsal de dos fases del desarrollo de los senos venosos, aproximadamente a los 24 días **A** y a los 35 días **B.** *Línea discontinua,* entrada del seno venoso a la cavidad auricular. Cada dibujo tiene un esquema en sección transversal que muestra las grandes venas y su relación con la cavidad auricular. *VCA,* vena cardinal anterior; *VCP,* vena cardinal posterior; *VU,* vena umbilical; *V VIT,* vena vitelina; *VCC,* vena cardinal común (v. también fig. 13-43).

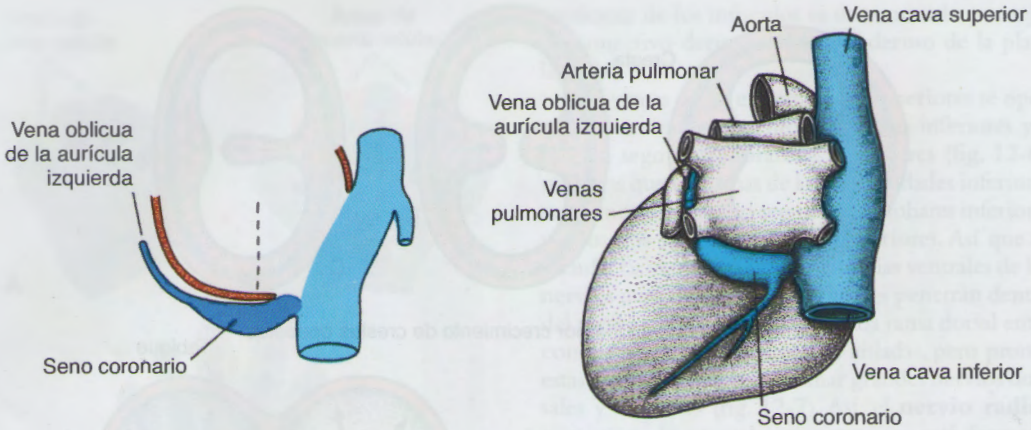

Figura 13-13. Etapa final del desarrollo de los senos venosos y las grandes venas.

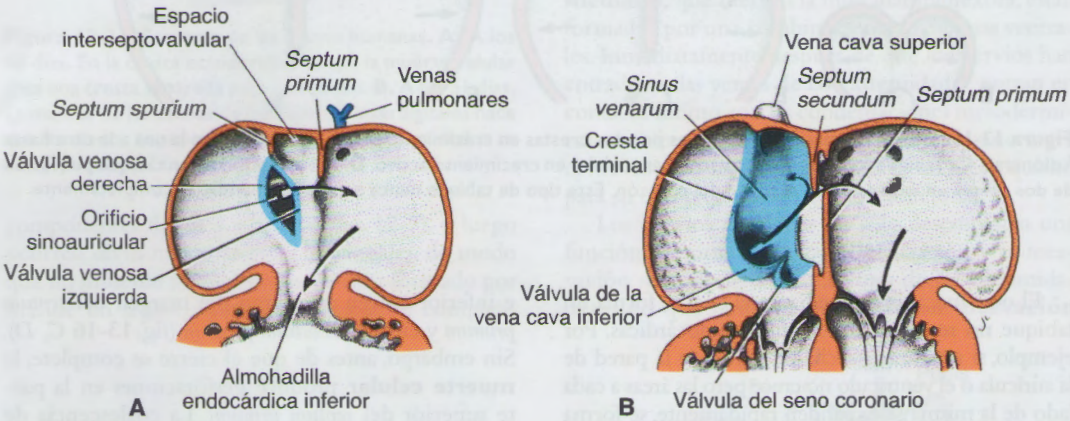

Figura 13-14. Vista ventral de dos secciones coronales del corazón a nivel del conducto auriculoventricular que muestra el desarrollo de las válvulas venosas. **A.** 5 semanas. **B.** Etapa fetal. El *sinus venarum (azul)* tiene la pared lisa; deriva del asta del seno derecho. *Flechas*, flujo sanguíneo.

en desarrollo (fig. 13-14*B*). La parte superior de la válvula venosa derecha desaparece por completo. La parte inferior evoluciona en dos partes: *1)* la **válvula de la vena cava inferior** y *2)* la **válvula del seno coronario** (fig. 13-14 *B*). La **cresta terminal** forma la línea situada entre la porción trabeculada original de la aurícula derecha y la porción de pared lisa ***(sinus venarum),*** que se origina a partir del asta del seno derecho (fig. 13-14 *B*).

FORMACIÓN DE LOS TABIQUES DEL CORAZÓN

Los principales tabiques del corazón se forman entre los días 27 y 37 del desarrollo, cuando el embrión crece en longitud desde los 5 mm hasta aproximadamente unos 16 o 17 mm. Uno de los mecanismos mediante los cuales se puede formar un tabique consiste en dos masas de tejido en crecimiento activo que se van aproximando la una a la otra hasta que se fusionan y dividen la luz en dos conductos separados (fig. 13-15 *A*, *B*). Un tabique de este tipo también se puede formar por crecimiento activo de una sola masa de tejido que sigue expandiéndose hasta alcanzar el lado opuesto de la luz (fig. 13-15 *C*). La formación de una masa de tejido de este tipo depende de la síntesis y la deposición de matrices extracelulares, así como de la proliferación celular. Las masas tisulares, conocidas como **almohadillas endocárdicas,** se desarrollan en las regiones **auriculoventricular** y **conotruncal.** En estas ubicaciones, participan en la formación de los **tabiques auriculares** y **ventriculares (porción membranosa),** los **conductos** y las **válvulas auriculoventriculares** (fig. 13-16), y los **canales aórtico** y **pulmonar** (v. fig. 13-19). Debido a su ubicación estratégica, los defectos en la formación de la almohadilla endocárdica pueden causar malformaciones cardíacas, como comunicaciones **interauricular** e interventricular (CIV) y defectos que afectan los **grandes vasos** (es decir, **transposición de los grandes vasos, tronco arterial común** y **tetralogía de Fallot**).

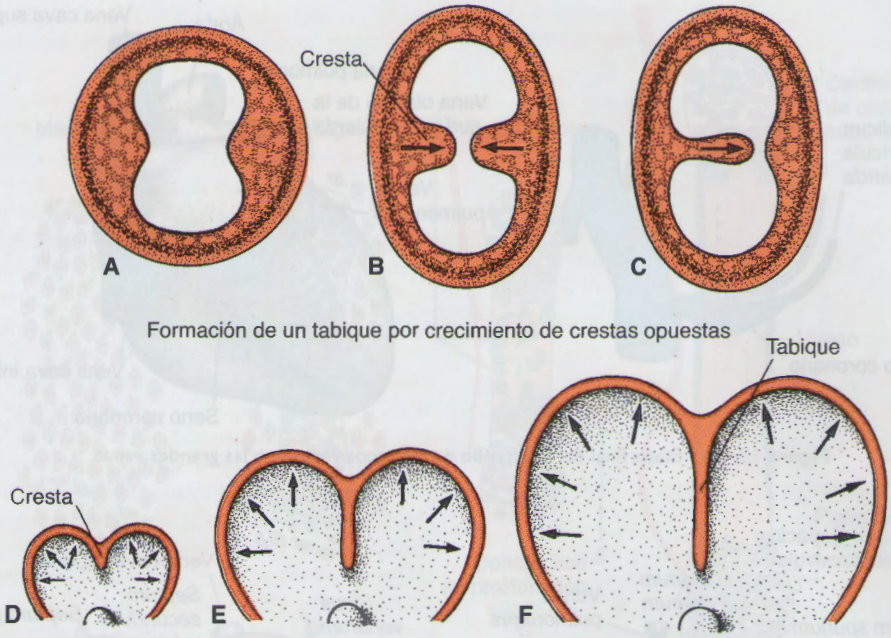

Figura 13-15. A, B. Formación de tabiques por dos crestas en crecimiento activo que se acercan la una a la otra hasta fusionarse. **C.** Tabique formado por una sola masa celular en crecimiento activo. **D-F.** Formación de un tabique por fusión de dos partes en expansión de la pared del corazón. Este tipo de tabique nunca separa dos cavidades completamente.

El otro mecanismo mediante el cual se forma un tabique no requiere almohadillas endocárdicas. Por ejemplo, si una tira estrecha de tejido de la pared de la aurícula o el ventrículo no crece pero las áreas a cada lado de la misma se expanden rápidamente, se forma una cresta estrecha entre las dos partes en expansión (fig. 13-15 *D, E*). Cuando las partes en expansión continúan creciendo a cada lado de la tira estrecha, las dos paredes se van aproximando hasta que, finalmente, se fusionan y forman un tabique (fig. 13-15 *F*).

Un tabique de este tipo nunca divide completamente la luz original, sino que deja un estrecho conducto de comunicación entre las dos secciones en expansión. Normalmente se cierra, de manera secundaria, mediante tejido aportado por los tejidos contiguos en proliferación. Los tabiques de este tipo dividen parcialmente las aurículas y los ventrículos.

Formación de un tabique en la aurícula común

Al final de la cuarta semana, dentro de la luz de la aurícula común crece una cresta en forma de hoz que sale del techo. Esta cresta es la primera parte del *septum primum* (figs. 13-14 *A* y 13-16 *A, B*). Las dos puntas de este tabique se extienden hacia la almohadilla endocárdica del interior del conducto auriculoventricular. La abertura entre el borde inferior del *septum primum* y las almohadillas endocárdicas es el ***ostium primum* (primera abertura)** (fig. 13-16*A, B*). Al proseguir el desarrollo, las extensiones de las almohadillas endocárdicas superior e inferior crecen a lo largo del margen del *septum primum* y cierran el *ostium primum* (fig. 13-16 *C, D*). Sin embargo, antes de que el cierre se complete, la **muerte celular** produce perforaciones en la parte superior del *septum primum*. La coalescencia de estas perforaciones forma el ***ostium secundum* (segunda abertura),** que permite que la sangre fluya libremente desde la aurícula primitiva derecha a la izquierda (fig. 13-16 *B, D*).

Cuando la luz de la aurícula derecha se expande debido a la incorporación del asta del seno, aparece un nuevo pliegue en forma de hoz. Este nuevo pliegue, llamado ***septum secundum*** (fig. 13-16 *C, D*), nunca forma un tabique completo en la cavidad auricular (fig. 13-16 *F, G*). Su extremo anterior se extiende hacia abajo hasta el tabique del conducto auriculoventricular. Cuando la válvula venosa izquierda y el *septum spurium* se fusionan con el lado derecho del *septum secundum*, el margen cóncavo libre del *septum secundum* empieza a solapar el *ostium secundum* (fig. 13-16 *E, F*). La abertura que deja el *septum secundum* recibe el nombre de **agujero oval.** Cuando la parte superior del *septum primum* desaparece de forma gradual, la parte restante se transforma en la **válvula del agujero oval.** El paso entre las dos cavidades auriculares consiste en una hendidura oblicua alargada (fig. 13-16 *E-G*), a través de la cual la sangre de la aurícula derecha fluye hacia la parte izquierda (*flechas* en las figs. 13-14 *B* y 13-16 *E*).

Después del nacimiento, cuando se inicia la circulación pulmonar y aumenta la presión en la aurícula

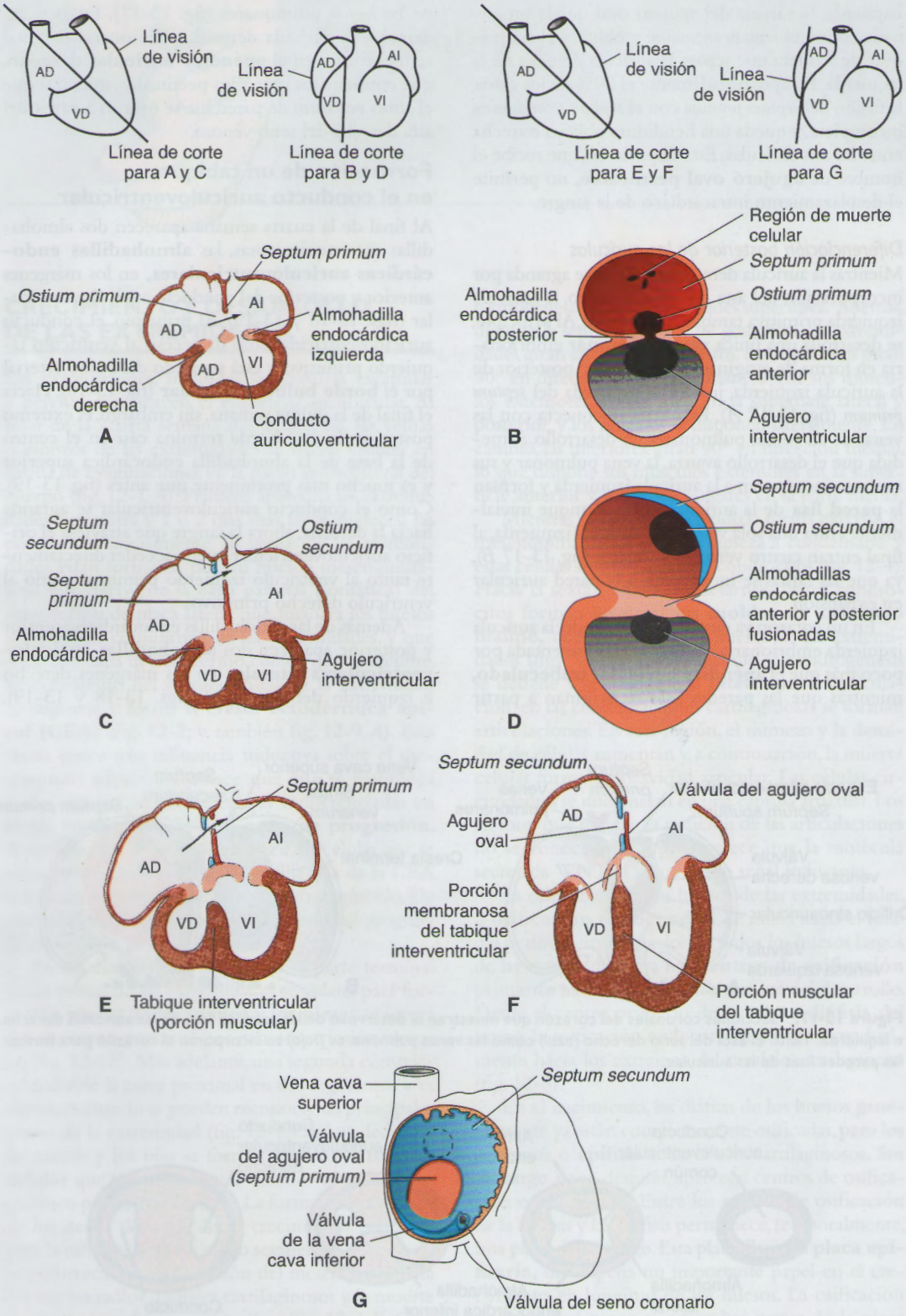

Figura 13-16. Tabiques auriculares en distintas etapas del desarrollo. **A.** 30 días (6 mm). **B.** La misma etapa que **A,** vista desde la derecha. **C.** 33 días (9 mm). **D.** La misma etapa que **C,** vista desde la derecha. **E.** 37 días (14 mm). **F.** Recién nacido. **G.** El tabique auricular desde la derecha; la misma etapa que **F.**

izquierda, la válvula del agujero oval queda presionada contra el *septum secundum* y oblitera el agujero oval, de manera que separa la aurícula derecha de la izquierda. En aproximadamente el 20% de los casos, la fusión del *septum primum* con el *septum secundum* es incompleta, y queda una hendidura oblicua estrecha entre las dos aurículas. Esta disposición, que recibe el nombre de **agujero oval permeable,** no permite el desplazamiento intracardíaco de la sangre.

Diferenciación posterior de las aurículas

Mientras la aurícula derecha primitiva se agranda por incorporación del asta del seno derecho, la aurícula izquierda primitiva también se expande. Al principio, se desarrolla una única **vena pulmonar** embrionaria en forma de evaginación en la pared posterior de la aurícula izquierda, justo a la izquierda del *septum primum* (fig. 13-17 *A*). Esta vena se conecta con las venas de las yemas pulmonares en desarrollo. A medida que el desarrollo avanza, la vena pulmonar y sus ramas se incorporan a la aurícula izquierda y forman la **pared lisa** de la aurícula adulta. Aunque inicialmente entra una sola vena en la aurícula izquierda, al final entran cuatro venas pulmonares (fig. 13-17 *B*), ya que las ramas se incorporan a la pared auricular en expansión.

En un corazón ya desarrollado del todo, la aurícula izquierda embrionaria original está representada por poco más que el **apéndice auricular trabeculado,** mientras que las paredes lisas se originan a partir de las venas pulmonares (fig. 13-17). En la parte derecha, la aurícula derecha embrionaria original se transforma en el **apéndice auricular derecho,** que contiene los músculos pectinados, mientras que el ***sinus venarum*** de pared lisa se origina a partir del asta derecha del seno venoso.

Formación de un tabique en el conducto auriculoventricular

Al final de la cuarta semana aparecen dos almohadillas mesenquimatosas, las **almohadillas endocárdicas auriculoventriculares,** en los márgenes anterior y posterior del conducto auriculoventricular (figs. 13-18 y 13-19). Al principio, el conducto auriculoventricular sólo da acceso al ventrículo izquierdo primitivo y está separado del bulbo arterial por el **borde bulboventricular** (fig. 13-10). Hacia el final de la quinta semana, sin embargo, el extremo posterior de este borde termina casi en el centro de la base de la almohadilla endocárdica superior y es mucho más prominente que antes (fig. 13-19). Como el conducto auriculoventricular se agranda hacia la derecha, ahora la sangre que atraviesa el orificio auriculoventricular puede acceder directamente tanto al ventrículo izquierdo primitivo como al ventrículo derecho primitivo.

Además de las almohadillas endocárdicas anterior y posterior, aparecen dos **almohadillas auriculoventriculares laterales** en los márgenes derecho e izquierdo del conducto (figs. 13-18 y 13-19).

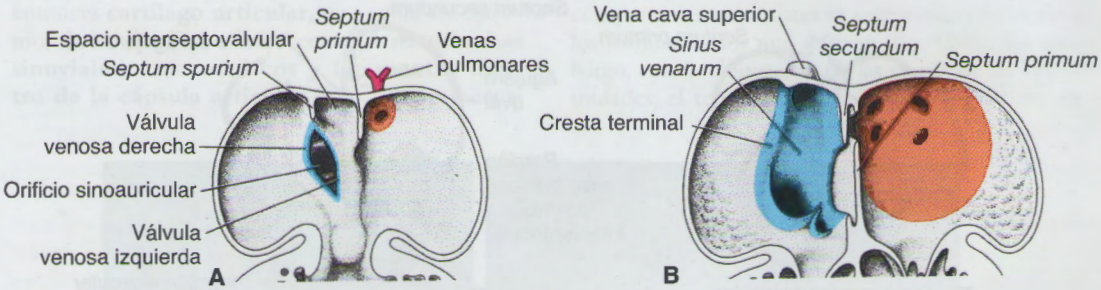

Figura 13-17. Secciones coronales del corazón que muestran el desarrollo de las paredes lisas de las aurículas derecha e izquierda. Tanto el asta del seno derecho *(azul)* como las venas pulmonares *(rojo)* se incorporan al corazón para formar las paredes lisas de las aurículas.

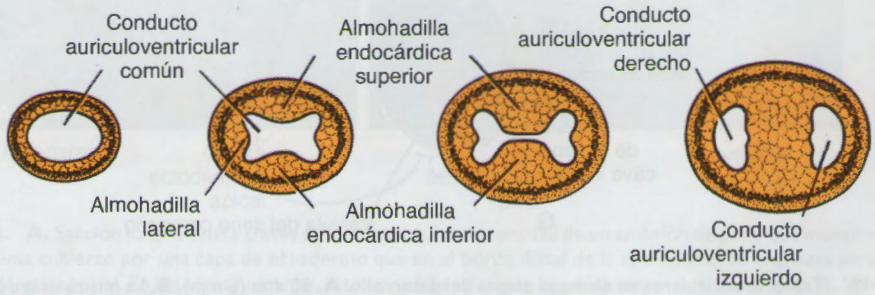

Figura 13-18. Formación del tabique del conducto auriculoventricular. De izquierda a derecha, días 23, 26, 31 y 35. La abertura circular inicial se amplía transversalmente.

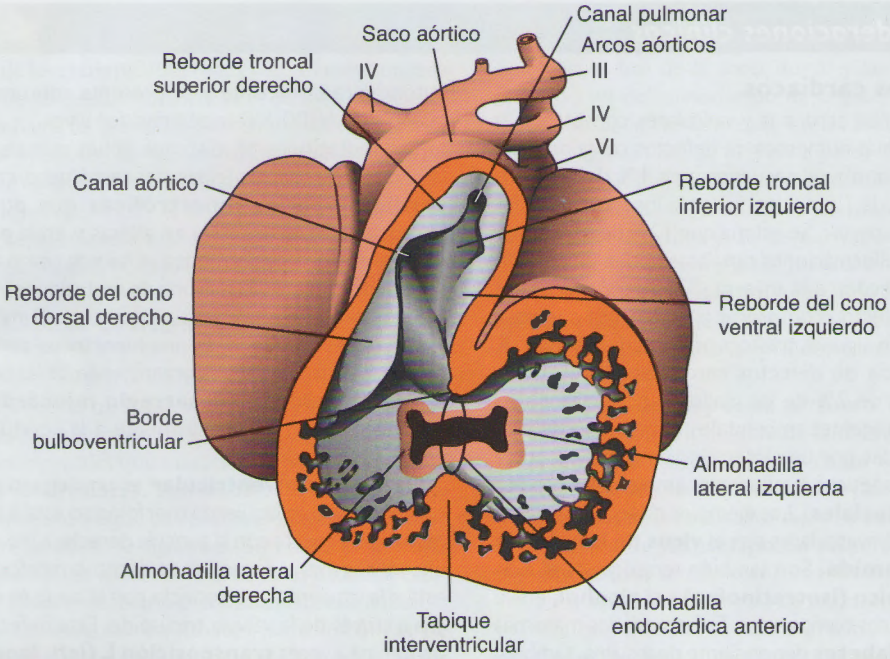

Figura 13-19. Sección frontal del corazón de un embrión de 35 días. En esta fase del desarrollo, la sangre de la cavidad auricular entra tanto en el ventrículo izquierdo primitivo como en el ventrículo derecho primitivo. Obsérvese el desarrollo de las almohadillas dentro del conducto auriculoventricular. También pueden verse las almohadillas del tronco y el cono. *Circunferencia,* agujero interventricular primitivo. *Flechas,* flujo sanguíneo.

Mientras, las almohadillas anterior y posterior se proyectan más hacia dentro de la luz y se fusionan, con lo que, hacia el final de la quinta semana, el conducto queda completamente dividido en un orificio auriculoventricular derecho y otro izquierdo (figs. 13-16 *B, D* y 13-18).

Válvulas auriculoventriculares

Después que las almohadillas endocárdicas auriculoventriculares se hayan fusionado, cada orificio auriculoventricular queda rodeado por un tejido mesenquimatoso de proliferación local (fig. 13-20 *A*). Cuando el torrente sanguíneo agujerea los delgados tejidos externos de la superficie ventricular de estas proliferaciones, se forman unas válvulas que permanecen unidas a la pared ventricular mediante cordones musculares (fig. 13-20 *B*). Finalmente, el tejido muscular de los cordones degenera y es reemplazado por un tejido conjuntivo denso. Por tanto, las válvulas están formadas por tejido conjuntivo cubierto por endocardio y están conectadas a unas trabéculas gruesas de la pared del ventrículo, los **músculos papilares,** mediante **cuerdas tendinosas** (fig. 13-20 *C*). De esta manera se forman dos valvas que constituyen la **válvula bicúspide** o **mitral** dentro del canal auriculoventricular izquierdo, y tres que constituyen la **válvula tricúspide** en lado derecho.

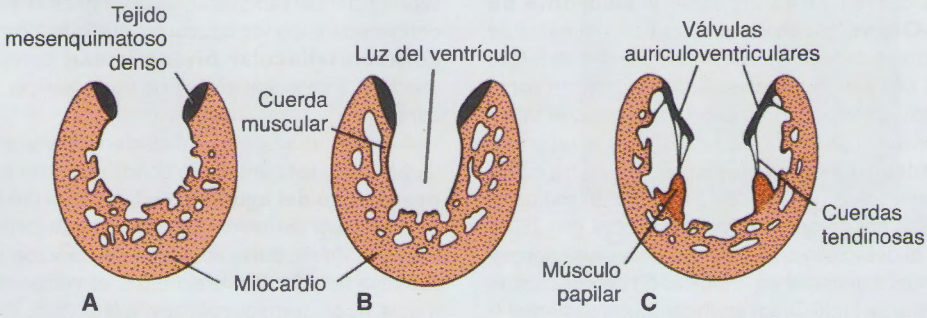

Figura 13-20. Formación de las válvulas auriculoventriculares y las cuerdas tendinosas. Las válvulas se ahuecan desde el lado ventricular pero permanecen unidas a la pared ventricular por las cuerdas tendinosas.

Consideraciones clínicas

Defectos cardíacos

Las anomalías cardíacas y vasculares constituyen la categoría más numerosa de defectos congénitos en el ser humano y se encuentran en **1%** de los niños nacidos vivos. La incidencia entre los mortinatos es 10 veces superior. Se estima que 12% de los neonatos con malformaciones cardíacas tienen un defecto cromosómico y, a la inversa, 33% de los lactantes con un defecto cromosómico tienen una anomalía cardíaca. En algunos trastornos, como la trisomía 18, la incidencia de defectos cardíacos es de 100%. Alrededor de 2% de las malformaciones cardíacas se deben a agentes ambientales, y la mayoría de ellas son causadas por una interrelación compleja entre factores genéticos e influencias ambientales (causas **multifactoriales**). Los ejemplos clásicos de teratógenos cardiovasculares son el **virus de la rubéola** y la **talidomida.** Son también teratógenos el **ácido retinoico (isotretinoína)** y el **alcohol,** entre muchos otros compuestos. Enfermedades maternas como la **diabetes** dependiente de insulina, también se han vinculado con defectos cardíacos.

Entre los blancos de defectos cardíacos genéticos o inducidos por teratógenos están células progenitoras cardíacas del CCP y el CCS, células de la cresta neural, cojinetes endocárdicos y otros tipos celulares importantes para el desarrollo cardíaco. El hecho de que la misma malformación pueda ser resultado del ataque a diferentes blancos (p. ej., la transposición de grandes arterias puede deberse a alteración del CCS o las células de la cresta neural) significa que los defectos cardíacos son heterogéneos en origen y difíciles de clasificar desde el punto de vista epidemiológico.

Se están identificando y cartografiando los genes que regulan el desarrollo del corazón y se está en proceso de descubrir las mutaciones que provocan defectos cardíacos. Por ejemplo, las mutaciones del gen específico del corazón ***NKX2.5,*** situado en el cromosoma 5q35, pueden producir defectos de los tabiques auriculares (tipo *secundum*), tetralogía de Fallot y retrasos en la conducción auriculoventricular en forma de dominio autosómico. Las mutaciones del gen ***TBX5*** provocan el **síndrome de Holt-Oram,** que se caracteriza por anomalías de las extremidades preaxiales (radiales) y defectos de los tabiques auriculares. También pueden darse defectos en la porción muscular del tabique interventricular. El síndrome de Holt-Oram es un grupo de **síndromes corazón-mano** que ilustra como unos mismos genes pueden participar en múltiples procesos del desarrollo. Por ejemplo, el gen *TBX5* regula el desarrollo de las extremidades superiores y desempeña un papel en la tabicación del corazón. El síndrome de Holt-Oram es un carácter con herencia autonómica dominante y se presenta con una frecuencia de 1/100000 recién nacidos vivos.

Las mutaciones en distintos genes que regulan la producción de proteínas del sarcómero causan **cardiomiopatías hipertróficas** que pueden provocar la muerte súbita en atletas y en la población general. Esta enfermedad se hereda como autosómica dominante y la mayoría de mutaciones (45%) se dan en el gen de cadena pesada de la β-miosina (14q11.2). El resultado es una hipertrofia cardíaca debida a la alteración de la organización de las células musculares cardíacas **(desarreglo miocárdico),** que puede afectar negativamente a la conducción y/o al gasto cardíacos.

La **inversión ventricular** es un defecto en el cual el ventrículo izquierdo morfológico está a la derecha y se conecta con la aurícula derecha a través de una válvula mitral. El ventrículo derecho morfológico está a la izquierda y se conecta con la aurícula derecha a través de la válvula tricúspide. Este defecto se denomina a veces **transposición L (*left,* izquierda) de las grandes arterias** porque la arteria pulmonar sale del ventrículo izquierdo morfológico y la aorta sale de ventrículo derecho morfológico. Sin embargo, las arterias están en sus posiciones normales, pero los ventrículos están invertidos. El defecto se produce durante el establecimiento de la lateralidad y la especificación de los lados izquierdo y derecho del corazón por la vía de la lateralidad.

La **comunicación interauricular (CIA)** es una anomalía cardíaca congénita que se presenta con una incidencia de 6,4/10000 nacimientos y con una prevalencia de 2:1 entre niñas y niños. Uno de los defectos más importantes es el defecto del ***ostium secundum,*** que se caracteriza por una gran abertura entre la aurícula izquierda y la derecha. Las causas de este defecto pueden estar o bien en la muerte celular excesiva y la reabsorción del *septum primum* (fig. 13-21 *B,C*), o bien en el desarrollo inadecuado del *septum secundum* (fig. 13-21 *D, E*). Dependiendo del tamaño de la abertura, puede darse una derivación intracardíaca de izquierda a derecha.

La alteración más grave de este grupo es la ausencia total del tabique auricular (fig. 13-21 *F*). Esta enfermedad, conocida como aurícula común o **corazón trilocular biventricular,** siempre va asociada a defectos graves de cualquier parte del corazón.

A veces, el agujero oval se cierra durante la vida prenatal. Esta anomalía, conocida como **cierre prematuro del agujero oval,** provoca una hipertrofia masiva del ventrículo y la aurícula derechos, mientras que la parte izquierda del corazón queda subdesarrollada. Generalmente, el recién nacido muere poco después del nacimiento.

(continúa)

(cont.)

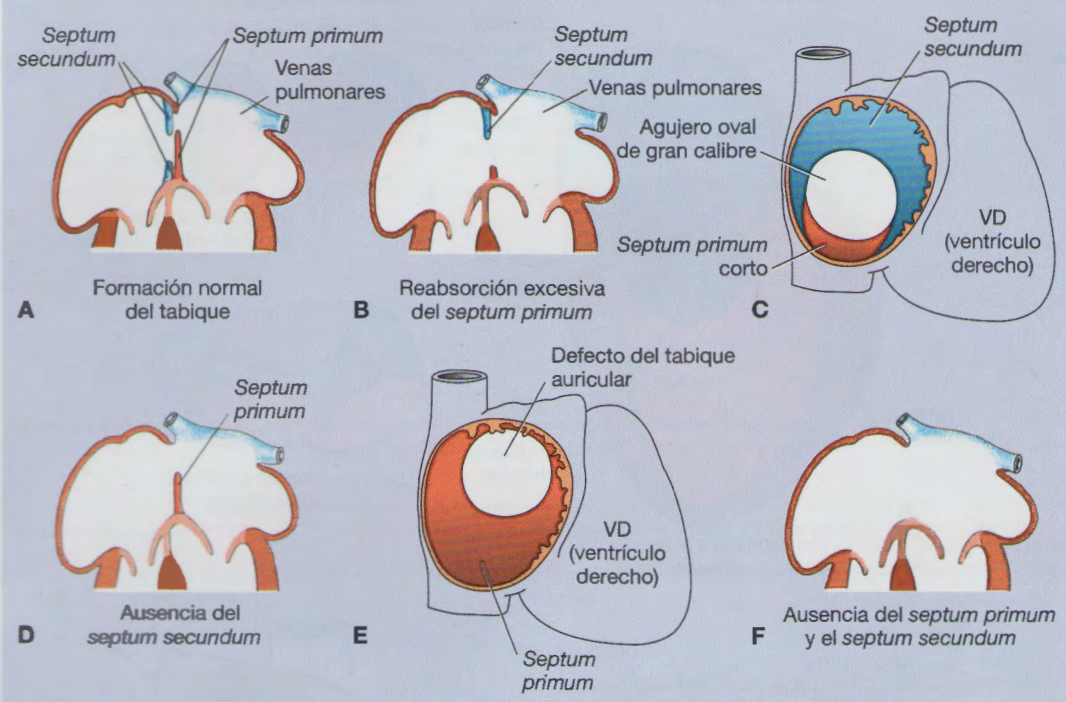

Figura 13-21. A. Formación normal del tabique auricular. **B, C.** Defecto del *ostium secundum* causado por una reabsorción excesiva del *septum primum*. **D, E.** Defecto parecido causado por incapacidad de desarrollarse del *septum secundum*. **F.** Aurícula común o corazón trilocular biventricular debido a que el *septum primum* y el *septum secundum* no han logrado formarse.

Las **almohadillas endocárdicas** del conducto auriculoventricular no sólo dividen este conducto en un orificio derecho y otro izquierdo, sino que también participan en la formación de la porción membranosa del tabique interventricular y en el cierre del *ostium primum* (fig. 13-16). Esta región tiene aspecto de cruz; los tabiques auricular y ventricular forman el poste, y la almohadilla auriculoventricular, el travesaño (fig. 13-16 *E*). La integridad de esta cruz es un signo importante en las ecocardiografías. Siempre que las almohadillas no logran fusionarse, el resultado es la **persistencia del conducto auriculoventricular,** combinado con un defecto del tabique cardíaco (fig. 13-22 *A*). Esta anomalía del tabique presenta un componente auricular y un componente ventricular separados por valvas valvulares anómalas en el único orificio auriculoventricular (fig. 13-22 *B, C*).

Algunas veces, las almohadillas endocárdicas del conducto auriculoventricular se fusionan parcialmente. El resultado es un defecto del tabique auricular, pero el tabique interventricular está cerrado (fig. 13-22 *D, E*). Este defecto, llamado **defecto de tipo *ostium primum*,** generalmente se combina con una hendidura en la valva anterior de la válvula tricúspide (fig. 13-22 *C*).

La **atresia tricúspide,** que implica la obliteración del orificio auriculoventricular derecho (fig. 13-23), se caracteriza por la ausencia de las válvulas tricúspides o la fusión de las mismas. Esta alteración siempre va asociada a: *1)* permeabilidad del agujero oval, *2)* defecto del tabique ventricular, *3)* subdesarrollo del ventrículo derecho e *4)* hipertrofia del ventrículo izquierdo.

En la **anomalía de Ebstein** la válvula tricúspide está desplazada hacia el ápice del ventrículo derecho. Las valvas de la válvula se sitúan en una posición anómala y, generalmente, la valva anterior es más grande. Esto provoca una hipertrofia de la aurícula derecha acompañada de un ventrículo derecho pequeño.

(continúa)

(cont.)

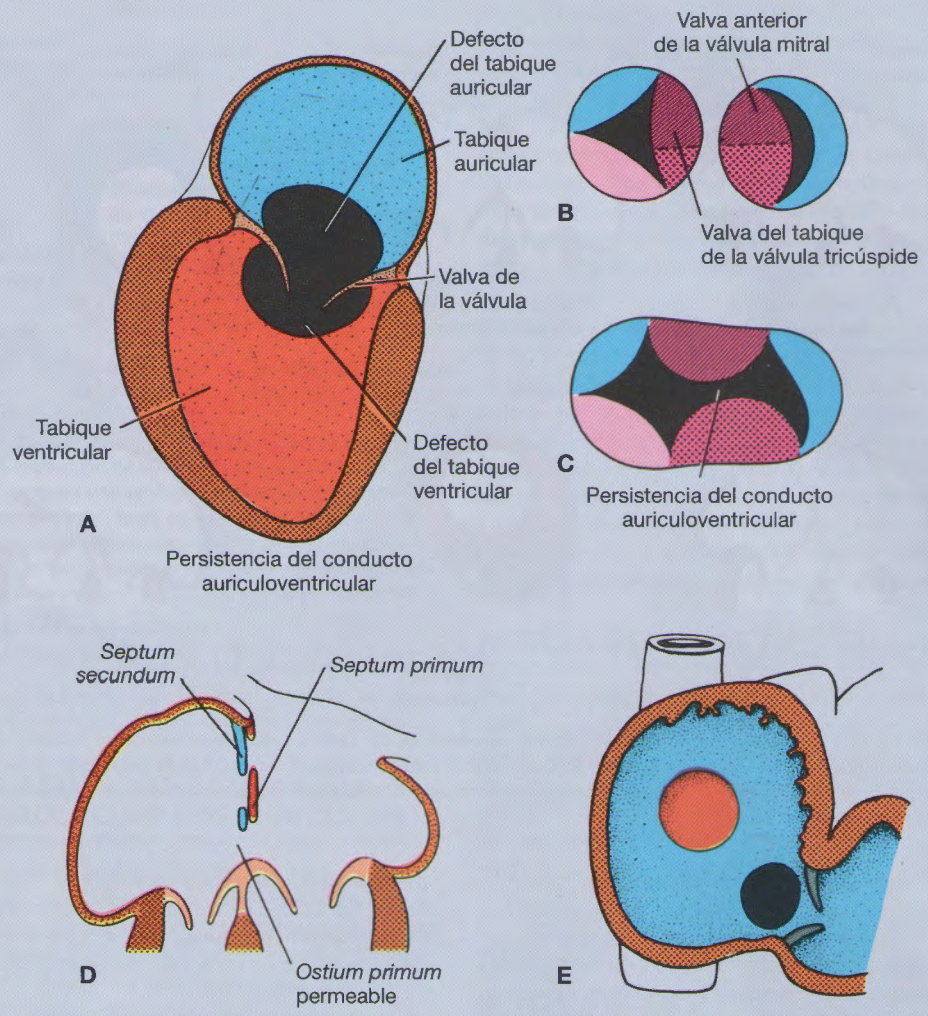

Figura 13-22. **A.** Persistencia del conducto auriculoventricular común. Esta anomalía va siempre acompañada de un defecto del tabique en las partes auricular y ventricular de las divisiones cardíacas. **B.** Válvulas de los orificios auriculoventriculares en condiciones normales. **C.** Válvulas agrietadas en un conducto auriculoventricular persistente. **D, E.** Defecto del *ostium primum* causado por la fusión incompleta de las almohadillas endocárdicas auriculoventriculares.

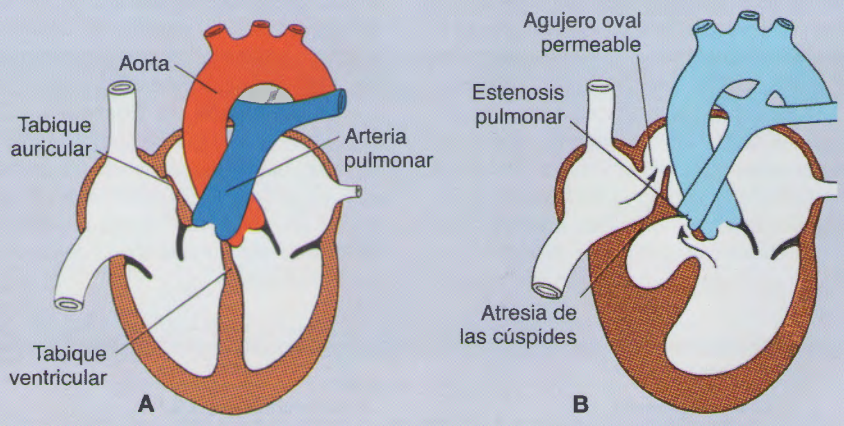

Figura 13-23. **A.** Corazón normal. **B.** Atresia tricúspide. Obsérvese el pequeño tamaño del ventrículo derecho y el gran tamaño del ventrículo izquierdo.

Formación de los tabiques del tronco arterial y el cono arterial

Durante la quinta semana aparecen pares de crestas o rebordes opuestos en el tronco. Estos rebordes, llamados **rebordes troncales, tumefacciones troncales** o **almohadillas,** se disponen en la pared superior derecha **(reborde troncal superior derecho)** y en la pared inferior izquierda **(reborde troncal inferior izquierdo)** (fig. 13-19). El reborde troncal superior derecho crece distalmente y hacia la izquierda, y el reborde troncal inferior izquierdo lo hace distalmente y hacia la derecha. En consecuencia, al crecer hacia el saco aórtico, los rebordes se enrollan y prefiguran la forma en espiral del futuro tabique (fig. 13-24). Una vez completada la fusión, los rebordes forman el **tabique aorticopulmonar,** que divide el tronco en un **canal aórtico** y **un canal pulmonar.**

Cuando aparecen los rebordes troncales, se desarrollan unas tumefacciones parecidas (almohadillas) a lo largo de las paredes dorsal derecha y ventral izquierda del **cono arterial** (figs. 13-19 y 13-24). Las tumefacciones del cono crecen en dirección distal y una hacia la otra, hasta que se unen con el tabique del tronco. Cuando las dos tumefacciones del cono se han fusionado, el tabique divide el cono en una porción anterolateral (el infundíbulo del ventrículo derecho) (fig. 13-25) y una porción posteromedial (el infundíbulo del ventrículo izquierdo) (fig. 13-26).

Las **células de la cresta neural,** que se originan en los márgenes de los pliegues neurales de la región del rombencéfalo, migran a través de los arcos faríngeos 3, 4 y 6 hacia la región infundibular del corazón, a la que invaden (fig. 13-27). En este lugar, contribuyen a la formación de la almohadilla endocárdica tanto en el cono arterial como en el tronco arterial. Estas células de la cresta neural también controlan la producción celular y el alargamiento de la región del tracto de salida por el CCS. Por tanto, los defectos del tracto de salida pueden ocurrir por varios mecanismos: daño directo del CCS; lesiones de las células de la cresta neural que les impiden formar el tabique conotroncal; daños

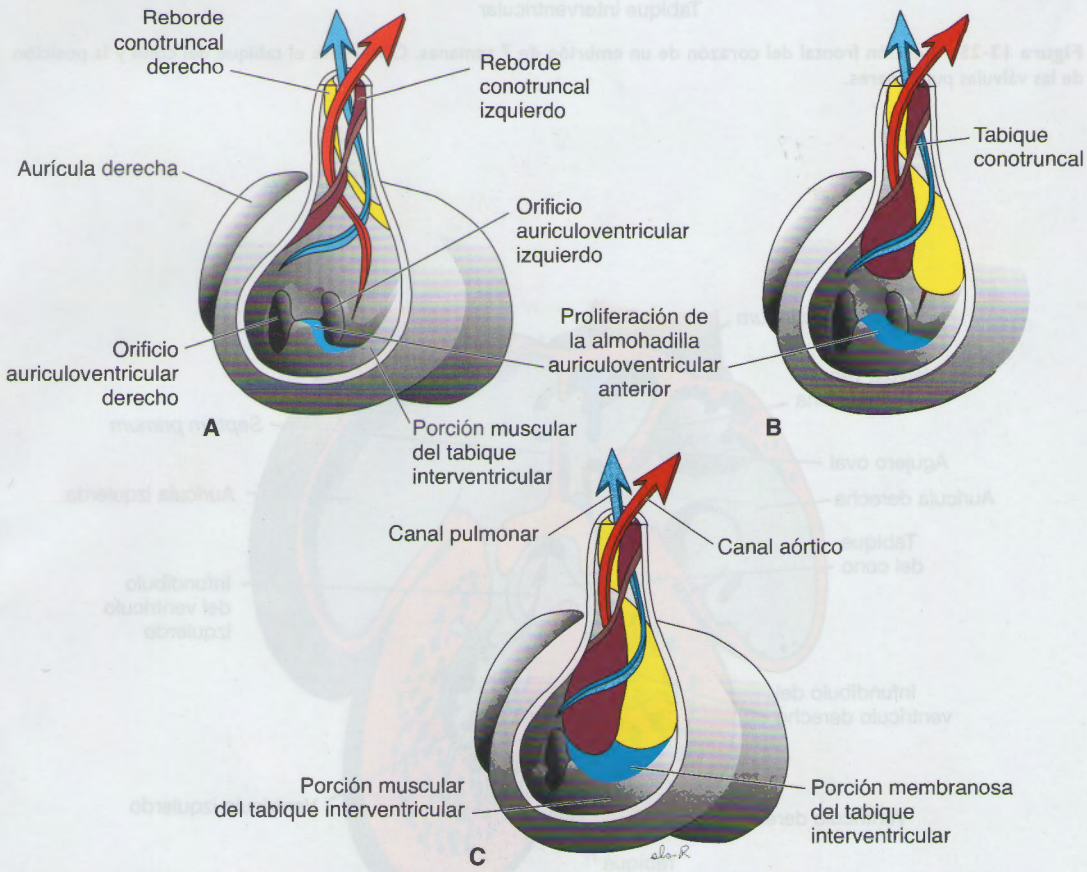

Figura 13-24. Desarrollo de los rebordes conotruncales (almohadillas) y cierre del agujero interventricular. Al proliferar las almohadillas de los conos derecho e izquierdo, así como la almohadilla endocárdica anterior, el agujero interventricular se cierra y forma la porción membranosa del tabique interventricular. **A.** 6 semanas (12 mm). **B.** Inicio de la séptima semana (14,5 mm). **C.** Final de la séptima semana (20 mm).

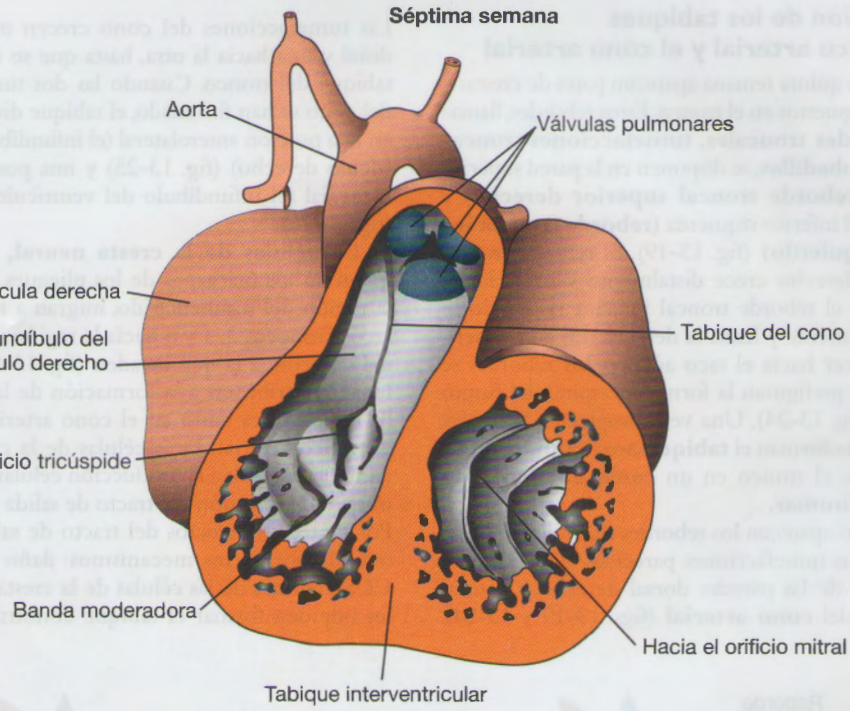

Figura 13-25. Sección frontal del corazón de un embrión de 7 semanas. Obsérvese el tabique del cono y la posición de las válvulas pulmonares.

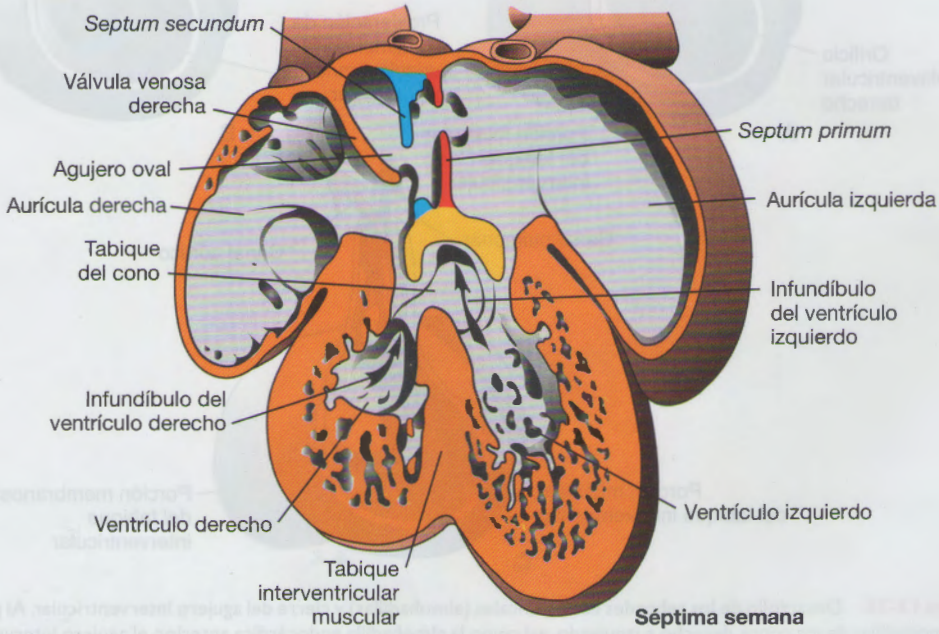

Figura 13-26. Sección frontal de un embrión al final de la séptima semana. El tabique del cono está completo y la sangre del ventrículo izquierdo entra en la aorta. Obsérvese el tabique en la región auricular.

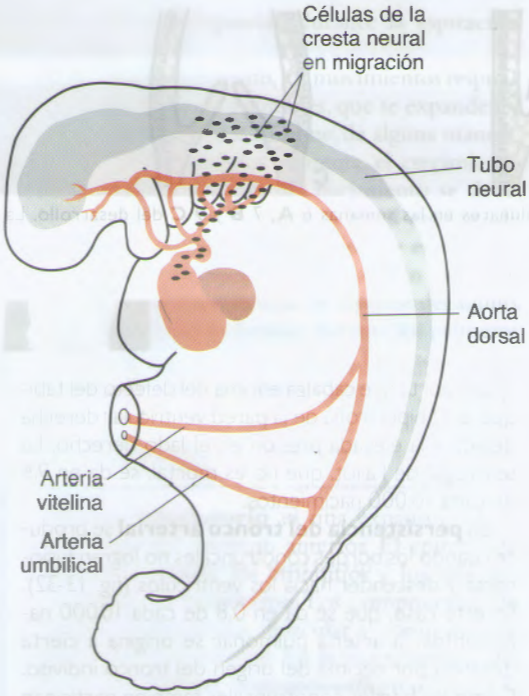

Figura 13-27. Dibujo que muestra cómo las células de la cresta neural se originan en el rombencéfalo y cómo migran a través de los arcos faríngeos 3, 4 y 6 hacia el infundíbulo del corazón. En este lugar, contribuyen a la formación de los tabiques del cono arterial y el tronco arterial.

a las células de la cresta normal que interrumpen sus señales hacia el CCS, al cual regulan. Entre los defectos cardíacos causados por estos mecanismos se incluyen tetralogía de Fallot (fig. 13-31), estenosis pulmonar, persistencia del tronco arterial (tronco arterial común) (fig. 13-32) y transposición de los grandes vasos (fig. 13-33). **Como las células de la cresta neural también contribuyen al desarrollo craneofacial, no es raro observar anomalías faciales y cardíacas en el mismo individuo** (v. cap. 17, págs. 269-270).

Formación de tabiques en los ventrículos

Hacia el final de la cuarta semana los dos ventrículos primitivos empiezan a expandirse. Esto es posible gracias al crecimiento continuo del miocardio en la parte externa, y la formación continua de divertículos y trabéculas en la parte interna (figs. 13-19 y 13-26).

Las paredes medianas de los ventrículos en expansión se yuxtaponen y se fusionan gradualmente para formar el **tabique interventricular muscular** (fig. 13-26). A veces, las dos paredes no se fusionan del todo y aparece una fisura apical más o menos profunda entre los dos ventrículos. El espacio entre el borde libre del tabique ventricular muscular y las almohadillas endocárdicas fusionadas permite la comunicación entre los dos ventrículos.

El **agujero interventricular,** situado por encima de la porción muscular del tabique interventricular, se contrae cuando se completa el **tabique del cono** (fig. 13-24). En etapas posteriores del desarrollo, el crecimiento del tejido de la almohadilla endocárdica inferior a lo largo de la parte superior del tabique interventricular muscular cierra el orificio (fig. 13-16 *E, F*). Este tejido se fusiona con las partes contiguas del tabique del cono. El cierre completo del agujero interventricular forma la **porción membranosa del tabique interventricular** (fig. 13-16 *F*).

Válvulas semilunares

Cuando ya casi se ha completado la división del tronco, se hacen visibles los primordios de las válvulas semilunares en forma de unos pequeños tubérculos que se encuentran en las principales protuberancias del tronco. De cada par, una se asigna al canal pulmonar y la otra al canal aórtico (fig. 13-28). En ambos canales aparece un tercer tubérculo, en la parte opuesta a las protuberancias fusionadas del tronco. Gradualmente, los tubérculos se van vaciando por su superficie superior y forman las **válvulas semilunares** (fig. 13-29). Datos recientes indican que las células de la cresta neural participan en la formación de estas válvulas.

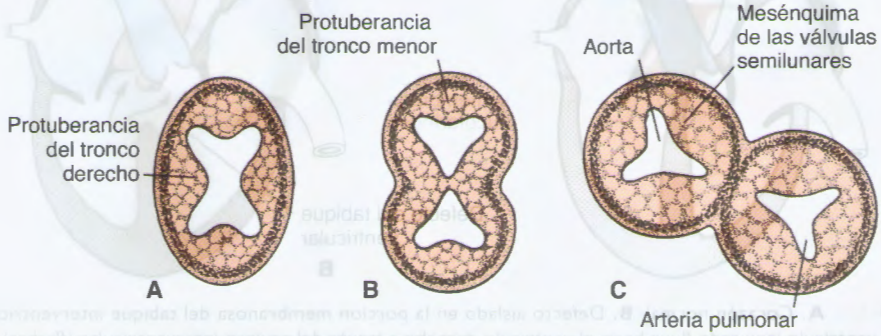

Figura 13-28. Secciones transversales del tronco arterial a nivel de las válvulas semilunares en las semanas 5 **A**, 6 **B** y 7 **C** del desarrollo.

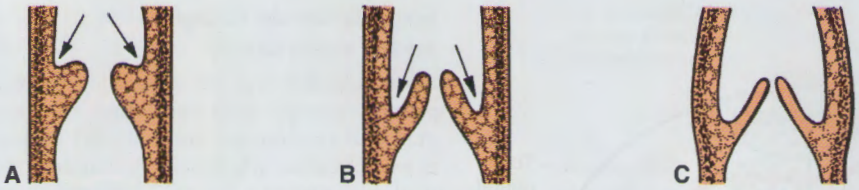

Figura 13-29. Secciones longitudinales de las válvulas semilunares en las semanas 6 **A**, 7 **B** y 9 **C** del desarrollo. La superficie superior se vacía *(flechas)* para formar las válvulas.

Consideraciones clínicas

Defectos cardíacos

La **comunicación interventricular (CIV)** que afecta a la porción membranosa o la porción muscular del tabique (fig. 13-30) constituye la malformación cardíaca congénita más común y se da, como defecto aislado, en 12 de cada 10000 nacimientos. En la mayoría de los casos (80%) tiene lugar en la porción muscular del tabique y se resuelve a medida que el niño se va haciendo mayor. La comunicación interventricular membranosa (CIV) suele ser un defecto más grave y, a menudo, va asociado a anomalías en la división de la región conotruncal. Dependiendo del calibre de la abertura, la cantidad de sangre transportada por la arteria pulmonar puede ser entre 1,2 y 1,7 veces superior a la transportada por la aorta.

La **tetralogía de Fallot** es la anomalía más frecuente de la región **conotruncal** (fig. 13-31). Se debe a una división desigual del cono causada por el desplazamiento hacia delante del tabique conotruncal. Este desplazamiento del tabique produce cuatro alteraciones cardiovasculares: *1)* un estrechamiento de la región infundibular del ventrículo derecho, que se conoce como **estenosis pulmonar infundibular;** *2)* un gran defecto del tabique interventricular; *3)* una aorta que cabalga encima del defecto del tabique, e *4)* hipertrofia de la pared ventricular derecha debida a la elevada presión en el lado derecho. La tetralogía de Fallot, que no es mortal, se da en 9,6 de cada 10.000 nacimientos.

La **persistencia del tronco arterial** se produce cuando los bordes conotruncales no logran fusionarse y descender hacia los ventrículos (fig. 13-32). En este caso, que se da en 0,8 de cada 10000 nacimientos, la arteria pulmonar se origina a cierta distancia por encima del origen del tronco indiviso. Como los bordes conotruncales también participan en la formación del tabique interventricular, la persistencia del tronco arterial siempre se acompaña de un tabique interventricular defectuoso. Por lo tanto, el tronco indiviso se sitúa por encima de ambos ventrículos y recibe sangre de ambos lados.

La **transposición de los grandes vasos** tiene lugar cuando el tabique conotruncal no logra seguir su curso normal en espiral y se dirige recto hacia abajo (fig. 13-33 *A*). En consecuencia, la aorta se origina en el ventrículo derecho y la arteria pulmonar se origina en el ventrículo izquierdo. Esta enfermedad, que se da en 4,8 de cada 10000 nacimientos, a veces

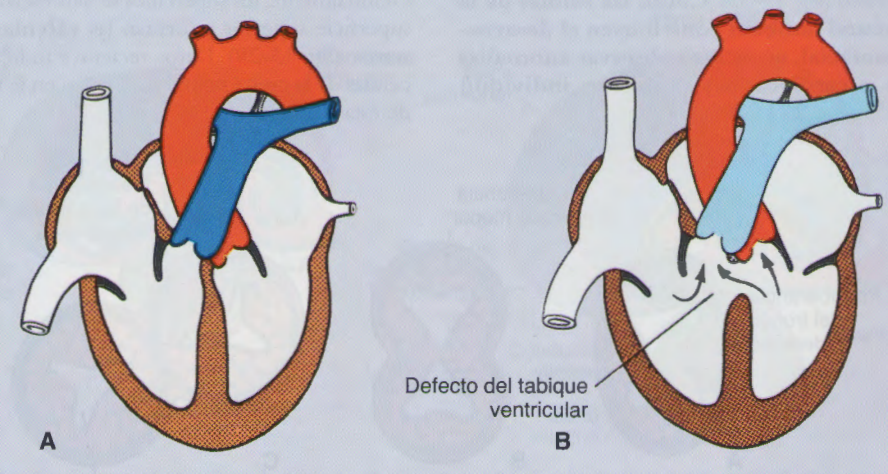

Figura 13-30. **A.** Corazón normal. **B.** Defecto aislado en la porción membranosa del tabique interventricular. La sangre del ventrículo izquierdo fluye hacia el ventrículo derecho a través del agujero interventricular *(flechas)*.

(continúa)

(cont.)

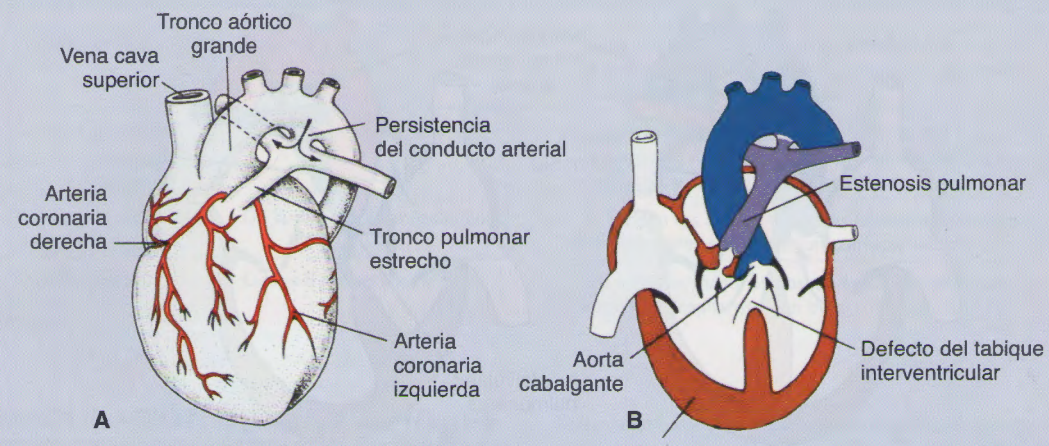

Figura 13-31. Tetralogía de Fallot. **A.** Vista superficial. **B.** Los cuatro componentes del defecto: estenosis pulmonar, aorta cabalgante, defecto del tabique interventricular e hipertrofia del ventrículo derecho.

va asociada a un defecto de la porción membranosa del tabique interventricular. Se acompaña, a menudo, de un conducto arterial abierto. Como el CCS y las células de la cresta neural ayudan a formar y septar las almohadillas troncales, respectivamente, los daños de estas células contribuyen a los defectos cardíacos que afectan al infundíbulo.

La **secuencia de DiGeorge** es un ejemplo del síndrome de deleción de 22q11 (v. cap. 7, pág. 269) caracterizado por un patrón de malformaciones debidas a un desarrollo anómalo de la cresta neural. Los niños afectados presentan defectos faciales, hipoplasia del timo, disfunción de la glándula paratiroidea y anomalías cardíacas que afectan al infundíbulo como la persistencia del tronco arterial y la tetralogía de Fallot. Las malformaciones craneofaciales con frecuencia conllevan defectos cardíacos, porque las células de la cresta neural tienen cometidos importantes en el desarrollo tanto de la cara como del corazón.

La **estenosis valvular** de la arteria pulmonar o de la aorta se produce cuando las válvulas semilunares están fusionadas por una distancia variable. La incidencia de esta alteración es parecida para ambas regiones, con aproximadamente de 3 a 4 afectados por cada 10000 nacimientos. En la **estenosis valvular de la arteria pulmonar** el tronco de la arteria pulmonar es estrecho o incluso atrésico (fig. 13-33 *B*). Entonces, un agujero oval permeable constituye la única vía de salida de la sangre de

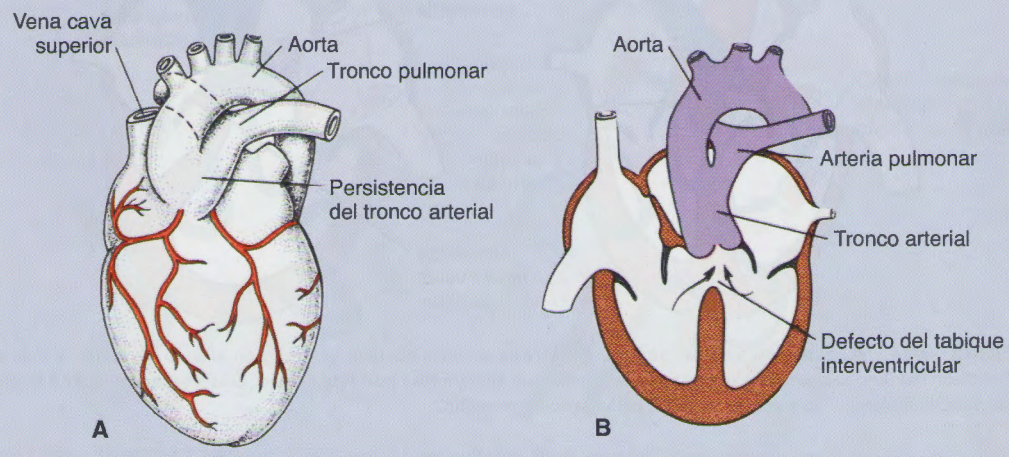

Figura 13-32. Persistencia del tronco arterial. La arteria pulmonar se origina en un tronco común **A.** No se ha formado tabique ni en el tronco ni en el cono **B.** Esta anomalía se acompaña siempre de un defecto del tabique interventricular.

(continúa)

(cont.)

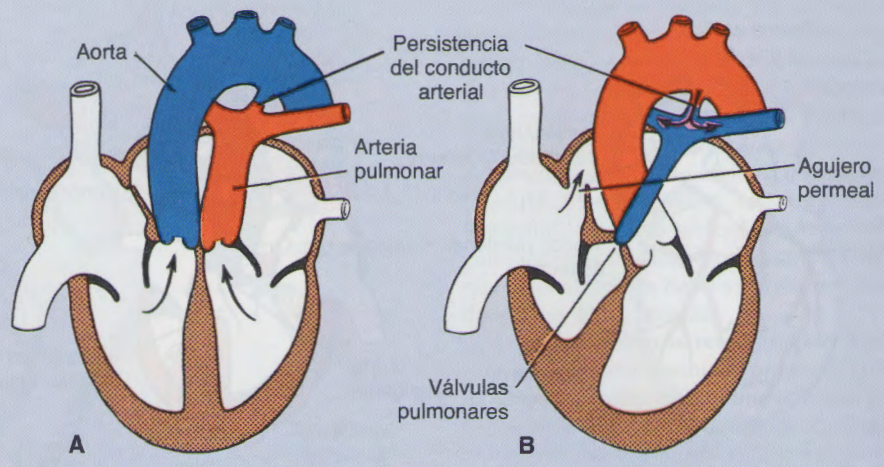

Figura 13-33. **A.** Transposición de los grandes vasos. **B.** Atresia valvular pulmonar con una raíz aórtica normal. La única vía de acceso a los pulmones es a través de un conducto arterial persistente.

la parte derecha del corazón. El conducto arterial, siempre persistente, es la única vía de acceso a la circulación pulmonar.

En la **estenosis valvular aórtica** (fig. 13-34 *A*) la fusión de las válvulas engrosadas puede ser tan completa que sólo quede una abertura de la medida de una aguja. El tamaño de la aorta es generalmente normal.

Cuando la fusión de las válvulas aórticas semilunares es completa –**atresia valvular aórtica** (fig. 13-34 *B*)–, la aorta, el ventrículo izquierdo y la aurícula derecha están notablemente subdesarrolladas. Esta anomalía suele presentarse junto con un conducto arterial abierto que lleva sangre a la aorta.

La **ectopia cardíaca** es una anomalía poco frecuente en la que el corazón descansa sobre la superficie del pecho. Su origen está en la incapacidad del embrión para cerrar la pared ventral del cuerpo (v. cap. 7, pág. 87).

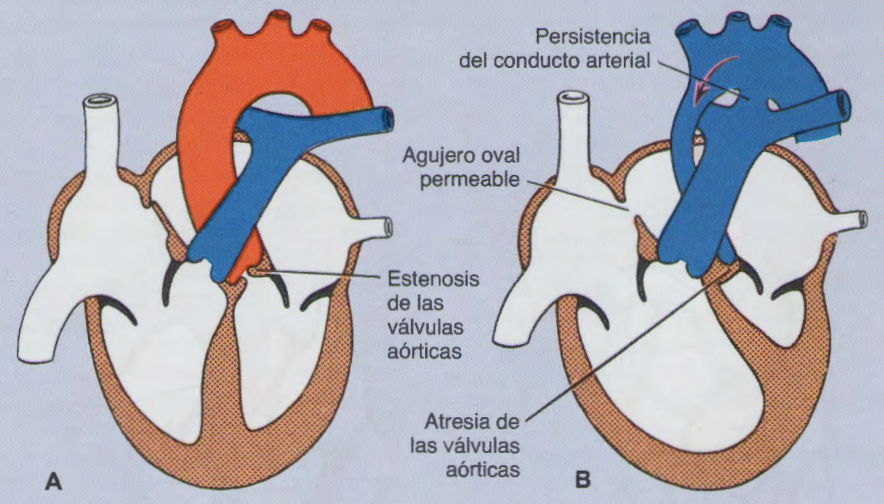

Figura 13-34. **A.** Estenosis valvular aórtica. **B.** Atresia valvular aórtica. La *flecha* en el arco de la aorta indica la dirección del flujo sanguíneo. Las arterias coronarias son alimentadas por este reflujo. Obsérvese el pequeño tamaño del ventrículo izquierdo y el gran tamaño del ventrículo derecho.

FORMACIÓN DEL SISTEMA CONDUCTOR DEL CORAZÓN

Al principio, el **centro cardiorregulador natural** del corazón se encuentra en la parte caudal del tubo cardíaco izquierdo. Más adelante, el seno venoso asume esta función y, cuando este seno se incorpora a la aurícula derecha, el tejido del centro cardiorregulador se sitúa cerca de la abertura de la vena cava superior. De esta manera se forma el **nodo sinoauricular.**

El **nodo auriculoventricular** y el **haz auriculoventricular** (o **haz de His**) derivan de dos fuentes: *1)* las células de la pared izquierda del seno venoso y *2)* las células del conducto auriculoventricular. Una vez el seno venoso se ha incorporado a la aurícula derecha, estas células ocupan su posición definitiva en la base del tabique interauricular.

DESARROLLO VASCULAR

El desarrollo de los vasos sanguíneos tiene lugar mediante dos mecanismos: *1)* **vasculogénesis,** en la que los vasos se originan por coalescencia de los **angioblastos,** y *2)* **angiogénesis,** mediante la cual los vasos brotan a partir de vasos ya existentes. Los vasos principales, incluida la aorta dorsal y las venas cardinales, se forman por vasculogénesis. El resto del sistema vascular se forma por angiogénesis. Todo el sistema está dirigido por señales de orientación en las que participa el **factor de crecimiento endotelial vascular (VEGF)** y otros factores de crecimiento (v. cap. 6, pág. 75).

Sistema arterial

Arcos aórticos

Cuando se forman los arcos faríngeos durante la cuarta y la quinta semana del desarrollo, cada arco recibe su propio nervio craneal y su propia arteria (v. cap. 17). Estas arterias, llamadas **arcos aórticos,** parten del **saco aórtico,** que es la parte más distal del tronco arterial (figs. 13-10 y 13-35). Los arcos aórticos están inmersos en el mesénquima de los arcos faríngeos y terminan en la aorta dorsal derecha e izquierda. (En la región de los arcos, la aorta dorsal sigue siendo par, pero de allí hacia la parte caudal se ha fusionado en un solo vaso.) Los arcos faríngeos y sus vasos aparecen en una secuencia craneocaudal, de manera que no están presentes todos a la vez. A medida que se forman, el saco aórtico contribuye con una rama para cada uno de ellos, lo que origina un total de cinco pares de arterias. (El quinto arco, o no se llega a formar nunca, o se forma de manera incompleta y luego desaparece. Por consiguiente, los cinco arcos se numeran I, II, III, IV y VI [figs. 13-36 y 13-37 *A*].) Cuando el desarrollo continúa, este patrón arterial se modifica, y algunos vasos desaparecen completamente.

La separación del tronco arterial por el tabique aorticopulmonar divide el conducto de salida del corazón en la **aorta ventral** y el **tronco pulmonar.** Así, el saco aórtico forma las astas derecha e izquierda, que posteriormente originarán la **arteria braquiocefálica** y el segmento proximal del **arco aórtico,** respectivamente (fig. 13-37 *B*, *C*).

Hacia el día 27, la mayor parte del **primer arco aórtico** ha desaparecido (fig. 13-36), aunque una pequeña parte persiste y forma la **arteria maxilar.** De manera parecida, el **segundo arco aórtico** pronto desaparece. Las partes que quedan de este arco son las **arterias hioidea** y **estapedia.** El tercer arco es grande y los arcos cuarto y sexto se están formando. Aunque el sexto arco no está completo, la **arteria pulmonar primitiva** ya está presente como rama principal (fig. 13-36 *A*).

En un embrión de 29 días, los arcos aórticos primero y segundo han desaparecido (fig. 13-36 *B*). Los

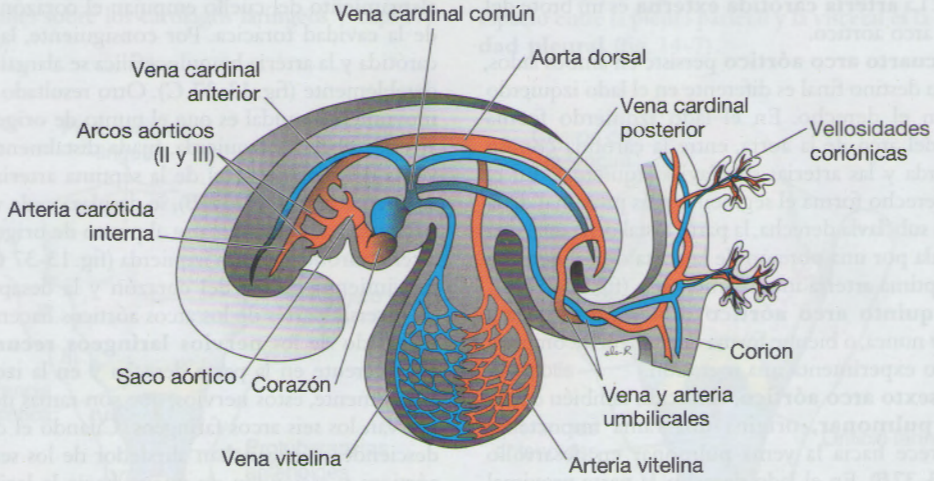

Figura 13-35. Principales arterias *(rojo)* y venas *(azul)* intraembrionarias y extraembrionarias en un embrión de 4 mm (final de la cuarta semana). Sólo se han representado los vasos del lado izquierdo.

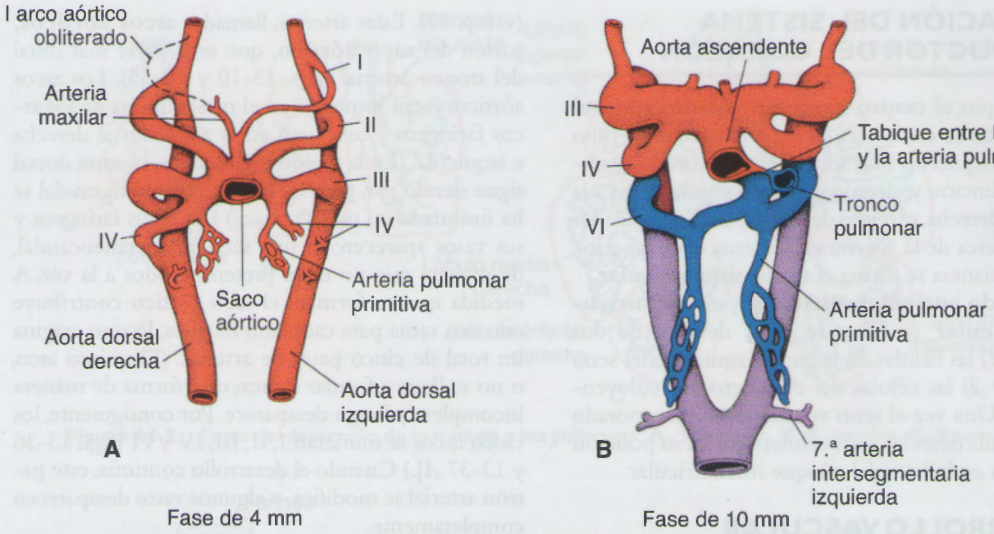

Figura 13-36. **A.** Los arcos aórticos al final de la cuarta semana. El primer arco se oblitera antes de que se forme el sexto. **B.** Sistema de arcos aórticos al principio de la sexta semana. Obsérvese el tabique aorticopulmonar y las grandes arterias pulmonares.

arcos tercero, cuarto y sexto son grandes. La región conotruncal se ha dividido, de manera que ahora los seis arcos se continúan con el tronco pulmonar.

Al proseguir el desarrollo, el sistema de arcos aórticos pierde su forma simétrica original, tal como se muestra en la figura 13-37 *A*, y establece su patrón definitivo, ilustrado en la figura 13-37 *B, C*. Esta ilustración ayuda a comprender la transformación del sistema arterial embrionario en el sistema arterial del adulto. Los cambios que tienen lugar son los siguientes:

El **tercer arco aórtico** forma la **arteria carótida común** y la primera parte de la **arteria carótida interna.** El resto de la carótida interna se forma a partir de la porción craneal de la aorta dorsal. La **arteria carótida externa** es un brote del tercer arco aórtico.

El **cuarto arco aórtico** persiste en ambos lados, pero su destino final es diferente en el lado izquierdo que en el derecho. En el lado izquierdo forma parte del arco de la aorta, entre la carótida común izquierda y las arterias subclavias izquierdas. En el lado derecho forma el segmento más proximal de la arteria subclavia derecha, la parte distal de la cual está formada por una porción de la aorta dorsal derecha y la séptima arteria intersegmentaria (fig. 13-37 *B*).

El **quinto arco aórtico** o bien no se llega a formar nunca, o bien se forma de manera incompleta y luego experimenta una regresión.

El **sexto arco aórtico,** conocido también como **arco pulmonar,** origina una rama importante que crece hacia la yema pulmonar en desarrollo (fig. 13-37*B*). En el lado derecho, la parte proximal se transforma en el segmento proximal de la arteria pulmonar derecha. La porción distal de este arco pierde su conexión con la aorta dorsal y desaparece. En el lado izquierdo, la parte distal persiste durante la vida intrauterina en forma de **conducto arterial.** La tabla 13-1 resume los cambios que experimenta el sistema de arcos aórticos y las estructuras derivadas del mismo.

El sistema de arcos aórticos también experimenta otros cambios y alteraciones: *1)* la porción de la aorta dorsal situada entre la entrada de los arcos tercero y cuarto, que se conoce como **conducto carotídeo,** se oblitera (fig. 13-38); *2)* la aorta dorsal derecha desaparece entre el origen de la séptima arteria intersegmentaria y el punto de unión con la aorta dorsal izquierda (fig. 13-38); *3)* los pliegues cefálicos, que crecen a partir del prosencéfalo, y el alargamiento del cuello empujan el corazón dentro de la cavidad torácica. Por consiguiente, la arteria carótida y la arteria braquiocefálica se alargan considerablemente (fig. 13-37 *C*). Otro resultado de este movimiento caudal es que el punto de origen de la arteria subclavia izquierda, fijada distalmente en la yema del brazo a nivel de la séptima arteria intersegmentaria (fig. 13-37 *B*), se desplaza cada vez más hacia arriba hasta acercarse al punto de origen de la arteria carótida común izquierda (fig. 13-37 *C*); *4)* el movimiento caudal del corazón y la desaparición de diversas partes de los arcos aórticos hacen que el recorrido de los **nervios laríngeos recurrentes** sea diferente en la parte derecha y en la izquierda. Inicialmente, estos nervios, que son ramas del vago, inervan los seis arcos faríngeos. Cuando el corazón desciende, se enganchan alrededor de los seis arcos aórticos y ascienden de nuevo hacia la laringe, lo que explica su recorrido recurrente. En el lado derecho, cuando la parte distal del sexto arco aórtico y el

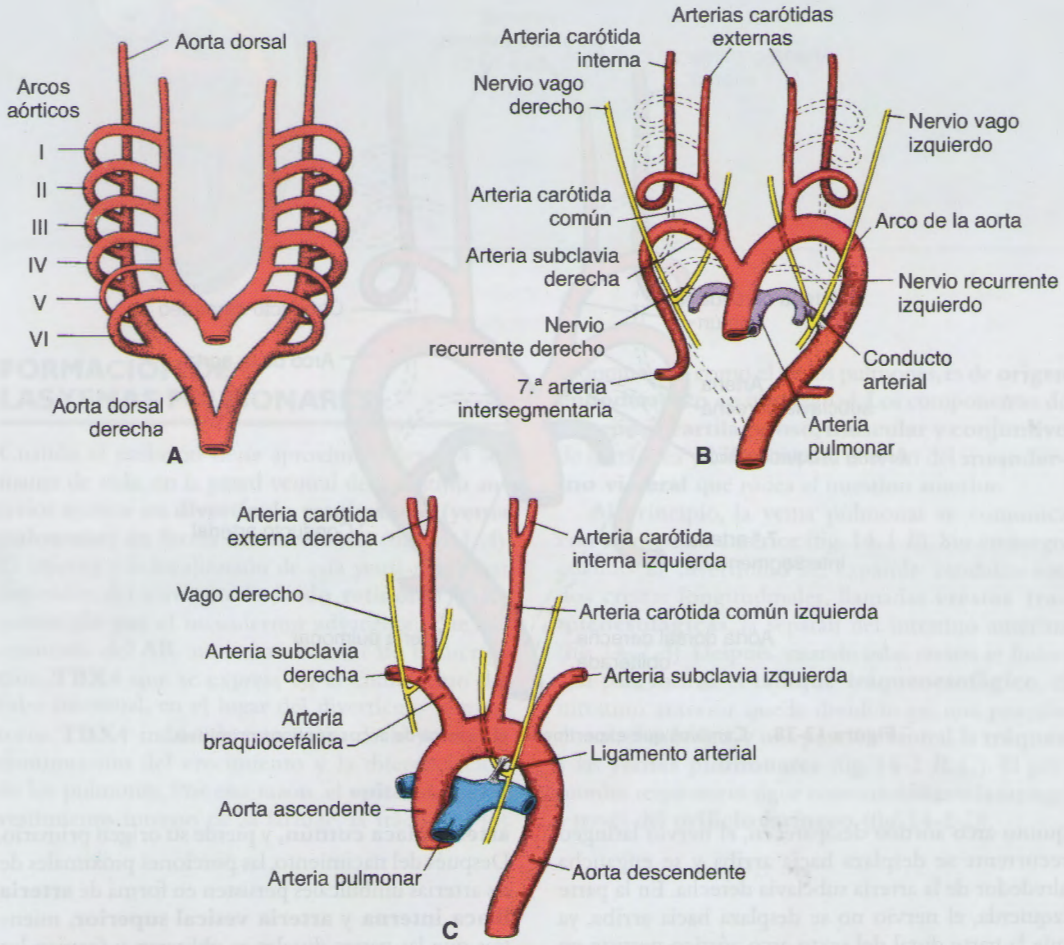

Figura 13-37. **A.** Arcos aórticos y aorta dorsal antes de la transformación que establece el patrón vascular definitivo. **B.** Arcos aórticos y aorta dorsal después de esta transformación. *Líneas discontinuas*, componentes obliterados. Obsérvense la persistencia del conducto arterial y la posición de la séptima arteria intersegmentaria a la izquierda. **C.** Las grandes arterias del adulto. Compárese la distancia entre el lugar de origen de la arteria carótida común izquierda y la arteria subclavia izquierda en **B** y **C**. Después de que la parte distal del sexto arco aórtico haya desaparecido (el quinto arco nunca acaba de formarse del todo), el nervio laríngeo recurrente derecho se engancha alrededor de la arteria subclavia derecha. A la izquierda, el nervio permanece en su sitio y se engancha alrededor del ligamento arterial.

TABLA 13-1. ***Derivados de los arcos aórticos***

Arco	Derivado arterial
1	Arterias maxilares
2	Arterias hioideas y arterias estapedias
3	Carótida común y primera parte de las arterias carótidas internas[a]
4 lado izquierdo	Arcos de la aorta desde la carótida común izquierda hasta las arterias subclavias[b]
4 lado derecho	Arteria subclavia derecha (porción proximal)[c]
6 lado izquierdo	Arteria pulmonar izquierda y conducto arterial
6 lado derecho	Arteria pulmonar derecha

[a] El resto de las arterias carótidas internas deriva de la aorta dorsal; las arterias carótidas externas brotan a partir del tercer arco aórtico.
[b] La parte proximal del arco aórtico deriva del asta izquierda del saco aórtico; el asta derecha de este saco forma la arteria braquiocefálica.
[c] La porción distal de la arteria subclavia derecha, así como la arteria subclavia izquierda, se forman a partir de las séptimas arterias intersegmentarias en sus respectivos lados.

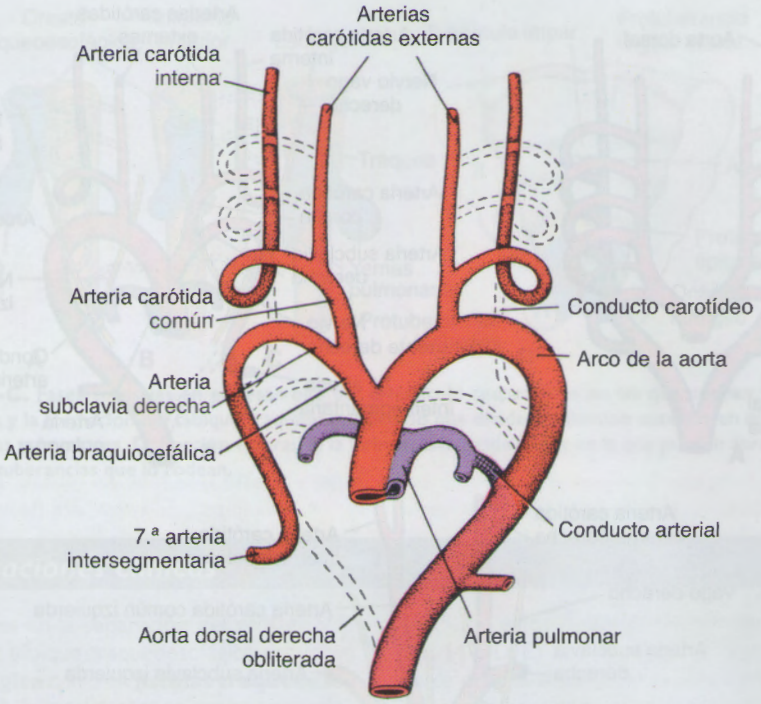

Figura 13-38. Cambios que experimenta el sistema de arcos aórticos primitivo.

quinto arco aórtico desaparecen, el nervio laríngeo recurrente se desplaza hacia arriba y se engancha alrededor de la arteria subclavia derecha. En la parte izquierda, el nervio no se desplaza hacia arriba, ya que la parte distal del sexto arco aórtico persiste en forma de **conducto arterial,** que posteriormente forma el **ligamento arterial** (fig. 13-37).

Arterias vitelinas y arterias umbilicales

Las **arterias vitelinas,** que inicialmente son pares de vasos que abastecen el saco vitelino (fig. 13-35), se fusionan gradualmente y forman las arterias del mesenterio dorsal del intestino. En el adulto están representadas por la **arteria celíaca** y las **arterias mesentéricas superiores. Las anterias mesentéricas inferiores derivan de las arterias umbilicales** Estos tres vasos abastecen los derivados del **intestino anterior,** el **intestino medio** y el **intestino posterior,** respectivamente.

Las **arterias umbilicales,** que al inicio son ramas ventrales pares de la aorta dorsal, se dirigen hacia la placenta en íntima asociación con el alantoides (fig. 13-35). Durante la cuarta semana, sin embargo, cada una de estas arterias establece una conexión secundaria con la rama dorsal de la aorta, la **arteria ilíaca común,** y pierde su origen primario. Después del nacimiento, las porciones proximales de las arterias umbilicales persisten en forma de **arteria ilíaca interna** y **arteria vesical superior,** mientras que las partes distales se obliteran y forman los **ligamentos umbilicales medios.**

Arterias coronarias

Las **arterias coronarias** proceden de dos fuentes: *1)* de los angioblastos formados en otras partes, que se distribuyen por la superficie cardíaca mediante la migración de las células proepicárdicas, y *2)* del mismo epicardio. Algunas células epicárdicas experimentan una transición desde el estado epitelial al estado mesenquimatoso que es inducida por el miocardio subyacente. Las nuevas células mesenquimatosas contribuyen a formar las células endoteliales y las células musculares lisas de las arterias coronarias. Asimismo, las células de la cresta neural aportan células musculares lisas a lo largo de los segmentos proximales de estas arterias. La conexión entre las arterias coronarias y la aorta se establece cuando las células endoteliales arteriales de las arterias crecen hacia el interior de la aorta. Mediante este mecanismo, las arterias coronarias «invaden» la aorta.

Consideraciones clínicas

Defectos del sistema arterial

En condiciones normales, el **conducto arterial** queda funcionalmente cerrado al contraerse su pared muscular, poco después del nacimiento, para formar el **ligamento arterial.** El cierre anatómico mediante proliferación de la íntima lleva de 1 a 3 meses. La **persistencia del conducto arterial,** una de las anomalías más frecuentes de los grandes vasos (8/10000 nacimientos) y que afecta especialmente a los bebés prematuros, puede ser una alteración aislada o puede acompañar a otros defectos del corazón (figs. 13-31 *A* y 13-33). En particular, los defectos que causan grandes diferencias entre la presión aórtica y la presión pulmonar pueden aumentar el flujo sanguíneo a través de este conducto, lo que evita que se cierre de manera normal.

En la **coartación de la aorta** (fig. 13-39 *A, B*), que se da en 3,2 de cada 10000 nacimientos, la luz de la aorta es significativamente más estrecha por debajo del origen de la arteria subclavia izquierda. Como esta constricción puede situarse por encima o por debajo de la entrada del conducto arterial, se pueden distinguir dos tipos de coartación **(preductal y posductal).** Este estrechamiento de la aorta está causado, principalmente, por una anomalía en el centro de la aorta que va seguido de una proliferación de la íntima. En el tipo preductal, el conducto arterial persiste, mientras que en el tipo posductal, que es el más frecuente, este canal suele estar obliterado. En este último caso, la circulación colateral entre las partes proximal y distal de la aorta se establece a través de grandes arterias torácicas intercostales e internas. De esta manera, la parte inferior del cuerpo recibe su riego sanguíneo. Los signos clínicos clásicos asociados a esta situación son hipertensión en el brazo derecho junto con una menor presión sanguínea en las piernas.

El **origen anómalo de la arteria subclavia derecha** (fig. 13-40 *A, B*) se produce cuando la arteria se forma a partir de la porción distal de la aorta dorsal derecha y la séptima arteria intersegmentaria. El cuarto arco aórtico derecho y la parte proximal de la aorta dorsal derecha están obliterados. Con el acortamiento de la aorta entre la carótida común izquierda y las arterias subclavias izquierdas, el origen anómalo de la arteria subclavia derecha finalmente se establece justo por debajo del origen de la arteria subclavia izquierda. Dado que su tronco deriva de la aorta dorsal derecha, para alcanzar el brazo derecho debe cruzar la línea media por debajo del esófago. Esta localización no suele causar problemas para deglutir o respirar, ya que ni el esófago ni la tráquea están gravemente comprimidos.

Con un **arco aórtico doble,** la aorta dorsal derecha persiste entre el origen de la séptima arteria intersegmentaria y el punto de unión con la aorta

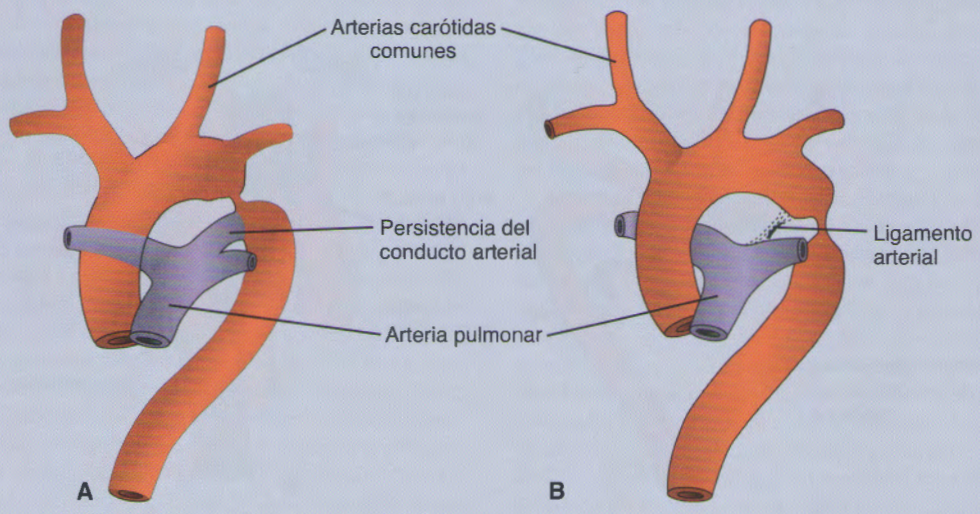

Figura 13-39. Coartación de la aorta. **A.** De tipo preductal. **B.** De tipo posductal. La parte caudal del cuerpo es abastecida por unas grandes arterias intercostal y torácica interna hipertrofiadas.

(continúa)

(cont.)

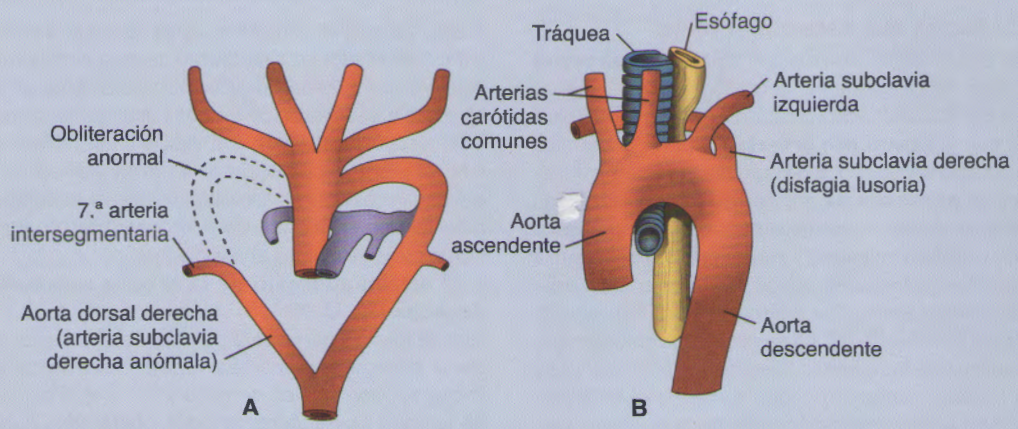

Figura 13-40. Origen anómalo de la arteria subclavia derecha. **A.** Obliteración del cuarto arco aórtico derecho y la porción proximal de la aorta dorsal derecha con persistencia de la porción distal de la aorta dorsal derecha. **B.** Una arteria subclavia derecha anómala cruza la línea media por detrás del esófago y puede comprimir esta estructura.

dorsal izquierda (fig. 13-41). Un **anillo vascular** rodea la tráquea y el esófago y, con frecuencia, comprime estas estructuras, lo que provoca dificultades para respirar y deglutir.

En el **arco aórtico derecho,** el cuarto arco izquierdo y la aorta dorsal izquierda están obliterados y los vasos correspondientes del lado derecho los reemplazan. Ocasionalmente, cuando el ligamento arterial se encuentra en el lado izquierdo y pasa por detrás del esófago, existen problemas para deglutir.

El **arco aórtico interrumpido** está causado por la obliteración del cuarto arco aórtico en el lado izquierdo (fig. 13-42 *A*, *B*). Con frecuencia se presenta junto con un origen anómalo de la arteria subclavia derecha. El conducto arterial permanece abierto y la aorta descendente y las arterias subclavias reciben sangre con un bajo contenido en oxígeno. El tronco aórtico abastece las dos arterias carótidas comunes.

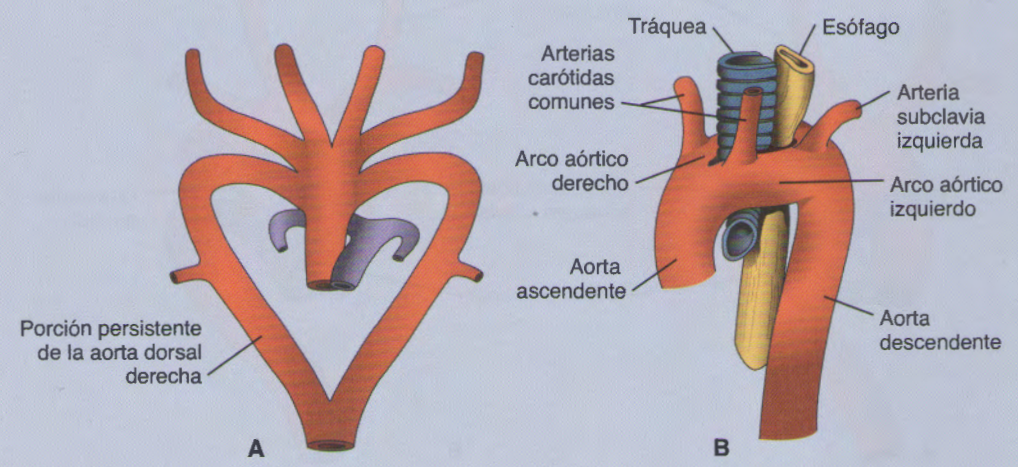

Figura 13-41. Arco aórtico doble. **A.** Persistencia de la porción distal de la aorta dorsal derecha. **B.** El arco aórtico doble forma un anillo vascular alrededor de la tráquea y el esófago.

(continúa)

(cont.)

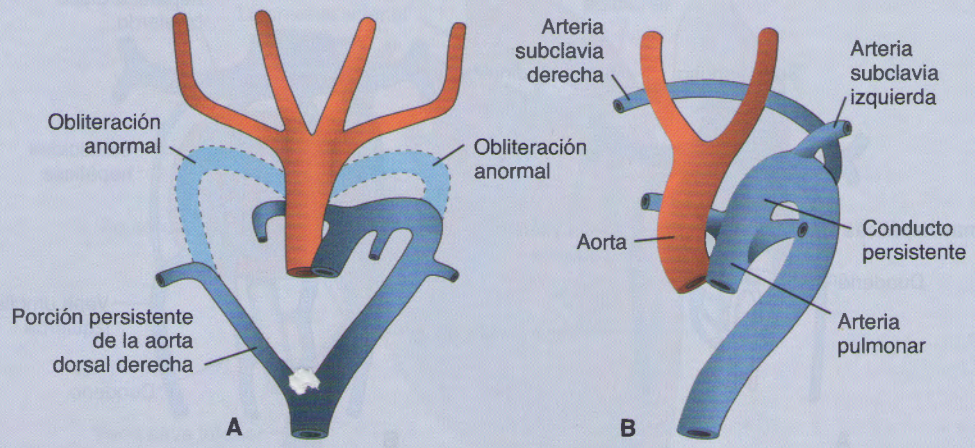

Figura 13-42. **A.** Obliteración del cuarto arco aórtico en los lados derecho e izquierdo y persistencia de la porción distal de la aorta dorsal derecha. **B.** Arco aórtico interrumpido. La aorta abastece la cabeza. La arteria pulmonar abastece el resto del cuerpo a través del conducto arterial.

Sistema venoso

En la quinta semana se pueden distinguir tres pares de venas principales: *1)* las **venas vitelinas** o **venas onfalomesentéricas,** que llevan sangre del saco vitelino al seno venoso; *2)* las **venas umbilicales,** que se originan en las vellosidades coriónicas y llevan sangre oxigenada al embrión, y *3)* las **venas cardinales,** que drenan el cuerpo del embrión (fig. 13-43).

Venas vitelinas

Antes de penetrar en el seno venoso, las venas vitelinas forman un plexo alrededor del duodeno y atraviesan el tabique transverso. Los cordones hepáticos que crecen en este tabique interrumpen el curso de las venas y se forma una extensa red vascular de **sinusoides hepáticos** (fig. 13-44).

Cuando el asta del seno izquierdo se reduce, la sangre del lado izquierdo del hígado es recanalizada hacia la derecha, lo que produce un engrosamiento de la vena vitelina derecha (conducto hepatocardíaco derecho). Llegado el momento, el conducto hepatocardíaco derecho forma la **porción hepatocardíaca de la vena cava inferior.** La parte proximal de la vena vitelina izquierda desaparece (fig. 13-45 *A*, *B*). La red anastomosada alrededor del

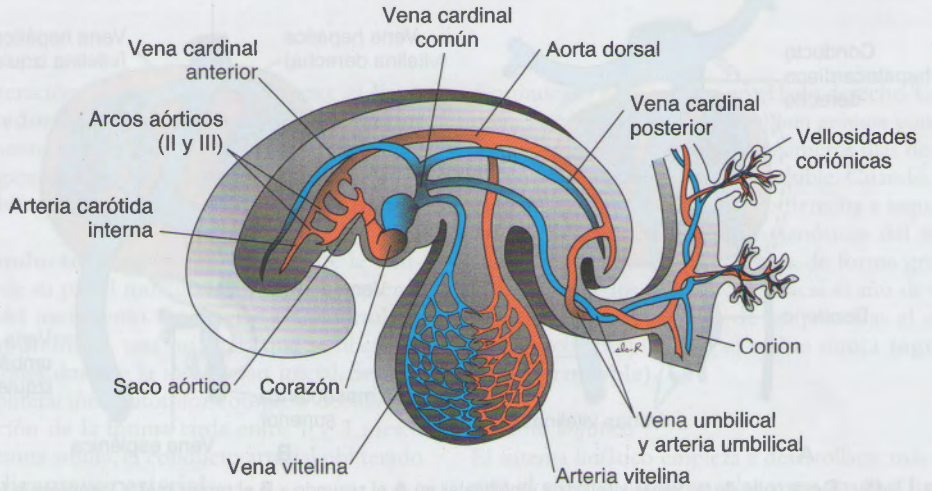

Figura 13-43. Componentes principales de los sistemas venoso y arterial en un embrión de 4 mm (final de la cuarta semana).

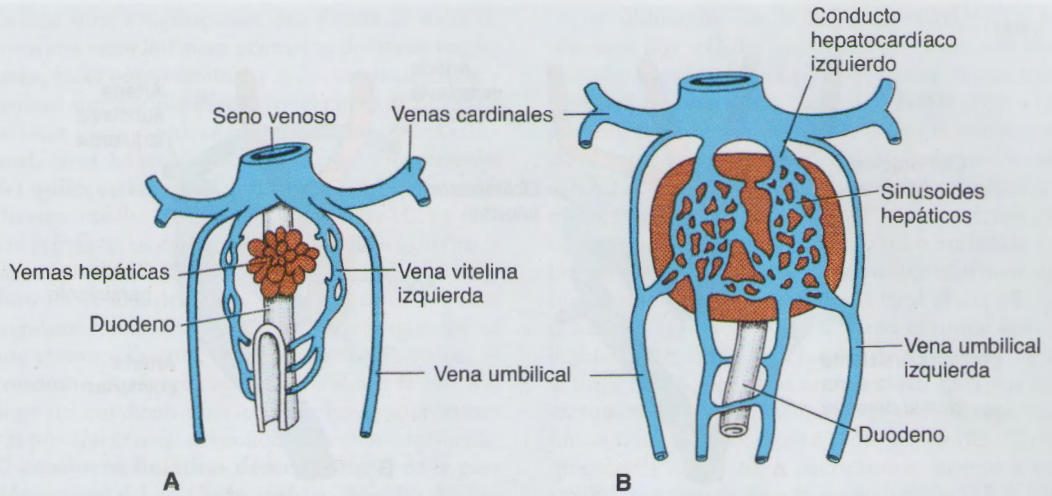

Figura 13-44. Desarrollo de las venas vitelinas y umbilicales durante **A** la cuarta y **B** la quinta semana. Obsérvese el plexo alrededor del duodeno, la formación de los sinusoides hepáticos y el inicio de una derivación de izquierda a derecha en las venas vitelinas.

duodeno se desarrolla en un solo vaso, la **vena porta** (fig. 13-45 *B*). La vena mesentérica **superior,** que drena el asa intestinal primaria, deriva de la vena vitelina derecha. La porción distal de la vena vitelina izquierda también desaparece (fig. 13-45 *A*, *B*).

Venas umbilicales

Al principio, las venas umbilicales pasan por ambos lados del hígado, pero pronto se conectan con los sinusoides hepáticos (fig. 13-44 *A*, *B*). A continuación, la parte proximal de ambas venas umbilicales y el resto de la vena umbilical derecha desaparecen, de manera que la vena izquierda es la única que transporta sangre de la placenta al hígado (fig. 13-45). Cuando aumenta la circulación de la placenta, se forma una comunicación directa entre la vena umbilical izquierda y el conducto hepatocardíaco derecho, el **conducto venoso** (fig. 13-45 *A*, *B*). Este vaso evita el plexo sinusoidal del hígado. Después del nacimiento, la vena umbilical izquierda y el conducto venoso se obliteran y forman el **ligamento redondo del hígado** y el **ligamento venoso,** respectivamente.

Venas cardinales

Al principio, las venas cardinales constituyen el principal sistema de drenaje venoso del embrión. Este sistema está formado por las **venas cardinales anteriores,** que drenan la parte cefálica del embrión, y las **venas cardinales posteriores,** que drenan el

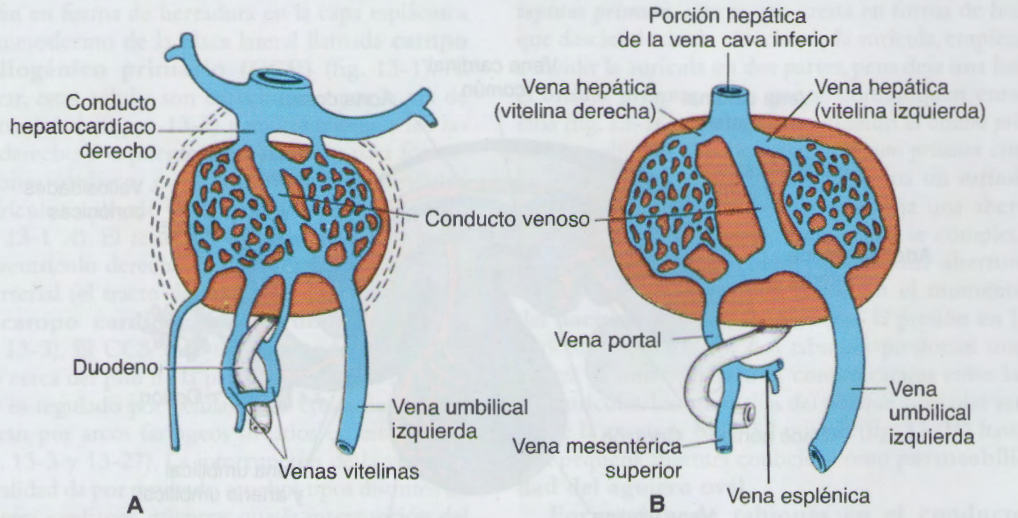

Figura 13-45. Desarrollo de las venas vitelinas y umbilicales en **A** el segundo y **B** el tercer mes. Obsérvese la formación del conducto venoso, la vena porta y la porción hepática de la vena cava inferior. Las venas esplénicas y las mesentéricas superiores entran en la vena porta.

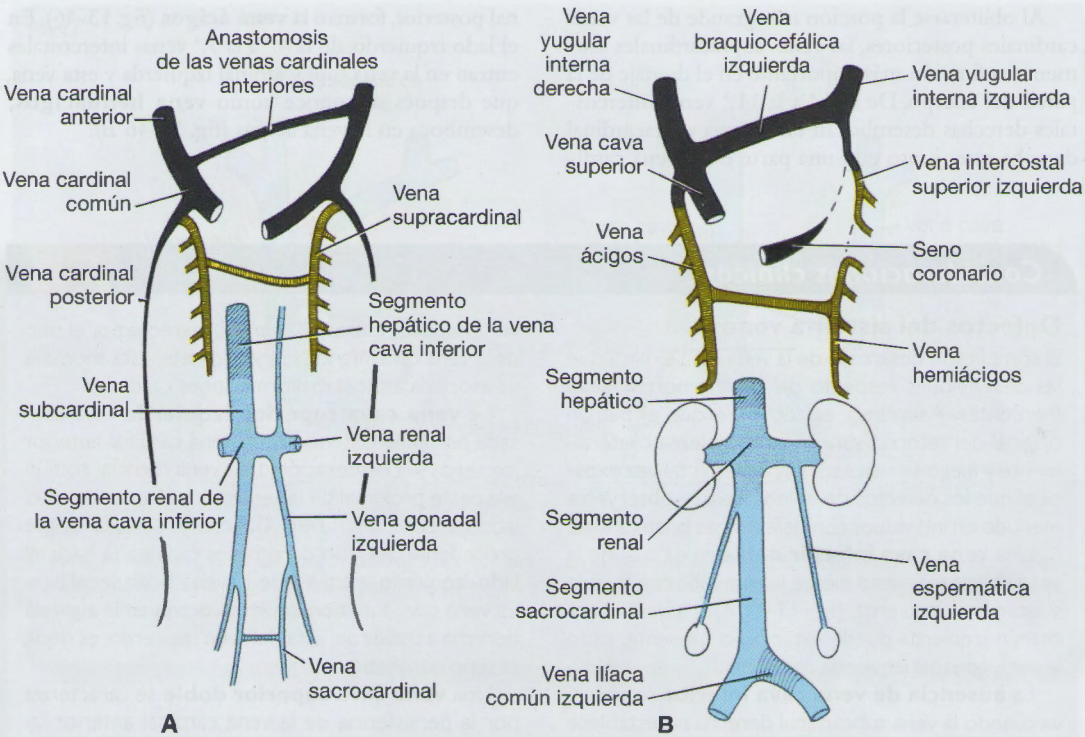

Figura 13-46. Desarrollo de la vena cava inferior, la vena ácigos y la vena cava superior. **A.** Séptima semana. La anastomosis se sitúa entre las venas subcardinales, las supracardinales, las sacrocardinales y las cardinales anteriores. **B.** Sistema venoso en el momento del nacimiento con los tres componentes de la vena cava inferior.

resto del embrión. Las venas anteriores y posteriores se juntan antes de entrar en el asta del seno y forman las **venas cardinales comunes** cortas. Durante la cuarta semana, las venas cardinales forman un sistema simétrico (fig. 13-43).

Durante el período comprendido entre la quinta y la séptima semana, se forman diversas venas adicionales: *1)* las **venas subcardinales,** que drenan principalmente los riñones; *2)* las **venas sacrocardinales**, que drenan las extremidades inferiores, y *3)* las **venas supracardinales,** que drenan la pared del cuerpo a través de las venas intercostales, de modo que asumen la función de las venas cardinales posteriores (fig. 13-46).

La formación del sistema de la vena cava se caracteriza por la aparición de anastomosis entre el lado izquierdo y el derecho, de tal manera que la sangre procedente del lado izquierdo se canaliza hacia el lado derecho.

La **anastomosis entre las venas cardinales anteriores** se desarrolla en la **vena braquiocefálica izquierda** (fig. 13-46 *A*, *B*). Así, la mayor parte de la sangre procedente del lado izquierdo de la cabeza y de la extremidad superior izquierda se canaliza hacia la derecha. La porción terminal de la vena cardinal posterior izquierda que entra en la vena braquiocefálica izquierda queda retenida en forma de un pequeño vaso llamado **vena intercostal superior izquierda** (fig. 13-46 *B*). Este vaso recibe sangre de los espacios intercostales segundo y tercero. La **vena cava superior** se forma a partir de la vena cardinal común derecha y la parte proximal de la vena cardinal anterior derecha. Las venas cardinales anteriores proporcionan el drenaje venoso primario de la cabeza durante la cuarta semana del desarrollo y, finalmente, forman las **venas yugulares internas** (fig. 13-46). Las **venas yugulares externas** derivan de un plexo de vasos venosos situado en la cara y drenan la cara y el lado de la cabeza en las venas subclavias.

La **anastomosis entre las venas subcardinales** forma la **vena renal izquierda.** Una vez establecida esta comunicación, la vena subcardinal izquierda desaparece y sólo queda su parte distal, que constituye la **vena gonadal izquierda.** Por consiguiente, la vena subcardinal derecha se convierte en el principal conducto de drenaje y se desarrolla en el **segmento renal de la vena cava inferior** (fig. 13-46 *B*).

La **anastomosis entre las venas sacrocardinales** forma la **vena ilíaca común izquierda** (fig. 13-46 *B*). La vena sacrocardinal derecha se convierte en el segmento sacrocardinal de la vena cava inferior. Cuando el segmento renal de la vena cava inferior se conecta con el segmento hepático, que deriva de la vena vitelina derecha, la vena cava inferior, formada por los segmentos hepático, renal y sacrocardinal, ya está completa.

Al obliterarse la porción más grande de las venas cardinales posteriores, las venas supracardinales asumen una función más importante en el drenaje de la pared del cuerpo. De la 4.ª a la 11.ª venas intercostales derechas desembocan en la vena supracardinal derecha que, junto con una parte de la vena cardinal posterior, forman la **vena ácigos** (fig. 13-46). En el lado izquierdo, de la 4.ª a la 7.ª venas intercostales entran en la vena supracardinal izquierda y esta vena, que después se conoce como **vena hemiácigos,** desemboca en la vena ácigos (fig. 13-46 *B*).

Consideraciones clínicas

Defectos del sistema venoso

El complicado desarrollo de la vena cava explica que las desviaciones respecto del patrón normal sean frecuentes. Asimismo, el hecho de que el patrón original del retorno venoso se establezca bilateralmente y luego se desplace a la derecha tal vez explica el que los defectos de la vena cava se observen a menudo en individuos con defectos de la lateralidad.

Una **vena cava inferior doble** se da cuando la vena sacrocardinal no pierde la conexión con la vena subcardinal izquierda (fig. 13-47 *A*). La vena ilíaca común izquierda puede estar o no presente, pero la vena gonadal izquierda es normal.

La **ausencia de vena cava inferior** se observa cuando la vena subcardinal derecha no establece conexión con el hígado y deriva la sangre que transporta directamente a la vena supracardinal derecha (figs. 13-46 y 13-47 *B*). De ahí que el torrente sanguíneo de la parte caudal del cuerpo alcance el corazón a través de la vena ácigos y la vena cava superior. La vena hepática entra en la aurícula derecha por el sitio de la vena cava inferior. Generalmente, esta anomalía va asociada a otras malformaciones cardíacas.

La **vena cava superior izquierda** está causada por la persistencia de la vena cardinal anterior izquierda y la obliteración de la vena cardinal común y la parte proximal de la vena cardinal anterior en el lado derecho (fig. 13-48 *A*). En este caso, la sangre procedente del lado derecho es canalizada hacia el lado izquierdo a través de la vena braquiocefálica. La vena cava superior izquierda drena en la aurícula derecha a través del asta del seno izquierdo, es decir, el seno coronario.

Una **vena cava superior doble** se caracteriza por la persistencia de la vena cardinal anterior izquierda y la vena braquiocefálica izquierda no logra formarse (fig. 13-48 *B*). La persistencia de la vena cardinal anterior izquierda, la **vena cava superior izquierda,** drena en la aurícula derecha a través del seno coronario.

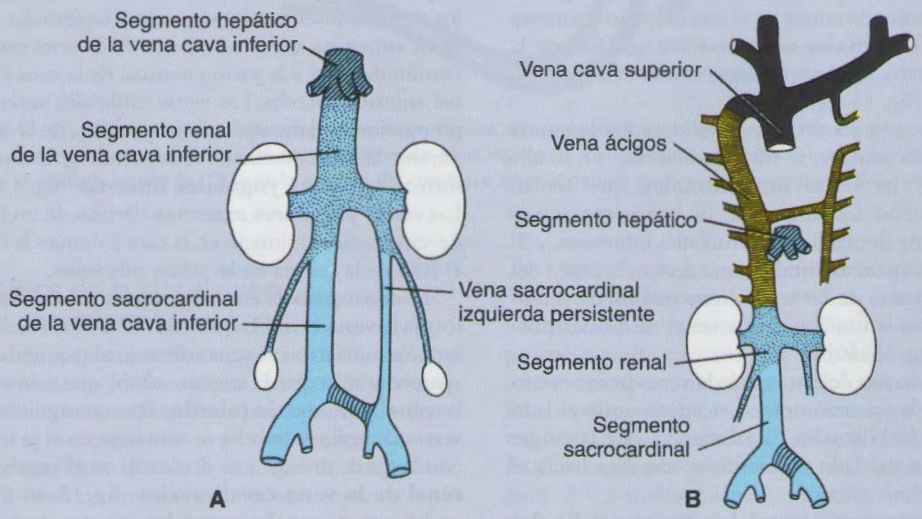

Figura 13-47. A. Vena cava inferior doble a nivel lumbar originada por la persistencia de la vena sacrocardinal izquierda. **B.** Vena cava inferior ausente. La mitad inferior del cuerpo está drenada por la vena ácigos, que entra en la vena cava superior. La vena hepática entra en el corazón por el lugar de la vena cava inferior.

(continúa)

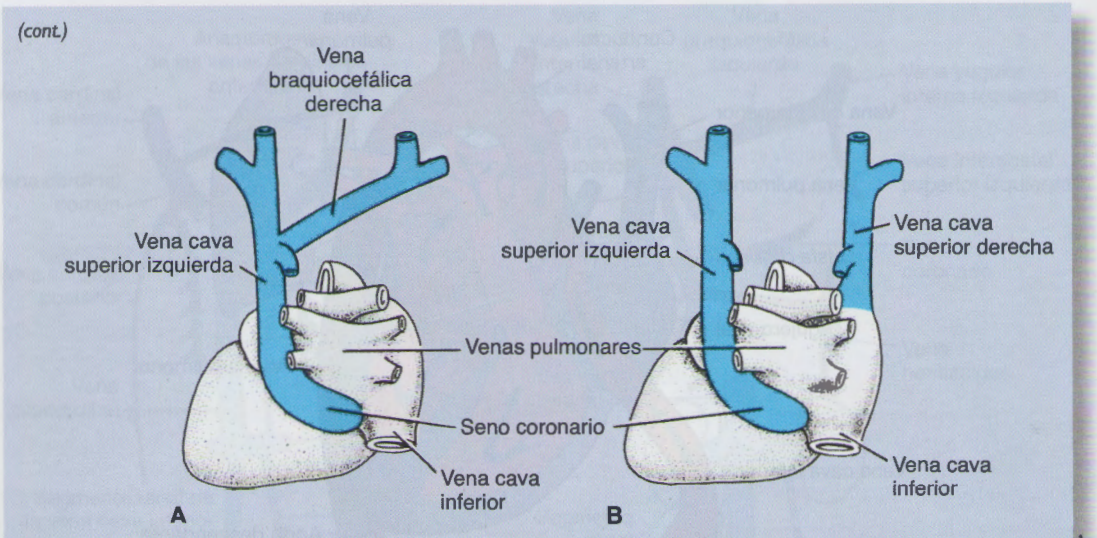

Figura 13-48. **A.** Vena cava superior izquierda que drena en la aurícula derecha a través del seno coronario (vista dorsal). **B.** Vena cava superior doble. La vena (braquiocefálica) que comunica las dos venas cardinales anteriores no ha logrado desarrollarse (vista dorsal).

LA CIRCULACIÓN ANTES Y DESPUÉS DEL NACIMIENTO

Circulación fetal

Antes del nacimiento, la sangre de la placenta, que está saturada de oxígeno en un 80%, retorna al feto a través de la vena umbilical. Al aproximarse al hígado, la mayor parte de esta sangre fluye a través del conducto venoso directamente a la vena cava inferior, evitando pasar por el hígado. Asimismo, una cantidad más pequeña entra en los sinusoides hepáticos y se mezcla con la sangre procedente de la circulación portal (fig. 13-49). Un **mecanismo de esfínter** situado en el **conducto venoso,** cerca de la entrada de la vena umbilical, regula el flujo de sangre umbilical a través de los sinusoides del hígado. Este esfínter se cierra cuando una contracción uterina aumenta demasiado el retorno venoso, de manera que se evita una sobrecarga repentina del corazón.

Después de un corto trayecto por la vena cava inferior, donde la sangre placentaria se mezcla con la sangre desoxigenada que vuelve de las extremidades inferiores, la sangre entra en la aurícula derecha. Aquí es guiada hacia el agujero oval por la válvula de la vena cava inferior. La mayor parte de la sangre pasa directamente a la aurícula izquierda. No obstante, el extremo inferior del *septum secundum* o ***crista dividens*** impide que una pequeña cantidad de sangre pase a la aurícula izquierda y, por lo tanto, permanezca en la aurícula derecha. Aquí se mezcla con la sangre desaturada que vuelve de la cabeza y de los brazos a través de la vena cava superior.

Desde la aurícula izquierda, donde se mezcla con una pequeña cantidad de sangre desaturada que vuelve de los pulmones, la sangre entra en el ventrículo izquierdo y la aorta ascendente. Como las arterias coronaria y carótida son las primeras ramas de la aorta ascendente, la musculatura cardíaca y el cerebro reciben sangre bien oxigenada. La sangre desaturada de la vena cava superior fluye a través del ventrículo derecho hacia el tronco pulmonar. Durante la vida fetal, la resistencia en los vasos pulmonares es elevada, de manera que la mayor parte de esta sangre pasa directamente a través del **conducto arterial** hacia la aorta descendente, donde se mezcla con la sangre de la aorta proximal. Después de circular por la aorta descendente, la sangre fluye hacia la placenta a través de las dos arterias umbilicales. La saturación de oxígeno en estas arterias es de aproximadamente el 58%.

Durante su recorrido desde la placenta hasta los órganos del feto y a medida que se mezcla con la sangre desaturada, la sangre de la vena umbilical va perdiendo poco a poco su elevado contenido en oxígeno. Teóricamente, la mezcla puede tener lugar en los siguientes lugares (fig. 13-49 *I-V*): en el hígado (I), donde se mezcla con una pequeña cantidad de sangre que retorna del sistema portal; en la vena cava inferior (II), que lleva sangre desoxigenada que retorna de las extremidades inferiores, la pelvis y los riñones; en la aurícula derecha (III), donde se mezcla con la sangre que retorna de la cabeza y las extremidades; en la aurícula izquierda (IV), donde se mezcla con la sangre que retorna de los pulmones, y en el lugar por el que el conducto arterial entra en la aorta descendente (V).

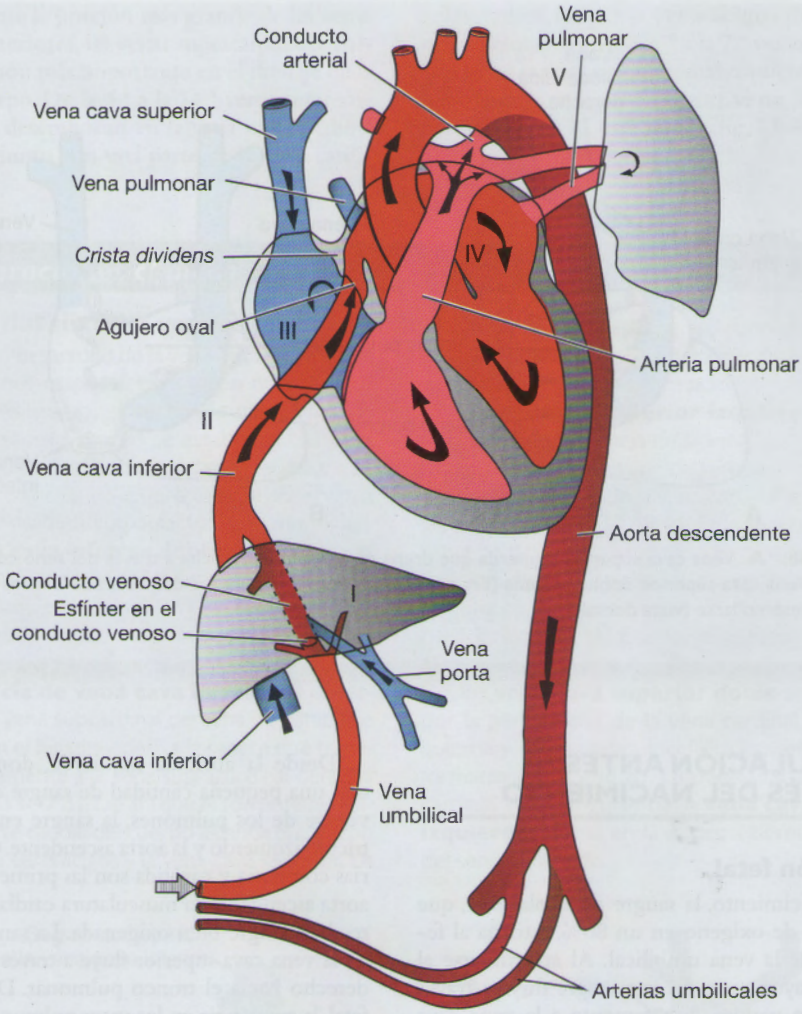

Figura 13-49. Circulación fetal antes del nacimiento. *Flechas*, dirección del flujo sanguíneo. Obsérvese en qué lugares la sangre oxigenada se mezcla con la sangre desoxigenada: en el hígado (I), en la vena cava inferior (II), en la aurícula derecha (III), en la aurícula izquierda (IV) y en la entrada del conducto arterial dentro de la aorta descendente (V).

Cambios de la circulación en el nacimiento

Los cambios que experimenta el sistema vascular en el nacimiento se deben al cese del flujo placentario y al inicio de la respiración. Dado que el conducto arterial se cierra cuando se producen contracciones musculares en su pared, la cantidad de sangre que fluye a través de los vasos pulmonares aumenta rápidamente. Esto, a su vez, hace aumentar la presión en la aurícula izquierda. De forma simultánea, la presión en la aurícula derecha diminuye debido a la interrupción del flujo de sangre placentario. Llegado este momento, el *septum primum* se opone al *septum secundum* y, funcionalmente, el agujero oval se cierra.

En resumen, los cambios que tienen lugar en el sistema vascular después del nacimiento son los siguientes (fig. 13-50):

Las **arterias umbilicales se cierran** por contracción de la musculatura lisa de sus paredes, probablemente causada por estímulos térmicos y mecánicos y por un cambio en la presión de oxígeno. Funcionalmente, las arterias se cierran pocos minutos después del nacimiento, aunque la obliteración final de la luz por proliferación fibrosa puede tardar entre 2 y 3 meses. Las partes distales de las arterias umbilicales forman los **ligamentos umbilicales medios,** mientras que las partes proximales de las mismas permanecen abiertas y constituyen las **arterias vesicales superiores** (fig. 13-50).

La **vena umbilical** y el **conducto venoso se cierran** poco después del cierre de las arterias umbilicales. Por consiguiente, la sangre procedente de la placenta puede penetrar en el recién nacido durante cierto tiempo después del nacimiento. Después de

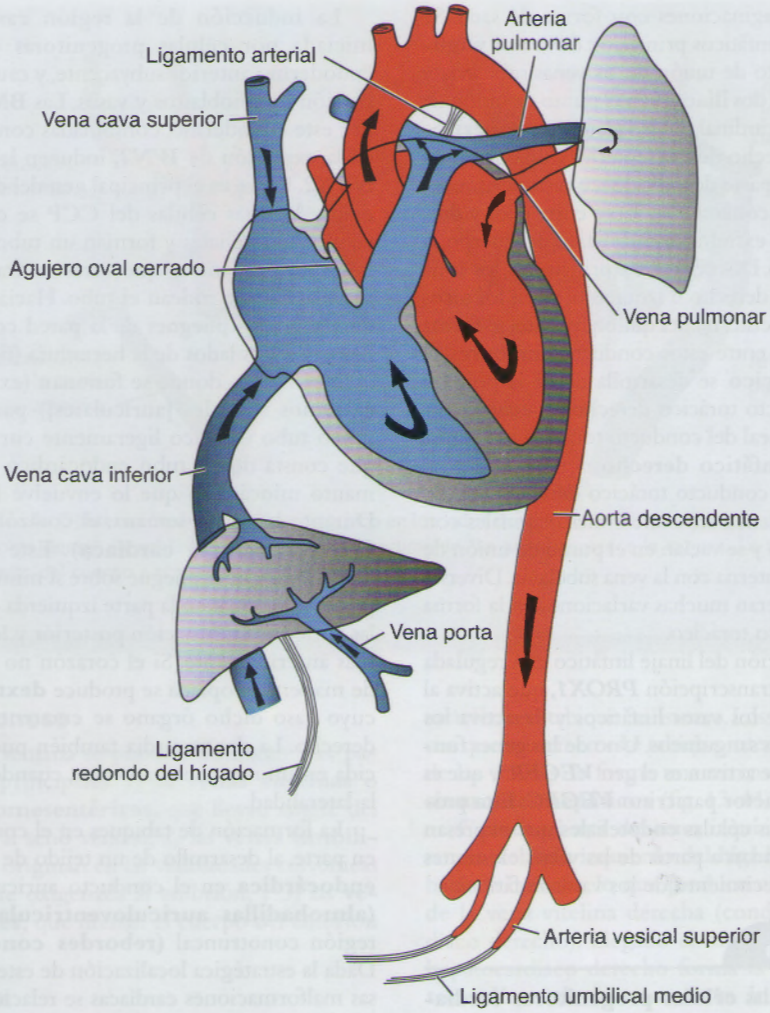

Figura 13-50. Circulación humana después del nacimiento. Obsérvense los cambios que tienen lugar debido al inicio de la respiración y la interrupción del flujo sanguíneo placentario. *Flechas*, dirección del flujo sanguíneo.

esta obliteración, la vena umbilical forma el **ligamento redondo del hígado** en el margen inferior del ligamento falciforme. El conducto venoso, que va del ligamento redondo hasta la vena cava inferior, también se ha obliterado y forma el **ligamento venoso.**

El **conducto arterial se cierra** por la contracción de su pared muscular casi inmediatamente después del nacimiento. Este cierre está controlado por la **bradicinina,** una sustancia que se libera de los pulmones durante la insuflación inicial. Se cree que la obliteración anatómica completa debida a la proliferación de la íntima tarda entre 1 y 3 meses. En la persona adulta, el conducto arterial obliterado forma el **ligamento arterial.**

El **agujero oval se cierra** debido al aumento de la presión en la aurícula izquierda, combinado con la disminución de la presión en el lado derecho. La primera respiración empuja el *septum primum* contra el *septum secundum*. Durante los primeros días de vida, sin embargo, este cierre es reversible. Cuando llora, el bebé crea una derivación de derecha a izquierda, lo que explica los episodios cianóticos del recién nacido. La unión constante lleva, de forma gradual, a la fusión de los dos tabiques hacia el año de edad. Sin embargo, en el 20% de las personas el cierre anatómico completo no se realiza nunca **(agujero oval permeable).**

Sistema linfático

El sistema linfático empieza a desarrollarse más tarde que el sistema cardiovascular y no aparece hasta la quinta semana de gestación. Los vasos linfáticos tienen su origen en el endotelio de las venas, a partir del cual

forman unas evaginaciones con forma de saco. Se crean seis sacos linfáticos primarios: dos vasos **yugulares,** en el punto de unión de las venas subclavia y cardinal anterior; dos **ilíacos,** en el punto de unión de las venas ilíaca y cardinal posterior; uno **retroperitoneal,** cerca del techo del mesenterio, y una **cisterna del quilo,** en la parte dorsal del saco retroperitoneal. Diversos canales conectan los sacos entre ellos y drenan la linfa de las extremidades, la pared del cuerpo, la cabeza y el cuello. Dos conductos principales, los conductos torácicos derecho e izquierdo, unen los sacos yugulares con la cisterna del quilo y, pronto, se forma una anastomosis entre estos conductos. Entonces, el **conducto torácico** se desarrolla desde la porción distal del conducto torácico derecho, la anastomosis y la porción craneal del conducto torácico izquierdo. El **conducto linfático derecho** deriva de la porción craneal del conducto torácico derecho. Ambos conductos mantienen sus conexiones originales con el sistema venoso y se vacían en el punto de unión de la vena yugular interna con la vena subclavia. Diversas anastomosis generan muchas variaciones en la forma final del conducto torácico.

La especificación del linaje linfático está regulada por el factor de transcripción ***PROX1,*** que activa al alza los genes de los vasos linfáticos y desactiva los genes de los vasos sanguíneos. Uno de los genes fundamentales que se activan es el gen ***VEGFR3,*** que es el receptor del factor paracrino ***VEGFC.*** Esta proteína hace que las células endoteliales que expresan *PROX1* se expandan a partir de las venas existentes para iniciar el crecimiento de los vasos linfáticos.

Resumen

Hacia el día 16, las **células progenitoras cardíacas** migran por la línea primitiva hasta una posición craneal a los pliegues neurales, donde establecen una región en forma de herradura en la capa esplácnica del mesodermo de la placa lateral llamada **campo cardiogénico primario (CCP)** (fig. 13-1). Al migrar, estas células son especificadas por la vía de la lateralidad (figura 13-2) para contribuir a los lados derecho e izquierdo del corazón y para formar regiones cardíacas específicas, incluidos aurículas, ventrículo izquierdo y parte del ventrículo derecho (fig. 13-1 *A*). El resto del corazón, incluidos parte del ventrículo derecho, el cono cardíaco y el tronco arterial (el tracto de salida), se deriva de células del **campo cardiogénico secundario (CCS)** (fig. 13-3). El CCS yace en el mesodermo esplácnico cerca del piso de la parte posterior de la faringe y es regulado por células de la cresta neural que migran por arcos faríngeos situados en esta región (figs. 13-3 y 13-27). La interrupción de la vía de la lateralidad da por resultado muchos tipos distintos de defectos cardíacos, mientras que la interrupción del CCS provoca defectos del tracto de salida, incluidos transposición de las grandes arterias, DSVD y otros.

La inducción de la región cardiogénica es iniciada por células progenitoras cardíacas del endodermo anterior subyacente, y causa la transformación en mioblastos y vasos. Las **BMP** secretadas por este endodermo, combinadas con la inhibición de la expresión de ***WNT,*** inducen la expresión de ***NKX2.5,*** que es el principal gen del desarrollo cardíaco. Algunas células del CCP se convierten en células endoteliales y forman un tubo en forma de herradura, mientras que otras se transforman en mioblastos que rodean el tubo. Hacia el día 22 del desarrollo, los pliegues de la pared corporal lateral llevan los dos lados de la herradura (fig. 13-5) hacia la línea media, donde se fusionan (excepto por sus extremos caudales [auriculares]) para formar un único tubo cardíaco ligeramente curvo (fig. 13-8) que consta de un tubo endocárdico interno y un manto miocárdico que lo envuelve (fig. 13-5 *C*). Durante la cuarta semana, el corazón se curva en forma de asa **(asa cardíaca).** Este proceso hace que el corazón se pliegue sobre sí mismo y asuma su posición normal en la parte izquierda del tórax, con las aurículas en situación posterior y los ventrículos más anteriormente. Si el corazón no forma un asa de manera apropiada se produce **dextrocardia,** en cuyo caso dicho órgano se encuentra en el lado derecho. La dextrocardia también puede ser inducida en un momento anterior, cuando se establece la lateralidad.

La formación de tabiques en el corazón se debe, en parte, al desarrollo de un tejido de **almohadilla endocárdica** en el conducto auriculoventricular **(almohadillas auriculoventriculares)** y en la región conotruncal **(rebordes conotruncales).** Dada la estratégica localización de este tejido, diversas malformaciones cardíacas se relacionan con una morfogénesis anómala de las almohadillas.

Formación de tabiques en la aurícula. El ***septum primum,*** que es una cresta en forma de hoz que desciende desde el techo de la aurícula, empieza a dividir la aurícula en dos partes, pero deja una luz, el ***ostium primum,*** para que se comuniquen entre ellas (fig. 13-16). Más adelante, cuando el *ostium primum* se oblitera al fusionarse el *septum primum* con las almohadillas endocárdicas, se forma un ***ostium secundum*** por muerte celular que deja una abertura en el *septum primum*. Finalmente, se completa el ***septum secundum,*** pero persiste una abertura interauricular, el **agujero oval.** En el momento del **nacimiento,** cuando aumenta la presión en la aurícula izquierda, los dos tabiques presionan uno contra el otro y cierran la comunicación entre las dos aurículas. Las anomalías del tabique auricular van desde la ausencia total del mismo (fig. 13-21) hasta una pequeña abertura conocida como **permeabilidad del agujero oval.**

Formación de tabiques en el conducto auriculoventricular. Cuatro **almohadillas endocárdicas** rodean el conducto auriculoventricular. La

fusión de las almohadillas inferior y superior opuestas divide el orificio en un conducto auriculoventricular derecho y un conducto auriculoventricular izquierdo fig. 13-16 *B-D*). Después, el tejido de la almohadilla se vuelve fibroso y forma la válvula mitral (bicúspide), en el lado izquierdo, y la válvula tricúspide, en el lado derecho (fig. 13-16 *B*). La persistencia del conducto auriculoventricular común (fig. 13-22) y la formación anómala de las válvulas son defectos debidos a anomalías en el tejido de esta almohadilla endocárdica.

Formación de tabiques en los ventrículos. El tabique interventricular está constituido por una parte **muscular** gruesa y una porción **membranosa** delgada (figs. 13-16 *F* y 13-26) formada por *1)* una almohadilla endocárdica auriculoventricular inferior, *2)* el reborde conotruncal derecho y *3)* el reborde conotruncal izquierdo (fig. 13-24). En muchos casos, estos tres componentes no consiguen fusionarse, lo que se traduce en un agujero interventricular abierto. Aunque esta anomalía puede presentarse de manera aislada, habitualmente va asociada a otros defectos que la compensan (figs. 13-30 y 13-31).

Formación de tabiques en el bulbo. El bulbo se divide en: *1)* el tronco (aorta y tronco pulmonar); *2)* el cono (infundíbulo de la aorta y el tronco pulmonar) y *3)* la porción trabeculada del ventrículo derecho. Un **tabique aorticopulmonar** en espiral divide la región del tronco en dos arterias principales (fig. 13-24). Los rebordes conotruncales dividen los infundíbulos de los conductos aórtico y pulmonar, y, junto con tejido procedente de la almohadilla endocárdica inferior, cierran el agujero interventricular (fig. 13-24). Diversas anomalías vasculares, como la **transposición de los grandes vasos** y la **atresia valvular pulmonar,** se deben a una división anómala de la región conotruncal; en su origen pueden estar implicadas las **células de la cresta neural** que contribuyen a la formación del tabique en la región conotruncal (fig. 13-27).

Los arcos aórticos se disponen en cada uno de los cinco **arcos faríngeos** (figs. 13-35 y 13-37). Cuatro derivados importantes del sistema original de arcos aórticos son *1)* las arterias carótidas (arcos terceros); *2)* el arco de la aorta (cuarto arco aórtico izquierdo); *3)* la arteria pulmonar (sexto arco aórtico), que durante la vida fetal está conectada a la aorta a través del conducto arterial, y *4)* la arteria subclavia derecha, formada por el cuarto arco aórtico, la porción distal de la aorta dorsal derecha y la séptima arteria intersegmentaria (fig. 13-37 *B*). Las anomalías vasculares de los arcos aórticos más comunes son, entre otras, *1)* un conducto arterial abierto acompañado de coartación de la aorta (fig. 13-39) y *2)* la persistencia del arco aórtico derecho acompañado de una arteria subclavia anormal (figs. 13-40 y 13-41). Ambas anomalías causan dificultades para deglutir y respirar.

Las **arterias vitelinas** inicialmente abastecen el saco vitelino pero, más tarde, forman las **arterias celíaca y mesentéricas superiores. Las arterias mesentéricas inferiores derivan de las arterias umbilicales. Estas tres arterias** abastecen las regiones del **intestino anterior,** el **intestino medio** y el **intestino posterior,** respectivamente.

El par de **arterias umbilicales** se origina a partir de las arterias ilíacas comunes. Después del nacimiento, las porciones distales de estas arterias se obliteran y forman los **ligamentos umbilicales medios,** mientras que las porciones proximales persisten como **arterias ilíaca interna** y **vesicular.**

Sistema venoso. Se pueden reconocer tres sistemas: *1)* el **sistema vitelino,** que se desarrolla en el **sistema portal;** *2)* el sistema cardinal, que forma el **sistema caval,** y *3)* el **sistema umbilical,** que desaparece después del nacimiento. El complicado sistema caval se caracteriza por muchas anomalías, como venas cavas inferior y superior dobles y una vena cava superior izquierda (fig. 13-48), que también se relacionan con defectos de la lateralidad.

Cambios en el nacimiento. Durante la vida prenatal, la circulación placentaria suministra oxígeno al feto, pero después del nacimiento son los pulmones los que se ocupan del intercambio de gases. Los cambios que tienen lugar en el nacimiento y durante los primeros meses de la vida posnatal son los siguientes: *1)* el conducto arterial se cierra; *2)* el agujero oval se cierra; *3)* la vena umbilical y el conducto venoso se cierran y permanecen en forma del **ligamento redondo del hígado** y del **ligamento venoso,** y *4)* las arterias umbilicales forman los **ligamentos umbilicales medios.**

Sistema linfático. El sistema linfático se desarrolla más tarde que el sistema cardiovascular y se origina a partir del endotelio de las venas en forma de cinco sacos: dos yugulares, dos ilíacos, uno retroperitoneal y una cisterna del quilo. Se forman numerosos conductos que conectan los sacos y proporcionan drenaje a otras estructuras. Finalmente, se forma el **conducto torácico** a partir de la anastomosis de los conductos torácicos derecho e izquierdo, la parte distal del conducto torácico derecho y la parte craneal del conducto torácico izquierdo. El **conducto linfático derecho** se desarrolla a partir de la parte craneal del conducto torácico derecho.

Resolución de problemas

1. Una ecografía prenatal de una mujer de 35 años de edad que se encuentra en la doceava semana de gestación proporciona una imagen anormal del corazón fetal. En lugar de la imagen en cuatro cámaras que proporciona la típica cruz, falta una parte situada justo por debajo de la cruz. ¿Qué estructuras forman esta cruz? ¿Qué es probable que padezca este bebé?
2. Un niño nace con graves defectos craneofaciales y con transposición de los grandes vasos. ¿Qué población de células puede haber intervenido en ambas alteraciones? ¿Qué tipo de sustancia ha producido este efecto?
3. ¿Qué tipo de tejido es imprescindible para que el corazón se divida en cuatro cámaras y el infundíbulo se divida en los conductos pulmonar y aórtico?
4. Un paciente se queja de dificultades para deglutir. ¿Qué alteración o alteraciones vasculares pueden producir este síntoma? ¿Cuál es el origen embriológico del mismo?

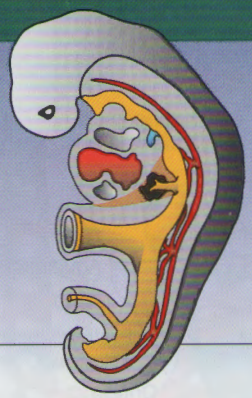

Capítulo 14
Sistema respiratorio

FORMACIÓN DE LAS YEMAS PULMONARES

Cuando el embrión tiene aproximadamente 4 semanas de vida, en la pared ventral del intestino anterior aparece un **divertículo respiratorio (yema pulmonar)** en forma de excrecencia (fig. 14-1 *A*). El aspecto y la localización de esta yema pulmonar dependen del aumento de **ácido retinoico (AR)** producido por el mesodermo adyacente. Este incremento del AR aumenta el factor de transcripción **TBX4** que se expresa en el endodermo del tubo intestinal, en el lugar del divertículo respiratorio. **TBX4** induce la formación de la **yema,** la continuación del crecimiento y la diferenciación de los pulmones. Por esta razón, el **epitelio** del revestimiento interno de la laringe, la tráquea y los bronquios, así como el de los pulmones, es de **origen endodérmico** en su totalidad. Los componentes de los **tejidos cartilaginoso, muscular** y **conjuntivo** de la tráquea y los pulmones derivan del **mesodermo visceral** que rodea el intestino anterior.

Al principio, la yema pulmonar se comunica con el intestino anterior (fig. 14-1 *B*). Sin embargo, cuando el divertículo se expande caudalmente, dos crestas longitudinales, llamadas **crestas traqueoesofágicas**, la separan del intestino anterior (fig. 14-2 *A*). Después, cuando estas crestas se fusionan para formar el **tabique traqueoesofágico**, el intestino anterior queda dividido en una porción dorsal, el **esófago**, y una porción ventral, la **tráquea** y las **yemas pulmonares** (fig. 14-2 *B*, *C*). El primordio respiratorio sigue comunicado con la faringe a través del **orificio laríngeo** (fig. 14-2 *D*).

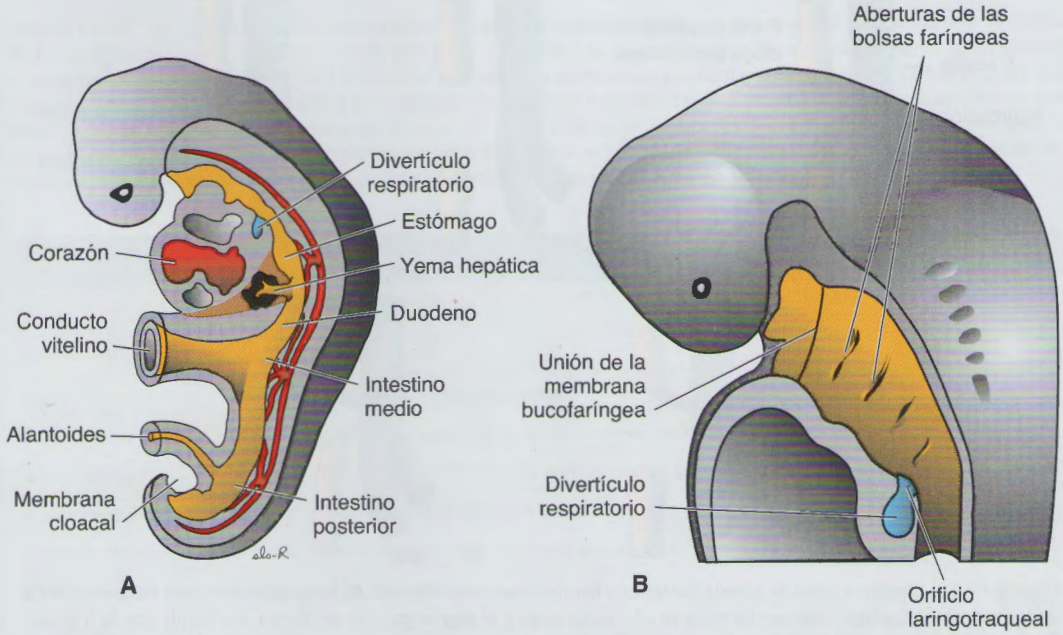

Figura 14-1. A. Embrión de aproximadamente 25 días de gestación que muestra la relación del divertículo respiratorio con el corazón, el estómago y el hígado. **B.** Sección sagital a través del extremo cefálico de un embrión de 5 semanas que muestra las aberturas de las bolsas faríngeas y el orificio laringotraqueal.

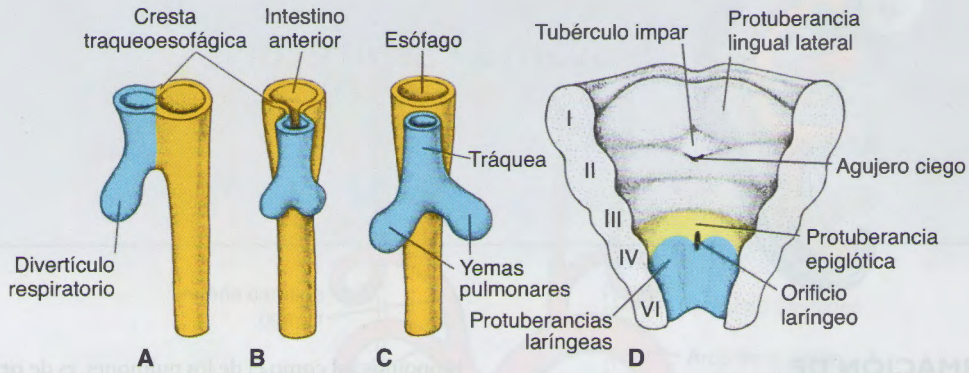

Figura 14-2. A-C. Fases sucesivas en el desarrollo del divertículo respiratorio en las que pueden verse las crestas traqueoesofágicas y la formación del tabique traqueoesofágico, lo que divide el intestino anterior en el esófago y la tráquea con las yemas pulmonares. **D.** Porción ventral de la faringe vista desde arriba en la que pueden apreciarse el orificio laríngeo y las protuberancias que lo rodean.

Consideraciones clínicas

Las alteraciones en la separación del esófago y la tráquea por el tabique traqueoesofágico provocan **atresia esofágica** con o sin **fístulas traqueoesofágicas (FTE).** Estos defectos se dan en aproximadamente 1 de cada 3000 nacimientos y en el 90% de ellos la porción superior del esófago termina en una bolsa ciega, mientras que el segmento inferior forma una fístula con la tráquea (fig. 14-3 *A*). La atresia esofágica aislada (fig. 14-3 *B*) y la FTE tipo H sin atresia esofágica (fig. 14-3 *C*) representan, cada una, el 4% de estos defectos. Existen otras variaciones (fig. 14-3 *D, E*) que representan, cada una de ellas, cerca del 1% de estos defectos. Estas alteraciones se asocian con otras anomalías congénitas, incluidos los defectos cardíacos, que se dan en el 33% de los casos. Con respecto a esto, las FTE son un componente de la asociación **VACTERL** (anomalías vertebrales, atresia anal, defectos cardíacos, fístula traqueoesofágica, atresia esofágica, anomalías renales y defectos de las extremidades), una colección

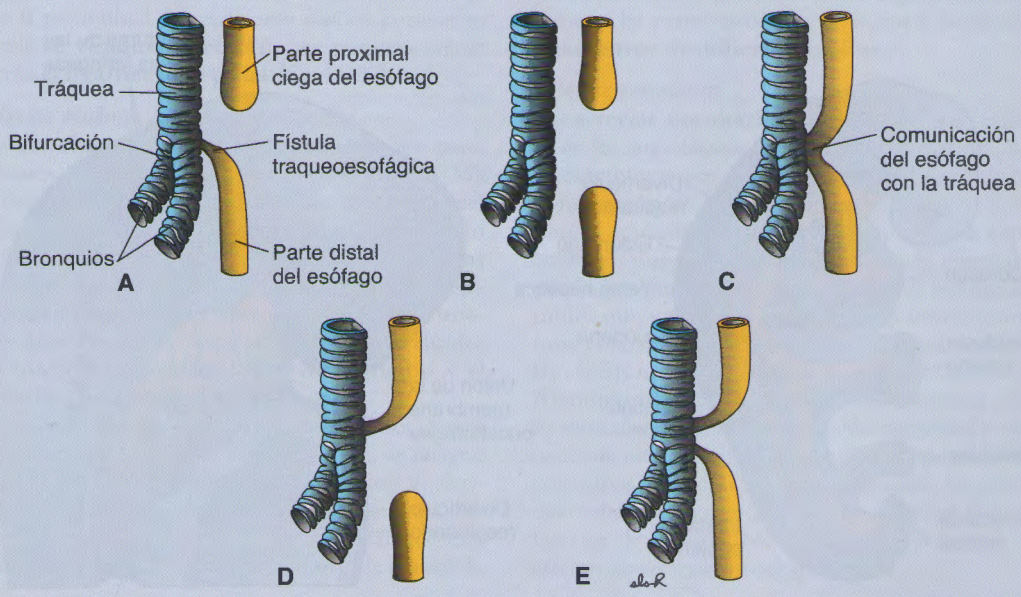

Figura 14-3. Distintos tipos de atresia esofágica y fístulas traqueoesofágicas. **A.** En la alteración más frecuente (90% de los casos), el esófago superior termina en una bolsa ciega y el segmento inferior forma una fístula con la tráquea. **B.** Atresia esofágica aislada (4% de los casos). **C.** Fístula traqueoesofágica tipo H (4% de los casos). **D, E.** Otras variaciones (cada una el 1% de los casos).

(continúa)

(cont.)

de anomalías de causa desconocida pero que se producen con mayor frecuencia de la que se esperaría de manera fortuita.

Una complicación de algunas FTE es el polihidramnios, ya que en algunos tipos de FTE el líquido amniótico no pasa al estómago y los intestinos. Además, durante el nacimiento el contenido gástrico o el líquido amniótico, o ambos, pueden entrar en la tráquea a través de una fístula y causar neumonitis y neumonía.

LARINGE

El revestimiento interno de la laringe se origina a partir del endodermo, pero los cartílagos y los músculos se crean a partir del mesénquima de los **arcos faríngeos cuarto** y **sexto.** La rápida proliferación de este mesénquima hace que el aspecto del orificio laríngeo cambie y deje de ser una hendidura sagital para convertirse en una abertura en forma de T (fig. 14-4 *A*). Más tarde, cuando el mesénquima de los dos arcos citados se transforma en los **cartílagos tiroides, cricoides** y **aritenoides,** ya es posible reconocer la característica forma adulta del orificio laríngeo (fig. 14-4 *B*).

Aproximadamente en el momento en que se forman estos cartílagos, el epitelio de la laringe también prolifera rápidamente y cierra su luz de forma transitoria. Posteriormente, la vacuolización y la recanalización producen un par de nichos laterales, los **ventrículos laríngeos.** Estos nichos están delimitados por unos pliegues de tejido que se diferencian en las **cuerdas vocales verdaderas** y **falsas.**

Como la musculatura de la laringe deriva del mesénquima de los arcos faríngeos cuarto y sexto, todos los músculos laríngeos están inervados por ramas del nervio craneal X o **nervio vago.** El nervio **laríngeo superior** inerva los derivados del cuarto arco faríngeo, y el **nervio laríngeo recurrente** inerva los derivados del sexto arco faríngeo. (Para más detalles sobre los cartílagos laríngeos v. cap. 17, pág. 263).

TRÁQUEA, BRONQUIOS Y PULMONES

Mientras se va separando del intestino anterior, la **yema pulmonar** forma la tráquea y dos bolsas laterales, las **yemas bronquiales** (fig. 14-2 *B, C*). Al iniciarse la quinta semana, cada una de estas yemas se agranda para formar los bronquios principales derecho e izquierdo. Después, el derecho forma tres bronquios secundarios, mientras que el izquierdo forma dos (fig. 14-5 *A*), lo que prefigura los tres lóbulos del lado derecho y los dos lóbulos del lado izquierdo (fig. 14-5 *B, C*).

Con el posterior crecimiento en dirección caudal y lateral, las yemas pulmonares se expanden dentro de la cavidad del cuerpo (fig. 14-6). Los **espacios para los pulmones,** los **canales pericardioperitoneales,** son estrechos. Se disponen a ambos lados del intestino anterior y las yemas pulmonares en expansión los van llenando gradualmente. Al final, los pliegues pleuroperitoneales y pleuropericardiales separan los canales pericardioperitoneales de las cavidades peritoneal y pericárdica, respectivamente, y los espacios restantes forman las **cavidades pleurales primitivas** (v. cap. 7). El mesodermo, que cubre la parte externa del pulmón, se transforma en la **pleura visceral.** La capa de mesodermo somático, que cubre la pared del cuerpo por la parte interna, se convierte en la **pleura parietal** (fig. 14-6 *A*). El espacio entre la pleura parietal y la visceral es la **cavidad pleural** (fig. 14-7).

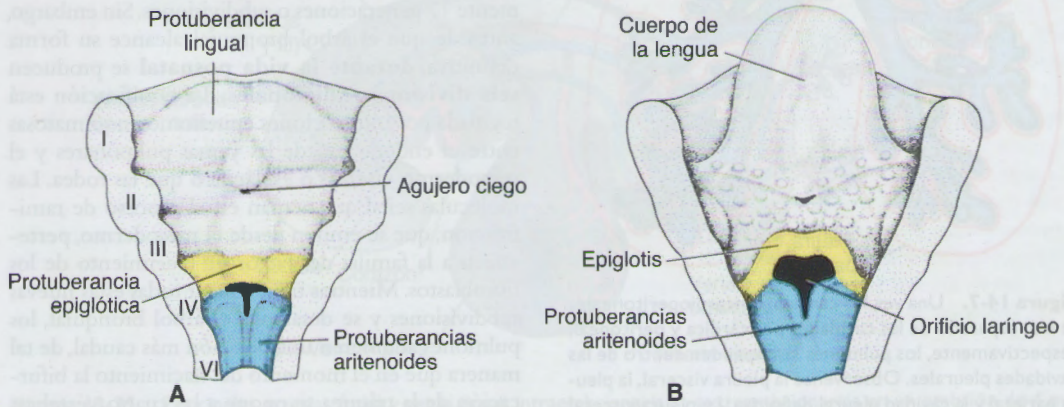

Figura 14-4. Orificio laríngeo y prominencias que lo rodean en fases sucesivas del desarrollo. **A.** 6 semanas. **B.** 12 semanas.

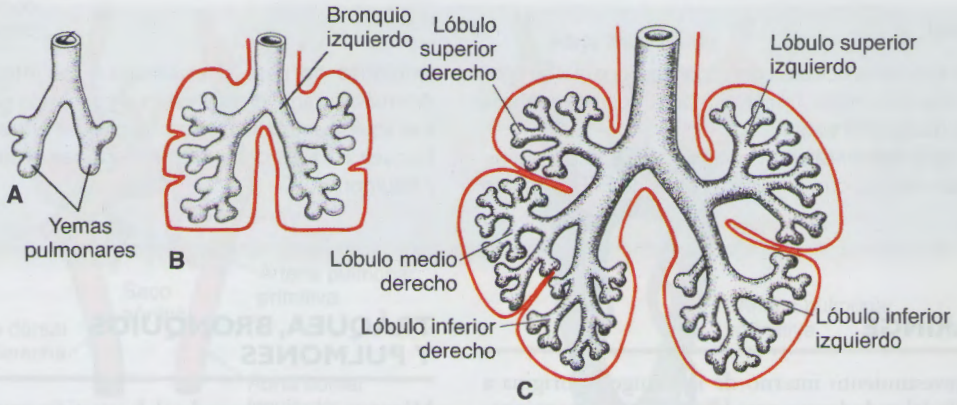

Figura 14-5. Fases del desarrollo de la tráquea y los pulmones. **A.** 5 semanas. **B.** 6 semanas. **C.** 8 semanas.

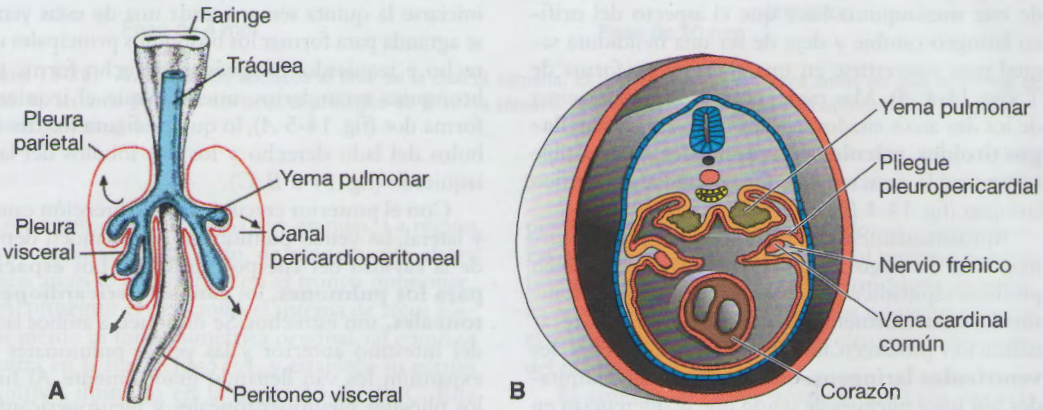

Figura 14-6. Expansión de las yemas pulmonares dentro de los canales pericardioperitoneales. En esta etapa los canales se comunican con las cavidades pericárdica y peritoneal. **A.** Vista ventral de las yemas pulmonares. **B.** Sección transversal de las yemas pulmonares que muestra los pliegues pleuropericardiales que dividirán la porción torácica de la cavidad corporal en las cavidades pleural y pericárdica.

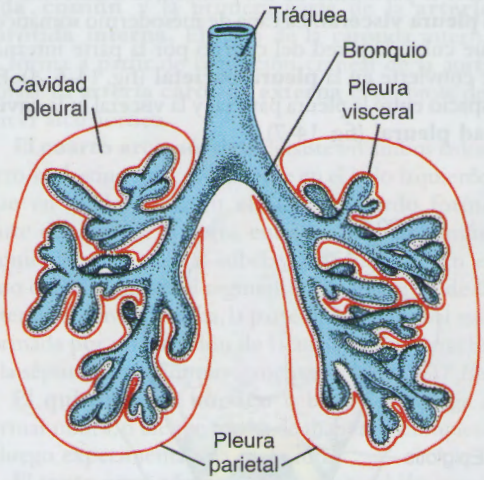

Figura 14-7. Una vez los canales pericardioperitoneales se han separado de las cavidades pericárdica y peritoneal, respectivamente, los pulmones se expanden dentro de las cavidades pleurales. Obsérvense la pleura visceral, la pleura parietal y la cavidad pleural definitiva. La pleura visceral se extiende entre los lóbulos de los pulmones.

A medida que el desarrollo prosigue, los bronquios secundarios se dividen de manera dicotómica repetidas veces y forman 10 bronquios **terciarios (segmentales)** en el pulmón derecho y 8 en el izquierdo, de tal manera que se crean los **segmentos broncopulmonares** del pulmón adulto. Hacia el final del sexto mes se han formado aproximadamente 17 generaciones o subdivisiones. Sin embargo, antes de que el árbol bronquial alcance su forma definitiva, **durante la vida posnatal** se producen **seis divisiones adicionales.** La ramificación está regulada por interacciones epiteliomesenquimatosas entre el endodermo de las yemas pulmonares y el mesodermo visceral o esplácnico que las rodea. Las moléculas señal que actúan en el proceso de ramificación, que se emiten desde el mesodermo, pertenecen a la familia del factor de crecimiento de los fibroblastos. Mientras tienen lugar todas estas nuevas subdivisiones y se desarrolla el árbol bronquial, los pulmones adquieren una posición más caudal, de tal manera que en el momento del nacimiento la bifurcación de la tráquea se opone a las cuatro vértebras torácicas.

TABLA 14-1. *Maduración de los pulmones*

Periodo seudoglandular	Semanas 5 a 16	La ramificación ha continuado y ha formado los bronquiolos terminales. Los bronquiolos respiratorios o alvéolos no están presentes.
Periodo canalicular	Semanas 16 a 26	Cada bronquiolo terminal se divide en dos o más bronquiolos respiratorios, que, a su vez, se dividen entre tres y seis conductos alveolares.
Periodo de saco terminal o sacular	De la semana 26 al nacimiento	Se forman los sacos terminales (alvéolos primitivos) y los capilares establecen un contacto íntimo.
Periodo alveolar	De los 8 meses a la niñez	Los alvéolos maduros poseen contactos endoteliales epiteliales (capilares) bien desarrollados.

MADURACIÓN DE LOS PULMONES

Hasta el séptimo mes de vida prenatal, los bronquiolos se dividen sin interrupción en canales cada vez más numerosos y pequeños (período canalicular) y el suministro vascular aumenta de manera constante (fig. 14-8 *A*). Los **bronquiolos terminales** se dividen para formar los **bronquiolos respiratorios**, y cada uno de éstos se divide a su vez en tres a seis conductos alveolares (fig. 14-8 *B*). Los conductos llegan a su fin en **sacos terminales (alvéolos primitivos),** rodeados por células alveolares planas en estrecho contacto con capilares vecinos (fig. 14-8 *B*). Hacia el final del séptimo mes, el número de sacos alveolares maduros y capilares es suficiente para garantizar un intercambio de gases adecuado, y el neonato prematuro es capaz de sobrevivir (fig. 14-9 y tabla 14-1).

Durante los 2 últimos meses de vida prenatal y durante varios años después, el número de sacos terminales aumenta de forma regular. Además, las células que revisten los sacos, conocidas como **células epiteliales alveolares de tipo I,** se vuelven más delgadas, de manera que los capilares circundantes protruyen dentro de los sacos alveolares (fig. 14-9). Este contacto íntimo entre las células epiteliales y las células endoteliales construye la **barrera alveolo-capilar.** Los **alvéolos maduros** no están presentes antes del nacimiento. Además de las células endoteliales y las células epiteliales alveolares, hacia el final del sexto mes se desarrollan otro tipo de células. Estas células, conocidas como **células epiteliales alveolares de tipo II,** producen **surfactante,** un líquido rico en fosfolípidos capaz de disminuir la tensión superficial en la interfase alvéolo-aire.

Antes del nacimiento, los pulmones están llenos de un líquido que contiene una elevada concentración de cloruro, pocas proteínas, algo de moco de las glándulas bronquiales y surfactante de las células epiteliales alveolares (de tipo II). La cantidad de

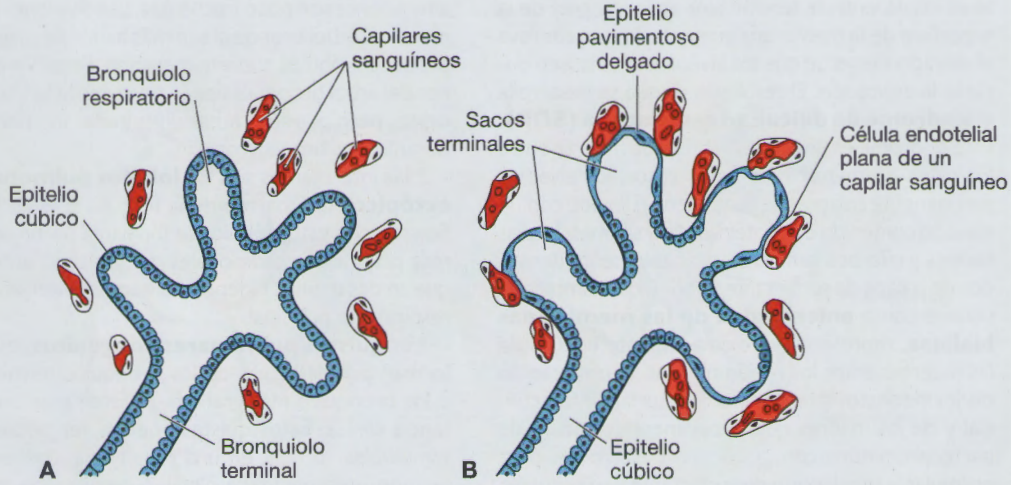

Figura 14-8. Desarrollo histológico y funcional del pulmón. **A.** El período canalicular va de la semana 16 a la 26. Obsérvense las células cúbicas que revisten los bronquiolos respiratorios. **B.** El período sacular o de saco terminal se inicia al final del sexto mes de vida prenatal o a principios del séptimo. Las células cúbicas se hacen muy delgadas y están íntimamente asociadas con el endotelio de los capilares sanguíneos y linfáticos o bien forman los sacos terminales (alvéolos primitivos).

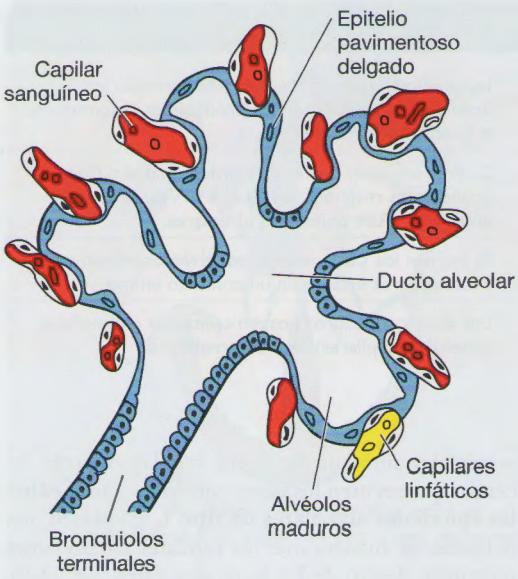

Figura 14-9. Tejido pulmonar de un recién nacido. Obsérvense las células epiteliales pavimentosas delgadas (conocidas también como **células epiteliales alveolares de tipo I**) y los capilares circundantes que protruyen dentro de los alvéolos maduros.

surfactante que hay en este líquido se va incrementando, especialmente durante las 2 últimas semanas antes del nacimiento.

A medida que la concentración de surfactante aumenta durante la semana 34 de gestación, algunos de los fosfolípidos entran en el líquido amniótico y actúan sobre los macrófagos de la cavidad amniótica. Los datos científicos sugieren que, una vez «activados», estos macrófagos migran a través del corion hacia el útero, donde empiezan a producir proteínas del sistema inmunitario, incluida la **interleucina 1β (IL-1β).** La activación de estas proteínas aumenta la producción de las prostaglandinas que causan las contracciones uterinas. Por lo tanto, esto indicaría que algunas señales del feto participan en el inicio del parto y el nacimiento.

Los **movimientos respiratorios** fetales se inician antes del nacimiento y provocan la aspiración de líquido amniótico. Estos movimientos son importantes para estimular el desarrollo de los pulmones y acondicionar los músculos respiratorios. Cuando en el nacimiento se inicia la respiración, los capilares sanguíneos y linfáticos reabsorben la mayor parte del líquido pulmonar, mientras que una pequeña parte probablemente se expulsa a través de la tráquea y los bronquios durante el parto. Cuando se reabsorbe el líquido de los sacos alveolares, el surfactante se deposita en forma de una delgada capa fosfolipídica sobre las membranas celulares alveolares. Cuando el aire entra en los alvéolos durante la primera inspiración, la capa de surfactante evita el desarrollo de una interfase aire-agua (sangre) con una elevada tensión superficial. Sin la capa grasa de surfactante

Consideraciones clínicas

El **surfactante** es especialmente importante para la supervivencia del **bebé prematuro.** Si el surfactante es insuficiente, la tensión aire-agua (sangre) de la superficie de la membrana aumenta, lo que conlleva el elevado riesgo de que los alvéolos se colapsen durante la espiración. El resultado es que se desarrolla el **síndrome de dificultad respiratoria (SDR).** Este síndrome es una causa habitual de muerte entre los niños prematuros. En estos casos, los alvéolos parcialmente colapsados contienen un líquido con un elevado contenido en proteínas, diversas membranas hialinas y cuerpos laminares, probablemente derivados de la capa de surfactante. El SDR, que también se conoce como **enfermedad de las membranas hialinas,** representa aproximadamente el 20% de las muertes entre los recién nacidos. El tratamiento de los neonatos pretérmino con surfactante artificial y de las madres que experimentan trabajo de parto prematuro con glucocorticoesteroides para estimular la producción de surfactante han reducido la mortalidad asociada al SDR.

Aunque se han descrito muchas anomalías de los pulmones y el árbol bronquial (p. ej., tráquea de extremo ciego con ausencia de pulmones y agenesia de un pulmón), la mayor parte de estas graves alteraciones son poco frecuentes. Las divisiones anómalas del árbol bronquial son más habituales; algunas producen lóbulos supernumerarios. Estas variaciones del árbol bronquial tienen poca importancia funcional, pero pueden causar dificultades inesperadas durante una broncoscopia.

Más interesantes son los **lóbulos pulmonares ectópicos** que parten de la tráquea o el esófago. Se cree que estos lóbulos se forman a partir de yemas respiratorias adicionales del intestino anterior que se desarrollan independientemente del sistema respiratorio principal.

Los **quistes pulmonares congénitos,** que se forman por dilatación de los bronquios terminales o los bronquios más grandes, revisten gran importancia clínica. Estos quistes pueden ser pequeños y múltiples, lo que, en una radiografía, confiere al pulmón un aspecto de panal, o bien puede haber sólo uno, o más y de mayor tamaño. Las estructuras quísticas del pulmón generalmente drenan poco y con frecuencia producen infecciones crónicas.

los alvéolos se colapsarían durante la espiración (atelectasia).

Después del nacimiento, los movimientos respiratorios llevan aire a los pulmones, que se expanden y llenan la cavidad pleural. Aunque, de alguna manera, el tamaño de los alvéolos aumenta, el crecimiento de los pulmones después del nacimiento se debe, principalmente, a un incremento en el número de bronquiolos respiratorios y alvéolos. Se estima que en el momento del nacimiento sólo están presentes la sexta parte del número total de alvéolos del adulto. El resto de alvéolos se forman durante los primeros 10 años de vida posnatal gracias a la formación continua de nuevos alvéolos primitivos.

Resumen

El **sistema respiratorio** es una expansión de la pared ventral del intestino anterior. El epitelio de la laringe, la tráquea, los bronquios y los alvéolos se origina en el endodermo. Los componentes de los tejidos cartilaginoso, muscular y conjuntivo se originan en el mesodermo. En la cuarta semana del desarrollo, el **tabique traqueoesofágico** separa la tráquea del intestino anterior, dividiendo el intestino anterior en la **yema pulmonar** anterior y el esófago, en la parte posterior. El contacto entre ambas estructuras se mantiene a través de la laringe, que se forma a partir de tejido de los arcos faríngeos cuarto y sexto. La yema pulmonar se desarrolla en dos bronquios principales: el derecho forma tres bronquios secundarios y tres lóbulos; el izquierdo forma dos bronquios secundarios y dos lóbulos. Si el tabique traqueoesofágico no divide del todo el intestino anterior, se producen atresias esofágicas y fístulas traqueoesofágicas (fig. 14-3).

Después de una fase seudoglandular (semanas 5 a 16) y una fase canalicular (semanas 16 a 26), las células de los bronquiolos revestidos de un epitelio cúbico se transforman en unas células planas delgadas, llamadas **células epiteliales alveolares de tipo I,** que están íntimamente asociadas con los capilares sanguíneos y linfáticos. En el séptimo mes, el intercambio de gases entre la sangre y el aire ya se puede realizar en los **alvéolos primitivos.** Antes del nacimiento, los pulmones están llenos de un líquido que contiene pocas proteínas, algo de moco y **surfactante,** este último producido por las **células epiteliales alveolares de tipo II.** El surfactante forma una protección fosfolipídica sobre las membranas alveolares. Al iniciarse la respiración, el líquido pulmonar se reabsorbe, excepto la protección de surfactante, que evita que los alvéolos se colapsen durante la espiración ya que reducen la tensión superficial en la interfase entre el aire y los capilares sanguíneos. La ausencia de surfactante, o una cantidad insuficiente del mismo, en el bebé prematuro causa el **síndrome de dificultad respiratoria (SDR)** debido al colapso de los alvéolos primitivos **(enfermedad de las membranas hialinas).**

El crecimiento de los pulmones después del nacimiento se debe, principalmente, al aumento del **número** de bronquiolos respiratorios y alvéolos, y no a un incremento del **tamaño** de los alvéolos. Durante los 10 primeros años de vida posnatal se forman nuevos alvéolos.

Resolución de problemas

1. Una ecografía prenatal revela polihidramnios y, en el nacimiento, el niño tiene demasiado líquido en la boca. ¿Qué tipo de anomalía congénita puede estar presente? ¿Cuál es su origen embrionario? ¿Examinaría cuidadosamente al niño en busca de otros defectos congénitos? ¿Por qué?
2. Un niño nacido a los 6 meses de gestación tiene problemas para respirar. ¿Cuál es el motivo?

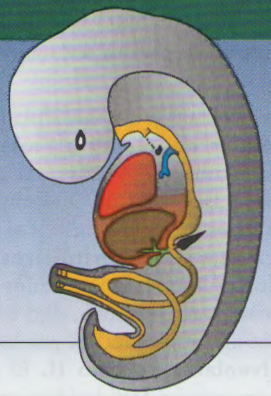

Capítulo 15
Aparato digestivo

DIVISIONES DEL TUBO INTESTINAL

El plegamiento cefalocaudal y lateral del embrión hace que una porción de la cavidad del saco vitelino revestida de endodermo se incorpore al embrión para formar el **intestino primitivo.** Otras dos porciones de la cavidad revestida de endodermo, el **saco vitelino** y el **alantoides,** permanecen fuera del embrión (fig. 15-1 *A-D*).

En las partes cefálica y caudal del embrión, el intestino primitivo forma un tubo con el extremo ciego, el **intestino anterior** y el **intestino posterior,** respectivamente. La parte central, el **intestino medio,** queda temporalmente conectada al saco vitelino a través del **conducto vitelino** o **pedículo del saco vitelino** (fig. 15-1 *D*).

El desarrollo del intestino primitivo y de sus derivados generalmente se describe en cuatro secciones: *a)* El **intestino faríngeo** o **faringe** se extiende desde la membrana bucofaríngea hasta el divertículo respiratorio y forma parte del intestino anterior. Esta sección es especialmente importante para el desarrollo de la cabeza y el cuello, y

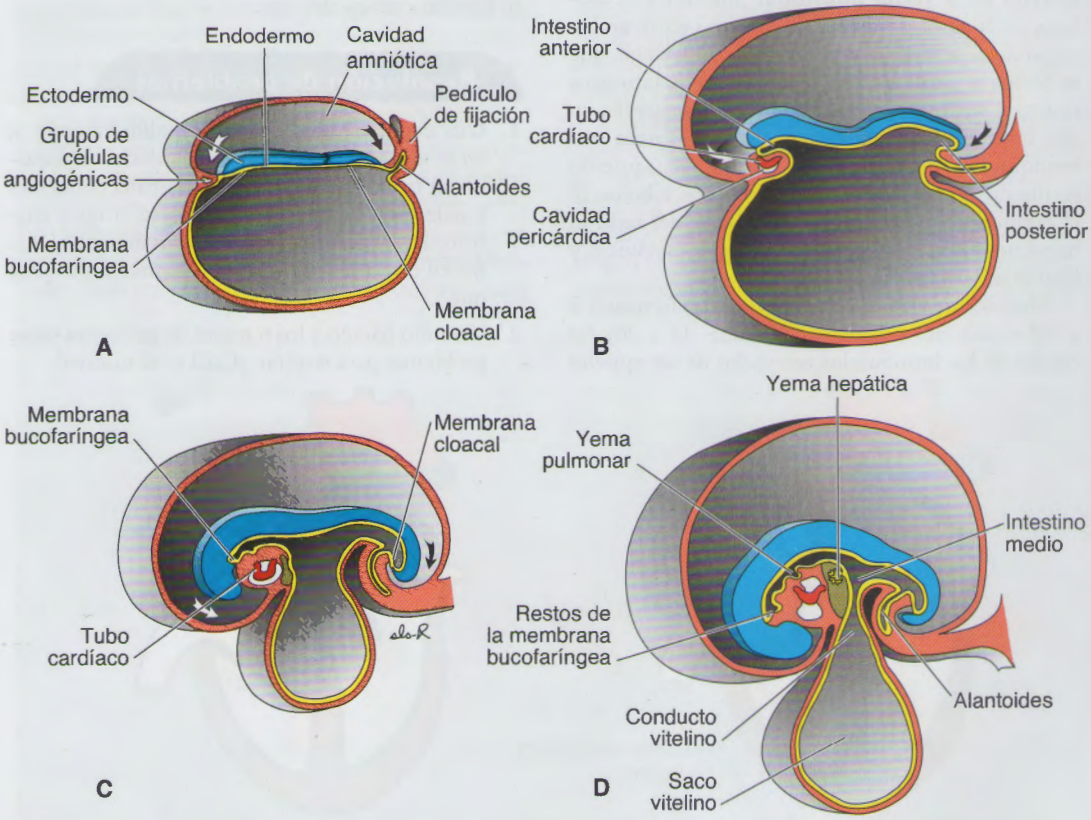

Figura 15-1. Secciones sagitales de embriones en diversas fases del desarrollo que demuestran el efecto que tiene el plegamiento cefalocaudal y lateral sobre la posición de la cavidad revestida de endodermo. Obsérvese la formación del intestino anterior, el intestino medio y el intestino posterior. **A.** Embrión presomita. **B.** Embrión con 7 somitas. **C.** Embrión con 14 somitas. **D.** Al final del primer mes.

se expone en el capítulo 17. *b)* El resto del **intestino anterior** se dispone caudalmente respecto del tubo faríngeo y se extiende hasta la evaginación del hígado. *c)* El **intestino medio** se inicia en posición caudal respecto de la yema hepática y se extiende hasta el punto de unión de las dos terceras partes derechas del colon transverso con la tercera parte izquierda del mismo en el adulto. *d)* El **intestino posterior** se extiende desde la tercera parte izquierda del colon transverso hasta la membrana cloacal (fig. 15-1). El **endodermo** forma el revestimiento epitelial del tubo digestivo y origina las células específicas (el **parénquima**) de las glándulas, como los hepatocitos y las células exocrinas y endocrinas del páncreas. El **estroma** (tejido conjuntivo) de las glándulas deriva del mesodermo visceral. El músculo, el tejido conjuntivo y los componentes peritoneales de la pared del intestino también derivan del mesodermo visceral.

REGULACIÓN MOLECULAR DEL DESARROLLO DEL TUBO INTESTINAL

La especificación regional del tubo intestinal en distintos componentes se realiza en el mismo momento en que los pliegues laterales del cuerpo acercan los dos lados del tubo (figs. 15-2 y 15-3). Esta especificación es iniciada por un gradiente de concentración de ácido retinoico (AR) desde la faringe (que se expone a poco o nada de AR) hasta el colon (que se expone a la máxima concentración de AR). Este gradiente de AR hace que los factores de transcripción se expresen en distintas regiones del tubo intestinal. Así, **SOX2** «especifica» el esófago y el estómago; **PDX1,** el duodeno; **CDXC,** el intestino delgado, y **CDXA,** el intestino grueso y el recto (fig. 15-2 *A*). Esta estructuración inicial se estabiliza gracias a las interacciones recíprocas entre el endodermo y el mesodermo.

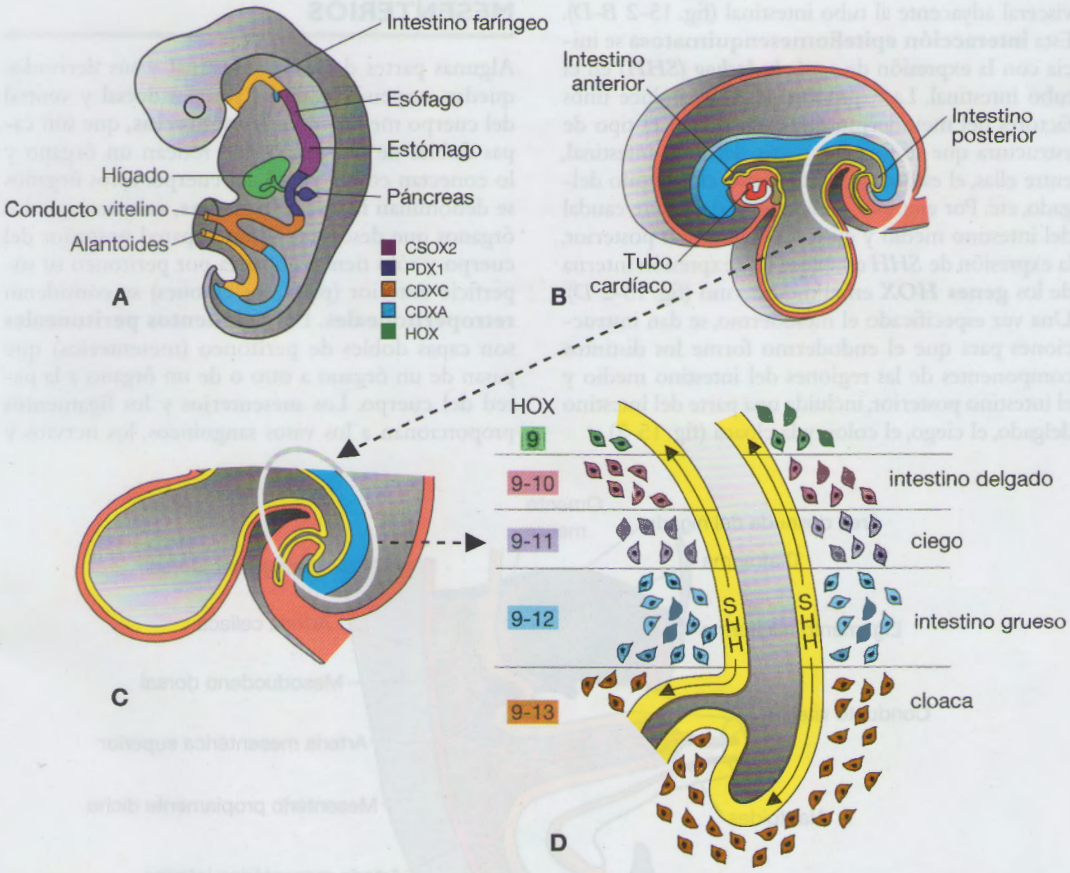

Figura 15-2. Diagrama que muestra la regulación molecular del desarrollo del intestino. **A.** Diagrama en código de colores que indica los genes responsables del inicio de la especificación regional del intestino en esófago, estómago, duodeno, etc. **B, D.** Dibujos que muestran un ejemplo del establecimiento de las especificaciones en las regiones del intestino medio y el intestino posterior. La estabilización se efectúa mediante interacciones epiteliomesenquimatosas entre el endodermo intestinal y el mesodermo visceral (esplácnico) circundante. Las células del endodermo inician el proceso de estabilización secretando sonic hedgehog (SHH), que determina una expresión interna de los genes *HOX* en el mesodermo. Esta interacción provoca una cascada genética que regula la especificación de cada región intestinal, estos diagramas muestran la especificación para las regiones del intestino delgado y el intestino grueso.

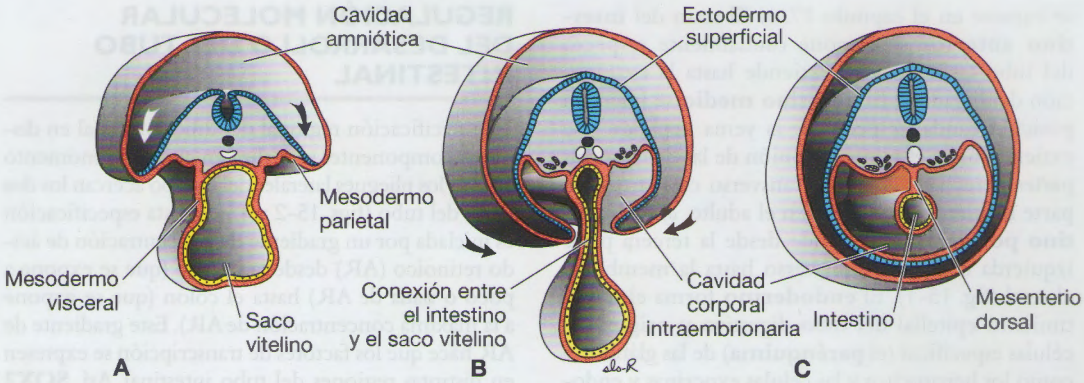

Figura 15-3. Secciones transversales de embriones en distintas etapas del desarrollo. **A.** La cavidad intraembrionaria, delimitada por la capa visceral y la capa somática del mesodermo de la placa lateral, comunica con la cavidad extraembrionaria. **B.** La cavidad intraembrionaria ha perdido su amplia conexión con la cavidad extraembrionaria. **C.** Al final de la cuarta semana, las capas de mesodermo visceral se fusionan en la línea media y forman una membrana de doble capa (mesenterio dorsal) entre las mitades derecha e izquierda de la cavidad corporal. El mesenterio ventral sólo existe en la región del tabique transverso (no representado).

visceral adyacente al tubo intestinal (fig. 15-2 *B-D*). Esta **interacción epiteliomesenquimatosa** se inicia con la expresión de ***sonic hedgehog (SHH)*** en el tubo intestinal. La expresión de *SHH* induce unos factores del mesodermo que determinan el tipo de estructura que se forma a partir del tubo intestinal, entre ellas, el estómago, el duodeno, el intestino delgado, etc. Por ejemplo, en la región del límite caudal del intestino medio y en todo el intestino posterior, la expresión de *SHH* establece una expresión interna de los **genes *HOX*** en el mesodermo (fig. 15-2 *D*). Una vez especificado el mesodermo, se dan instrucciones para que el endodermo forme los distintos componentes de las regiones del intestino medio y el intestino posterior, incluida una parte del intestino delgado, el ciego, el colon y la cloaca (fig. 15-2).

MESENTERIOS

Algunas partes del tubo intestinal y sus derivados quedan suspendidas de las paredes dorsal y ventral del cuerpo mediante los **mesenterios,** que son capas dobles de peritoneo que rodean un órgano y lo conectan con la pared del cuerpo. Estos órganos se denominan **intraperitoneales,** mientras que los órganos que descansan sobre la pared posterior del cuerpo y sólo tienen cubierta por peritoneo su superficie anterior (p. ej., los riñones) se consideran **retroperitoneales.** Los **ligamentos peritoneales** son capas dobles de peritoneo (mesenterios) que pasan de un órgano a otro o de un órgano a la pared del cuerpo. Los mesenterios y los ligamentos proporcionan a los vasos sanguíneos, los nervios y

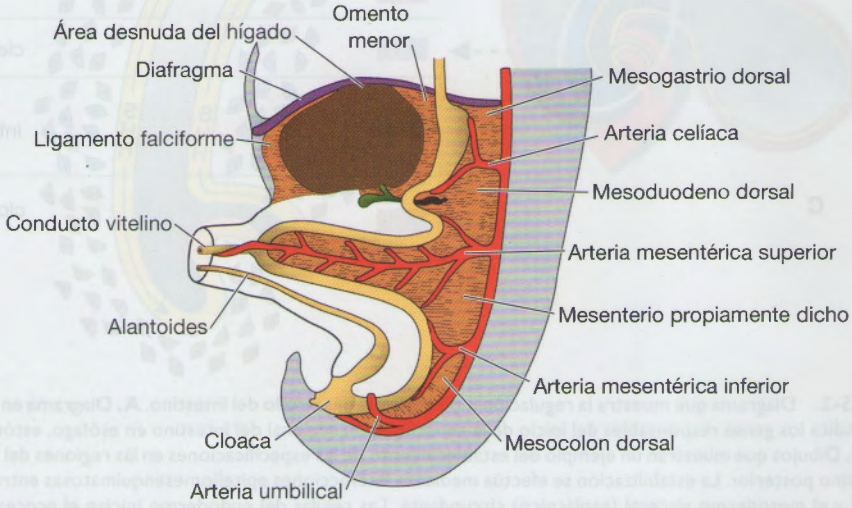

Figura 15-4. Mesenterios dorsal y ventral primitivos. El hígado está conectado a la pared abdominal ventral y al estómago mediante el ligamento falciforme y el omento menor, respectivamente. La arteria mesentérica superior atraviesa el mesenterio propiamente dicho y continúa hacia el saco vitelino en forma de arteria vitelina.

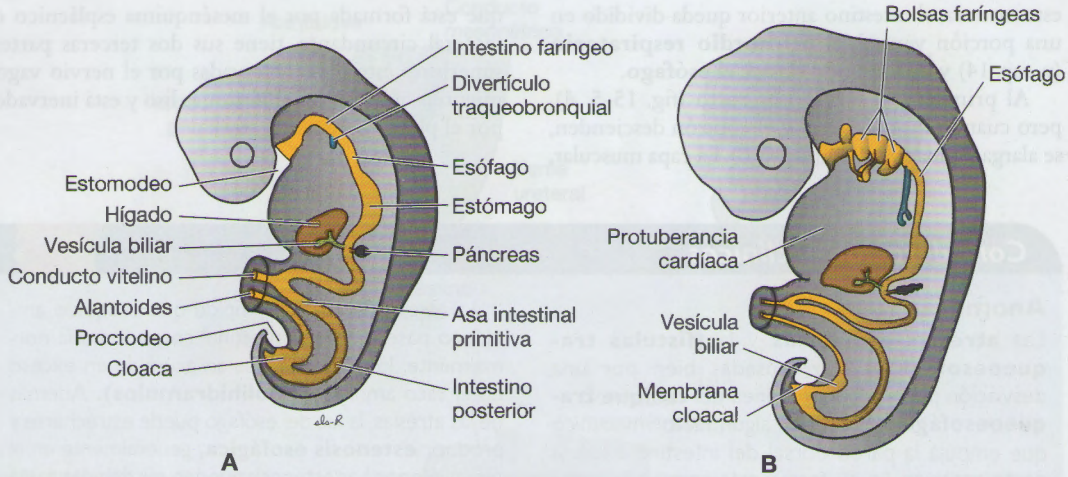

Figura 15-5. Embriones en las semanas cuarta **A** y quinta **B** del desarrollo que muestran la formación del tubo gastrointestinal y los distintos derivados originados a partir de la capa germinal endodérmica.

los vasos linfáticos vías de ida y vuelta a las vísceras abdominales (figs. 15-3 y 15-4).

Al principio, el intestino anterior, el intestino medio y el intestino posterior están en amplio contacto con el mesénquima de la pared abdominal posterior (fig. 15-3). Hacia la quinta semana, sin embargo, el puente de tejido conjuntivo se ha estrechado y la parte caudal del intestino anterior, el intestino medio y la mayor parte del intestino posterior quedan suspendidas de la pared abdominal por el **mesenterio dorsal** (figs. 15-3 *C* y 15-4), que se extiende desde el extremo inferior del esófago hasta la región cloacal del intestino posterior. En la región del estómago forma el **mesogastrio dorsal** u **omento mayor**; en la región del duodeno forma el **mesoduodeno** dorsal, y en la región del colon forma el **mesocolon dorsal.** El mesenterio dorsal de las asas yeyunal e ileal establece el **mesenterio** propiamente dicho.

El **mesenterio ventral,** que sólo existe en la región de la parte terminal del esófago, el estómago y la parte superior del duodeno (fig. 15-4), deriva del **tabique transverso.** Cuando el hígado crece dentro del mesénquima del tabique transverso, el mesenterio ventral queda dividido en el *a)* **omento menor**, que se extiende desde la porción inferior del esófago, el estómago y la porción superior del duodeno hasta el hígado, y *2)* el **ligamento falciforme**, que se extiende desde el hígado a la pared ventral del cuerpo (fig. 15-4; v. cap. 7).

INTESTINO ANTERIOR

Esófago

Cuando el embrión tiene aproximadamente 4 semanas de vida, aparece el **divertículo respiratorio (yema pulmonar)** en la pared ventral del intestino anterior, en el límite con el intestino faríngeo (fig. 15-5). De forma gradual, el **tabique traqueoesofágico** separa este **divertículo** de la parte dorsal del intestino anterior (fig. 15-6). De

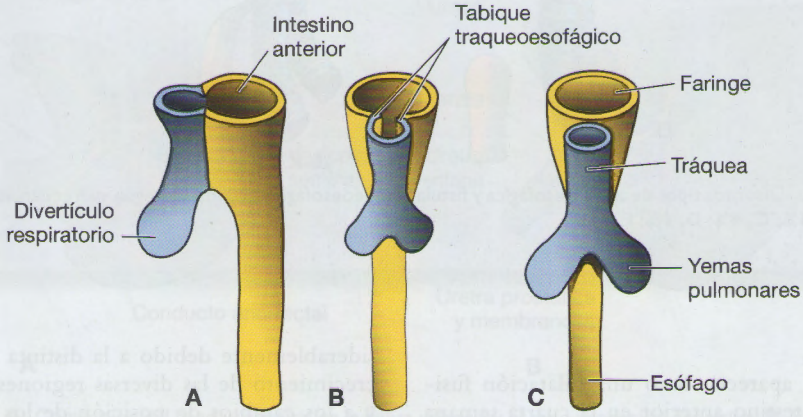

Figura 15-6. Fases sucesivas del desarrollo del divertículo respiratorio y el esófago por división del intestino anterior. **A.** Al final de la tercera semana (vista lateral). **B, C.** Durante la cuarta semana (vista ventral).

esta manera, el intestino anterior queda dividido en una porción ventral, el **primordio respiratorio** (v. cap. 14) y una porción dorsal, el **esófago**.

Al principio, el esófago es corto (fig. 15-5 *A*), pero cuando los pulmones y el corazón descienden, se alarga rápidamente (fig. 15-5 *B*). La capa muscular, que está formada por el mesénquima esplácnico o visceral circundante, tiene sus dos terceras partes superiores estriadas e inervadas por el nervio vago, mientras que su tercio inferior es liso y está inervado por el plexo visceral.

Consideraciones clínicas

Anomalías esofágicas

Las **atresias esofágicas** y las **fístulas traqueoesofágicas** son causadas bien por una desviación posterior espontánea del **tabique traqueoesofágico,** bien por algún factor mecánico que empuja la pared dorsal del intestino hacia la parte anterior. En su forma más común, la parte proximal del esófago termina en un saco ciego, mientras que la parte distal está conectada a la tráquea mediante un conducto estrecho justo por encima de la bifurcación (fig. 15-7 *A*). Los otros tipos de anomalías en esta región son mucho menos frecuentes (fig. 15-7 *B-E*) (v. cap. 14).

La atresia del esófago impide que el líquido amniótico pase al tracto intestinal como lo haría normalmente, lo que hace que se acumule en exceso en el saco amniótico **(polihidramnios).** Además de las atresias, la luz del esófago puede estrecharse y producir **estenosis esofágica,** generalmente en el tercio inferior. Las estenosis pueden ser debidas a una recanalización incompleta y a defectos o accidentes vasculares que comprometen el flujo sanguíneo. A veces, el esófago no logra alargarse suficientemente y el estómago es estirado hacia arriba, de manera que atraviesa el diafragma y entra dentro del hiato esofágico. El resultado es una **hernia de hiato congénita.**

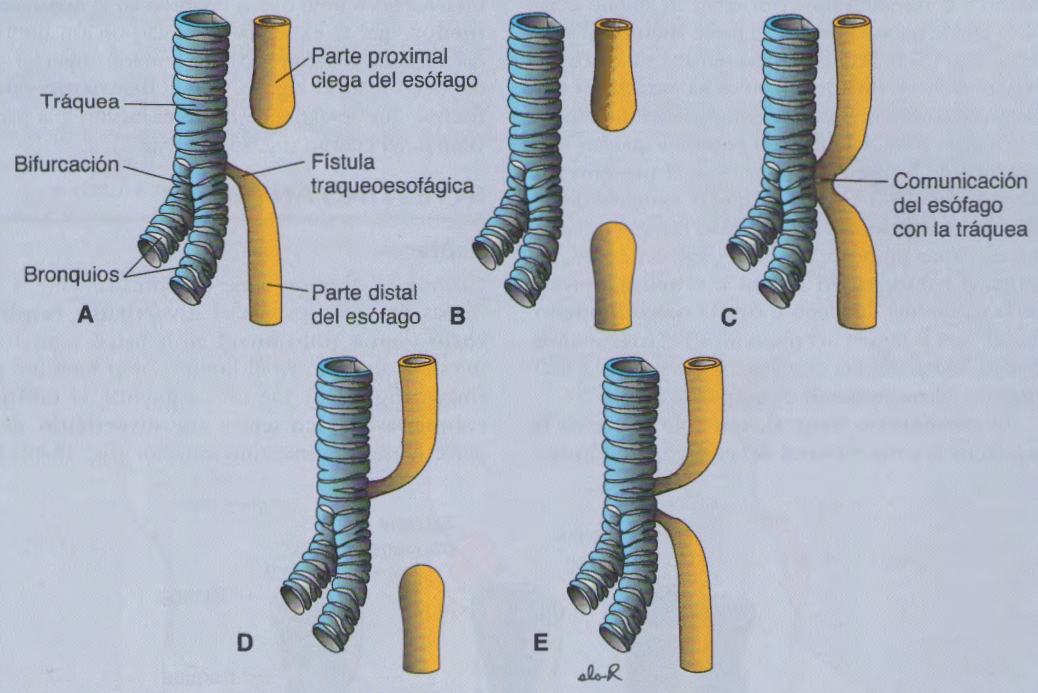

Figura 15-7. Distintos tipos de atresia esofágica y fístula traqueoesofágica ordenadas según su frecuencia de aparición. **A,** 90%; **B,** 4%; **C,** 4%; **D,** 1%; **E,** 1%

Estómago

El estómago aparece como una dilatación fusiforme del intestino anterior en la cuarta semana del desarrollo (fig. 15-8). Durante las semanas siguientes, su aspecto y su posición cambian considerablemente debido a la distinta velocidad de crecimiento de las diversas regiones de su pared y a los cambios de posición de los órganos circundantes. Los cambios de posición del estómago se explican más fácilmente si se asume que este

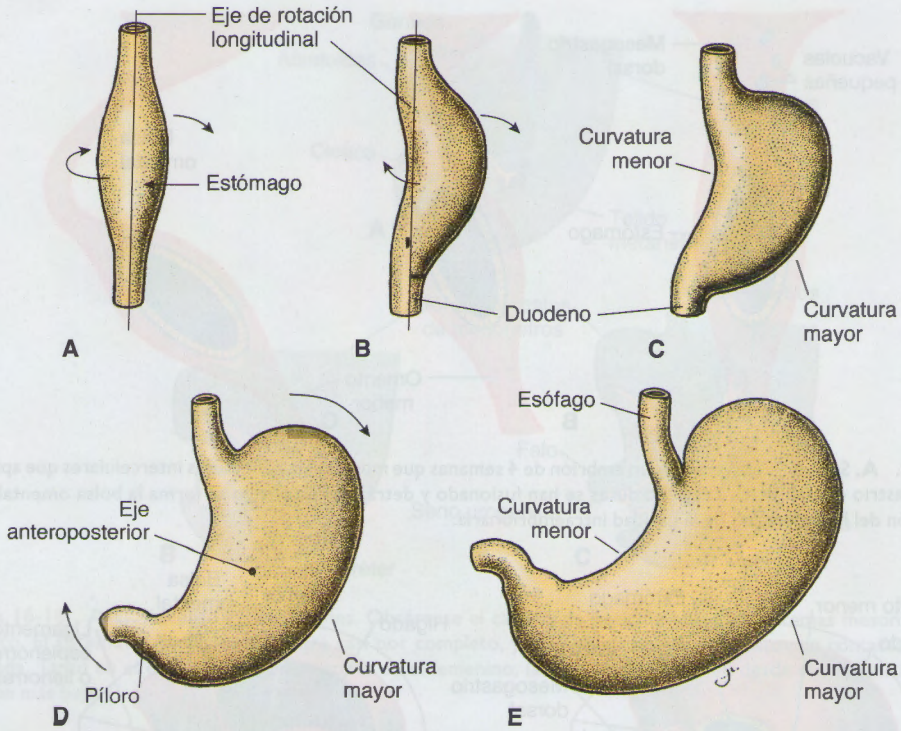

Figura 15-8. **A-C.** Rotación del estómago alrededor de su eje longitudinal visto desde la parte anterior. **D, E.** Rotación del estómago alrededor del eje anteroposterior. Obsérvese el cambio de posición del píloro y del cardias.

órgano rota alrededor de un eje longitudinal y un eje anteroposterior (fig. 15-8).

El estómago rota 90° alrededor de su eje longitudinal en el sentido de las agujas del reloj. Esto hace que su lado izquierdo mire hacia la parte anterior y, su lado derecho, hacia la posterior (fig. 15-8 *A-C*). Por tanto, el nervio vago izquierdo, que al principio inerva el lado izquierdo del estómago, ahora inerva la pared anterior. De manera parecida, el nervio derecho inerva la pared posterior. Durante esta rotación, la pared posterior original del estómago crece más rápidamente que la porción anterior, lo que genera las **curvaturas menor** y **mayor** (fig. 15-8 *C*).

Inicialmente, los extremos cefálico y caudal del estómago se disponen en la línea media, pero al proseguir el crecimiento, el estómago rota alrededor de un eje anteroposterior, de manera que la **parte** caudal o **pilórica** se desplaza hacia la derecha y hacia arriba, y la **porción** cefálica o **cardíaca** se desplaza hacia la izquierda y un poco hacia abajo (fig. 15-8 *D, E*). Así, el estómago asume la posición final, con el eje orientado desde la parte superior izquierda hacia la parte inferior derecha.

Dado que el estómago está unido a la pared dorsal del cuerpo mediante el **mesogastrio dorsal** y a la pared ventral mediante el **mesogastrio ventral** (figs. 15-4 y 15-9 *A*), su rotación y su crecimiento desproporcionado alteran la posición de estos mesenterios. La rotación alrededor del eje longitudinal tira del mesogastrio dorsal hacia la izquierda, lo que origina un espacio detrás del estómago llamado **bolsa omental** (transcavidad de los epiplones o **saco peritoneal menor**) (figs. 15-9 y 15-10). Asimismo, esta rotación tira del mesogastrio ventral hacia la derecha. Cuando este proceso continúa durante la quinta semana del desarrollo, aparece el primordio del bazo en forma de una proliferación mesodérmica entre las dos hojas del mesogastrio dorsal (figs. 15-10 y 15-11). La rotación continuada del estómago hace que el mesogastrio dorsal se alargue y su porción situada entre el bazo y la línea media dorsal se desplace hacia la izquierda y se fusione con el peritoneo de la pared posterior del abdomen (figs. 15-10 y 15-11). La hoja posterior del mesogastrio dorsal y el peritoneo situado a lo largo de esta línea de fusión degeneran. Entonces el bazo, que sigue en posición intraperitoneal, queda conectado a la pared del cuerpo, en la región del riñón izquierdo, por el **ligamento esplenorrenal** o **lienorrenal** y al estómago, mediante el **ligamento gastroesplénico** o **gastrolienal** (figs. 15-10 y 15-11). El alargamiento del mesogastrio dorsal y su fusión con la pared posterior del cuerpo también determinan la posición final del páncreas. Al principio, este órgano crece dentro del mesoduodeno dorsal pero, al final, su cola se acaba extendiendo dentro del mesogastrio dorsal (fig. 15-10 *A*). Como esta porción del mesogastrio dorsal se fusiona con la

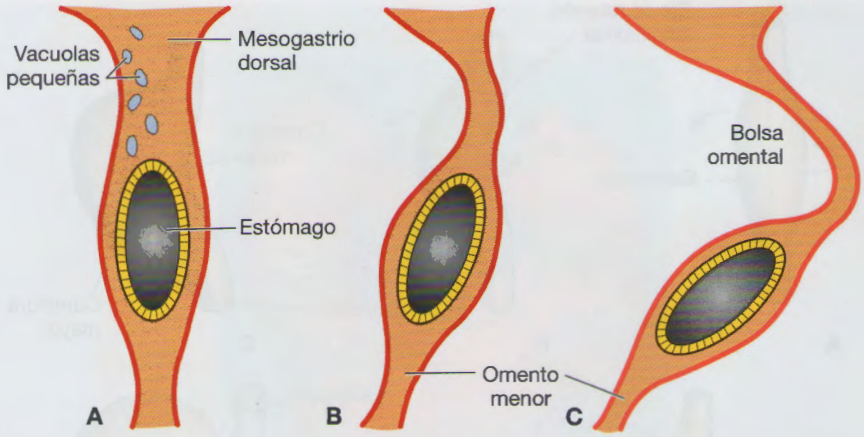

Figura 15-9. **A.** Sección transversal de un embrión de 4 semanas que muestra las hendiduras intercelulares que aparecen en el mesogastrio dorsal. **B, C.** Las hendiduras se han fusionado y detrás del estómago se forma la bolsa omental como una extensión del lado derecho de la cavidad intraembrionaria.

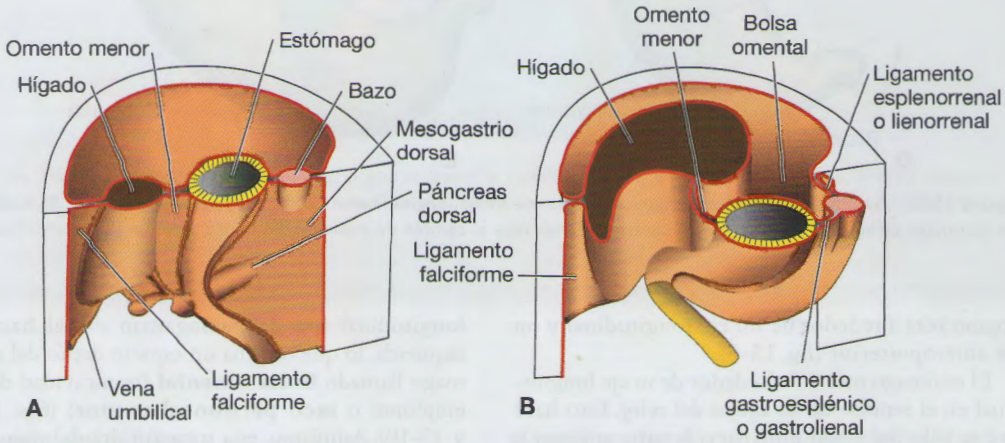

Figura 15-10. **A.** Posición del bazo, el estómago y el páncreas al final de la quinta semana. Obsérvese que el bazo y el páncreas se disponen en el mesogastrio dorsal. **B.** Posición del bazo y el estómago en la undécima semana. Obsérvese la formación de la bolsa omental o saco peritoneal menor.

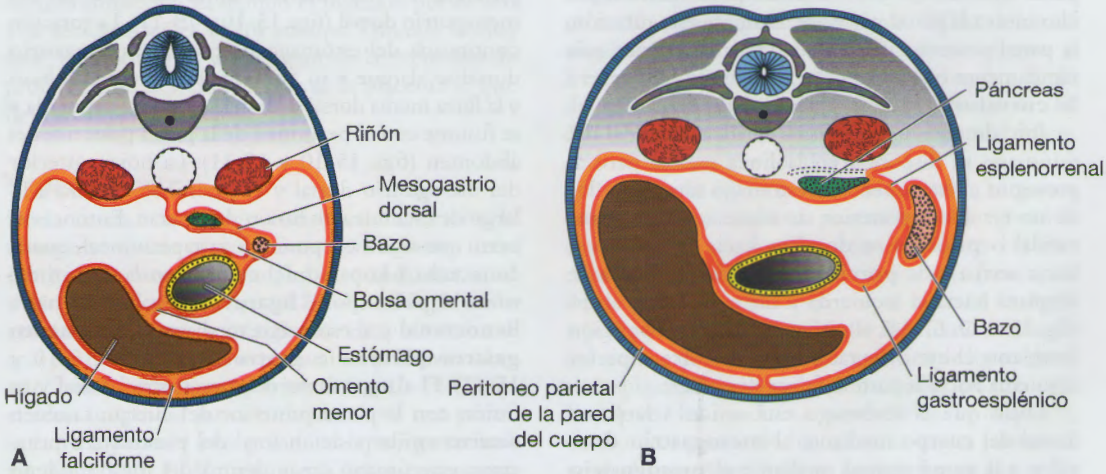

Figura 15-11. Secciones transversales de la región del estómago, el hígado y el bazo que muestran la formación del saco peritoneal menor, la rotación del estómago y la posición del bazo, y la cola del páncreas entre las dos hojas del mesogastrio dorsal. Al proseguir el desarrollo, el páncreas asume una posición retroperitoneal.

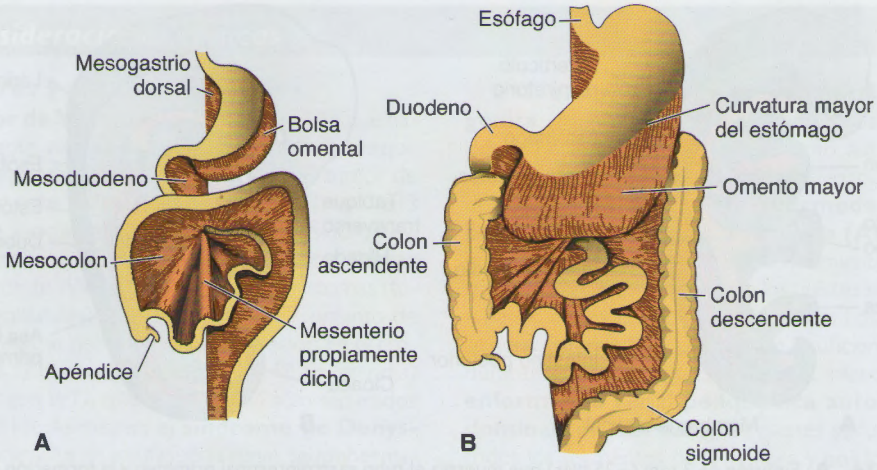

Figura 15-12. A. Derivados del mesenterio dorsal al final del tercer mes. El mesogastrio dorsal sobresale en el lado izquierdo del estómago, donde forma parte del límite de la bolsa omental. **B.** El omento mayor cuelga de la curvatura mayor del estómago, en frente del colon transverso.

pared dorsal del cuerpo, la cola del páncreas descansa sobre esta región (fig. 15-11). Una vez la hoja posterior del mesogastrio dorsal y el peritoneo de la pared posterior del cuerpo han degenerado a lo largo de la línea de fusión, la cola del páncreas queda cubierta por el peritoneo sólo en su parte anterior y, por consiguiente, se sitúa en una posición **retroperitoneal.** (Los órganos que, como el páncreas, originariamente están cubiertos por el peritoneo y después se fusionan con la pared posterior del cuerpo para pasar a ser retroperitoneales, se dice que son **secundariamente retroperitoneales.**)

La rotación del estómago alrededor de su eje anteroposterior hace que el mesogastrio dorsal sobresalga hacia abajo (fig. 15-12). Así, continúa creciendo hacia abajo y forma un saco de doble capa que se extiende por encima del colon transverso y las asas del intestino delgado como un delantal (fig. 15-13 *A*). Este delantal de doble hoja es el **omento mayor;** más adelante, sus capas se fusionan y forman una hoja única que cuelga de la curvatura mayor del estómago (fig. 15-13 *B*). La capa posterior del omento mayor también se fusiona con el mesenterio del colon transverso (fig. 15-13 *B*).

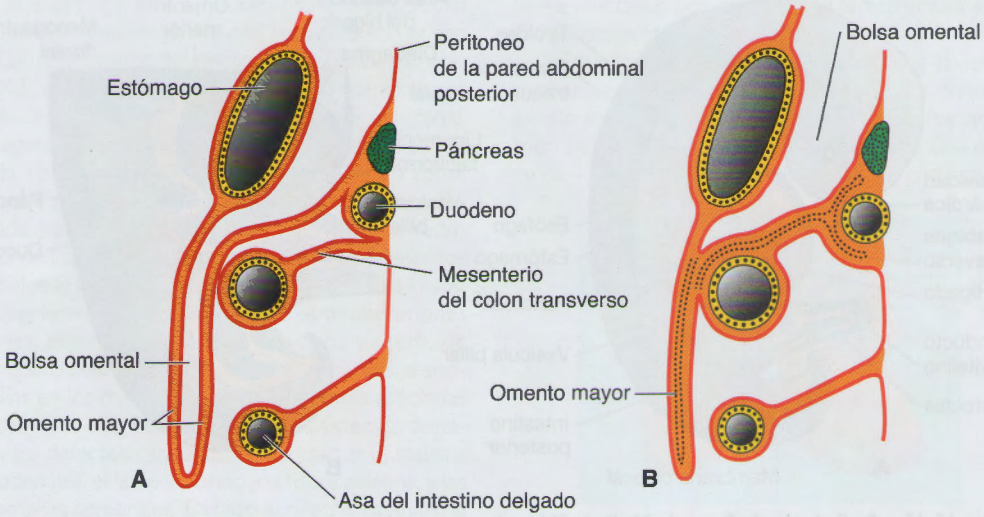

Figura 15-13. A. Sección sagital que muestra la relación entre el omento mayor, el estómago, el colon transverso y las asas del intestino delgado a los 4 meses. El páncreas y el duodeno ya han adquirido una posición retroperitoneal. **B.** Sección parecida a la del dibujo **A** en el recién nacido. Las hojas del omento mayor se han fusionado entre ellas y con el mesocolon transverso. El mesocolon transverso cubre el duodeno, que se fusiona con la pared posterior del cuerpo para asumir una posición retroperitoneal.

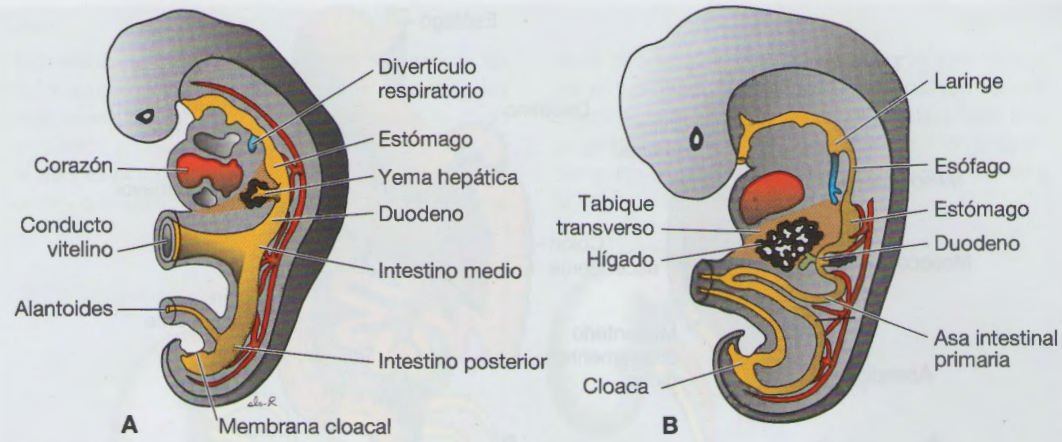

Figura 15-14. **A.** Embrión de 3 mm (~25 días) que muestra el tubo gastrointestinal primitivo y la formación de la yema hepática. Esta yema se forma a partir del endodermo que reviste el intestino anterior. **B.** Embrión de 5 mm (~32 días). Los cordones hepáticos epiteliales penetran en el mesénquima del tabique transverso.

El **omento menor** y el **ligamento falciforme** se forman a partir del mesogastrio ventral, que, a su vez, deriva del mesodermo del tabique transverso. Cuando los cordones hepáticos crecen dentro del tabique, éste se adelgaza para formar *a)* el **peritoneo** del hígado; *b)* el **ligamento falciforme**, que se extiende del hígado a la pared ventral del cuerpo, y *c)* el **omento menor**, que se extiende desde el estómago y el duodeno superior hasta el hígado (figs. 15-14 y 15-15). El borde libre del ligamento falciforme contiene la vena umbilical (fig. 15-10 *A*), que después del nacimiento se oblitera y forma el **ligamento redondo del hígado.** El borde libre del omento menor que conecta el duodeno con el hígado **(ligamento hepatoduodenal)** contiene el conducto biliar o colédoco, la vena porta y la arteria hepática **(tríada portal).** Este borde libre también forma el techo del **hiato epiploico de Winslow,** que es la abertura que conecta la bolsa omental (saco menor) con el resto de la cavidad peritoneal (saco mayor) (fig. 15-16).

Duodeno

La parte terminal del intestino anterior y la parte cefálica del intestino medio forman el duodeno. La unión de estas dos partes se encuentra directamente

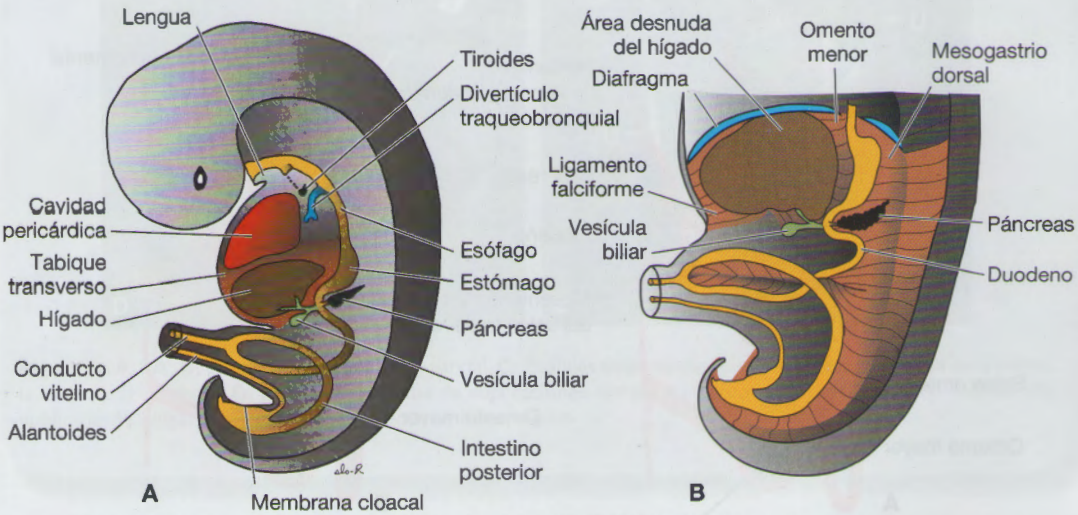

Figura 15-15. **A.** Embrión de 9 mm (~36 días). El hígado se expande caudalmente dentro de la cavidad abdominal. Obsérvese la condensación del mesénquima en el área situada entre el hígado y la cavidad pericárdica y que prefigura la formación del diafragma a partir de parte del tabique transverso. **B.** Embrión un poco más maduro. Obsérvense el ligamento falciforme, que se extiende entre el hígado y la pared abdominal anterior, y el omento menor, que se extiende entre el hígado y el intestino anterior (estómago y duodeno). El hígado está completamente rodeado por peritoneo excepto en el área de contacto con el diafragma. Esta es el área desnuda del hígado.

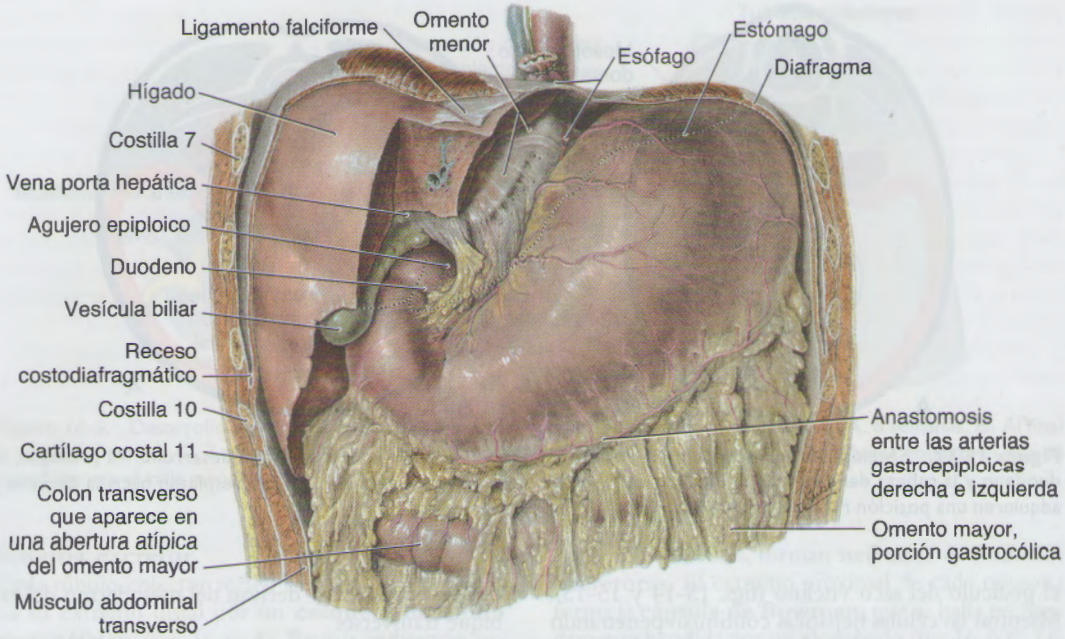

Figura 15-16. El omento menor se extiende desde el hígado hasta la curvatura menor del estómago (ligamento hepatogástrico) y al duodeno (ligamento hepatoduodenal). En este borde libre situado por delante del agujero epiploico (hiato de Winslow) se encuentran la arteria hepática, la vena porta y el conducto colédoco (tríada portal)

distal al origen de la yema hepática (figs. 15-14 y 15-15). Cuando el estómago rota, el duodeno adquiere la forma de un asa con el aspecto de C y rota hacia la derecha. Esta rotación, junto con el crecimiento rápido de la cabeza del páncreas, desplaza el duodeno desde su posición inicial en la línea media hasta el lado derecho de la cavidad abdominal (figs. 15-10*A* y 15-17). El duodeno y la cabeza del páncreas se comprimen contra la pared dorsal del cuerpo y la superficie derecha del mesoduodeno dorsal se fusiona con el peritoneo adyacente. Posteriormente, ambas capas desaparecen y el duodeno y la cabeza del páncreas quedan fijados en una **posición retroperitoneal.** De este modo, todo el páncreas se sitúa detrás del peritoneo. El mesoduodeno dorsal desaparece por completo excepto en la región del píloro del estómago, donde una pequeña porción del duodeno **(bulbo duodenal)** retiene su mesenterio y sigue en posición intraperitoneal.

Durante el segundo mes, la luz del duodeno se oblitera por proliferación de las células de sus paredes. Sin embargo, poco después se recanaliza (fig. 15-18 *A, B*). Dado que el **intestino anterior** es irrigado por la **arteria celíaca** y el **intestino medio** es irrigado por la **arteria mesentérica superior,** el duodeno recibe el suministro de las ramas de ambas arterias (fig. 15-14).

Consideraciones clínicas

Anomalías del estómago

La **estenosis pilórica** se da cuando la musculatura circular del estómago y, en menor grado, también la longitudinal, se hipertrofian en la región del píloro. La estenosis pilórica es una de las anomalías del estómago más habitual entre los niños, y antes se pensaba que sólo se desarrollaba durante la vida fetal, a pesar del hecho de que la mayoría de los casos se presentan 3 a 5 días después de nacer. Sin embargo, datos recientes indican que una exposición posnatal (p. ej. tratamiento con eritromicina en el periodo neonatal) incrementa en grado sustancial el riesgo de estenosis pilórica, lo cual sugiere que en algunos casos el trastorno puede desarrollarse después. La estenosis pilórica se caracteriza por estrechamiento extremo de la luz del píloro, de manera que obstruye el paso de la comida, con el resultado de vómito en proyectil. En algunos casos, el píloro es atrésico. Otras malformaciones del estómago, como las duplicaciones y la tabicación prepilórica, son poco frecuentes.

Hígado y vesícula biliar

El primordio hepático aparece a la mitad de la tercera semana como una prominencia del epitelio endodérmico en el extremo distal del intestino anterior (figs. 15-14 y 15-15). Esta prominencia, llamada **divertículo hepático** o **yema hepática,** está formada por células en rápida proliferación que penetran en el **tabique transverso,** es decir, en la placa mesodérmica situada entre la cavidad pericárdica y

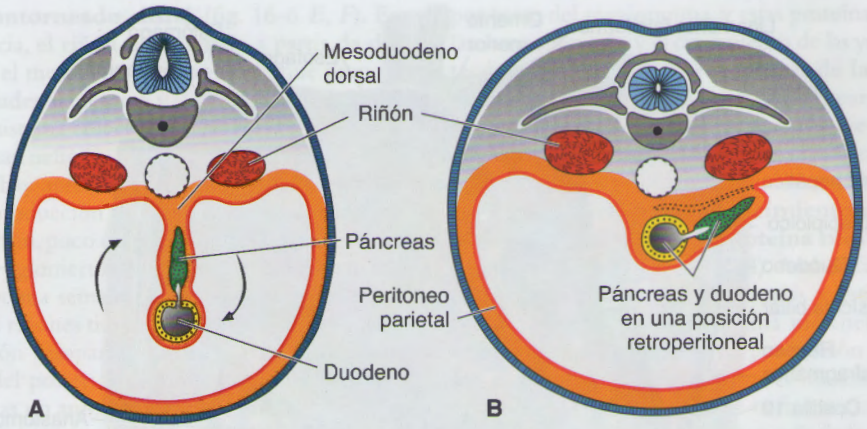

Figura 15-17. Secciones transversales de la región del duodeno en distintas etapas del desarrollo. Al principio, el duodeno y la cabeza del páncreas se localizan en el plano medio **A**, pero más adelante se desplazan hacia la derecha y adquieren una posición retroperitoneal **B**.

el pedículo del saco vitelino (figs. 15-14 y 15-15). Mientras las células hepáticas continúan penetrando en este tabique, la conexión entre el divertículo hepático y el intestino anterior (duodeno) se estrecha y forma el **conducto colédoco.** Éste forma una pequeña excrecencia ventral que origina la **vesícula biliar** y el **conducto cístico** (fig. 15-15). Durante etapas del desarrollo posteriores, los cordones hepáticos epiteliales se entremezclan con las venas vitelina y umbilical, que forman los sinusoides hepáticos. Los cordones hepáticos se diferencian en el **parénquima (células hepáticas)** y forman el revestimiento de los conductos viliares. Las **células hematopoyéticas,** las **células de Kupffer** y las **células del tejido conjuntivo** derivan del mesodermo del tabique transverso.

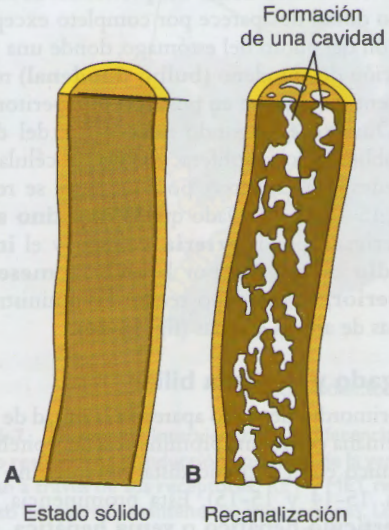

Figura 15-18. Porción superior del duodeno que muestra su estado sólido **A** y la formación de una cavidad **B** por recanalización.

Cuando las células del hígado han invadido todo el tabique transverso, de manera que el órgano sobresale caudalmente dentro de la cavidad abdominal, el mesodermo del tabique transverso que se encuentra entre el hígado y el intestino anterior, así como el que se dispone entre el hígado y la pared abdominal ventral se vuelven membranosos y forman el **omento menor** y el **ligamento falciforme,** respectivamente. Cuando han formado la conexión peritoneal entre el intestino anterior y la pared abdominal ventral, juntos, se conocen con el nombre de **mesenterio ventral** (fig. 15-15).

El mesodermo de la superficie del hígado se diferencia en el peritoneo visceral, excepto en la superficie craneal (fig. 15-15 *B*). En esta región, el hígado permanece en contacto con el resto del tabique transverso original. Esta porción del tabique transverso, que está formada por mesodermo denso, formará el tendón central del **diafragma.** La superficie del hígado que está en contacto con el futuro diafragma nunca queda cubierta por el peritoneo; se trata del **área desnuda del hígado** (fig. 15-15).

En la décima semana del desarrollo, el peso del hígado representa aproximadamente el 10% del peso total del cuerpo. Aunque, en parte, esto se puede atribuir al gran número de sinusoides, otro factor importante es la **función hematopoyética.** Entre las células hepáticas y las paredes de los vasos se encuentran grandes centros de células en proliferación que producen glóbulos blancos y glóbulos rojos. Esta actividad disminuye gradualmente durante los dos últimos meses de vida intrauterina, y en el momento del nacimiento sólo quedan pequeños islotes hematopoyéticos. En ese momento, el peso del hígado sólo representa el 5% del peso corporal total.

Otra función importante del hígado se inicia aproximadamente en la duodécima semana,

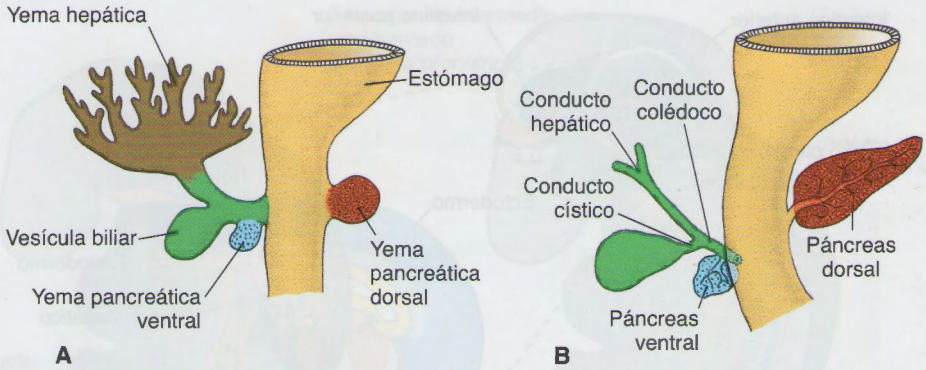

Figura 15-19. Fases del desarrollo del páncreas. **A.** 30 días (~5 mm). **B.** 35 días (~7 mm). Al principio, la yema pancreática ventral se encuentra cerca de la yema hepática, pero más tarde se desplaza posteriormente alrededor del duodeno y hacia la yema pancreática dorsal.

cuando las células hepáticas fabrican bilis. Mientras, como ya se han desarrollado la **vesícula biliar** y el **conducto cístico,** y este último se ha unido al conducto hepático para formar el **conducto colédoco** (fig. 15-15), la bilis puede entrar en el tubo gastrointestinal. Esto explica que el contenido de este tubo adquiera un color verde oscuro. Los cambios de posición del duodeno hacen que la entrada del conducto colédoco se desplace, de forma gradual, desde su posición anterior inicial hasta una posición posterior y, por consiguiente, el conducto colédoco pasa por detrás del duodeno (figs. 15-19 y 15-20).

REGULACIÓN MOLECULAR DE LA INDUCCIÓN HEPÁTICA

Todo el endodermo del intestino anterior tiene la capacidad de expresar genes específicos del hígado y diferenciarse en tejido hepático. Sin embargo, factores producidos por los tejidos circundantes como el ectodermo, el mesodermo no cardíaco y, especialmente, la notocorda inhiben esta expresión (fig. 15-21). En la futura región hepática, la acción de estos inhibidores está bloqueada por los **factores de crecimiento de los fibroblastos 2 (FGF-2)** que secreta el mesodermo cardíaco y por las células endoteliales que forman vasos sanguíneos adyacentes al tubo intestinal, en el punto en que aparecen las prominencias de las yemas hepáticas. Por lo tanto, el mesodermo cardíaco, junto con las células endoteliales vasculares contiguas, «instruye» al endodermo intestinal para que exprese genes específicos del hígado y lo hace mediante la inhibición de un factor inhibidor de estos mismos genes. Otros factores que participan en esta «instrucción» son las **proteínas morfogénicas óseas (BMP)** secretadas por el tabique transverso. Las BMP aparecen para intensificar la competencia del futuro endodermo hepático a la hora de responder a los FGF-2. Una vez recibida esta «instrucción», las células del campo hepático se diferencian tanto en hepatocitos como en linajes de células biliares, proceso que está regulado, al menos parcialmente, por los ***factores de transcripción nucleares de los hepatocitos (HNF3 y 4).***

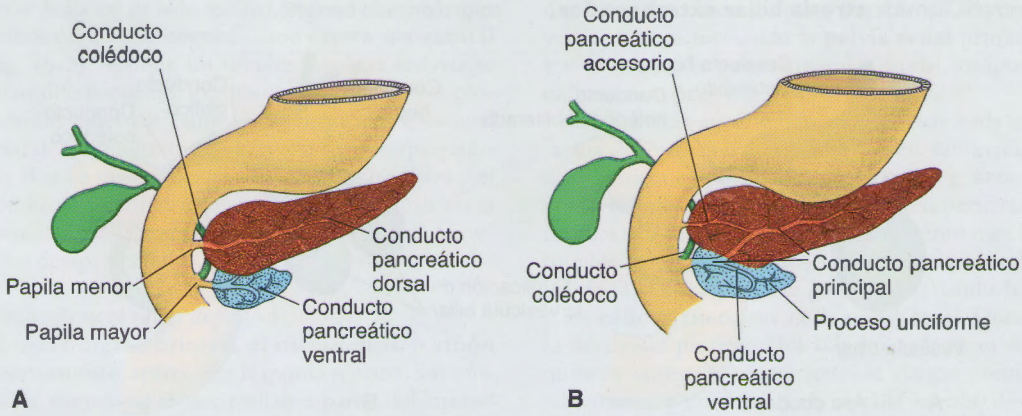

Figura 15-20. **A.** El páncreas durante la sexta semana del desarrollo. La yema pancreática ventral está en contacto íntimo con la yema pancreática dorsal. **B.** Fusión de los conductos pancreáticos. El conducto pancreático principal entra en el duodeno junto con el conducto colédoco, a nivel de la papila mayor. El conducto pancreático accesorio (cuando está presente) entra en el duodeno a nivel de la papila menor.

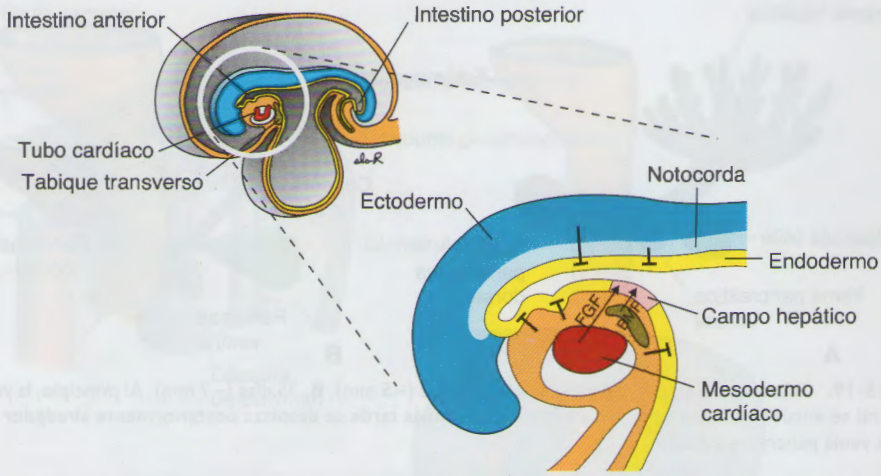

Figura 15-21. Diagramas de las regiones donde se forman el corazón y el hígado que ilustran la inducción del desarrollo del hígado. Todo el endodermo del intestino tiene la capacidad de formar tejido hepático, pero esta capacidad está reprimida por los inhibidores secretados por el mesodermo, el ectodermo y la notocorda circundantes. La secreción de proteínas morfogénicas óseas (BMP) por parte del tabique transverso y la secreción de factor de crecimiento de los fibroblastos 2 (FGF-2) por el mesodermo cardíaco estimulan el desarrollo hepático. Las BMP aumentan la competencia del futuro endodermo hepático para responder al FGF-2. Entonces, el FGF-2 antagoniza la actividad de los inhibidores, de manera que especifica el campo hepático e inicia el desarrollo del hígado. Esta interacción demuestra que no todos los procesos inductivos se deben a la señalización directa de una molécula inductiva, sino que también pueden ocurrir por eliminación de una señal represora.

Consideraciones clínicas

Anomalías del hígado y la vesícula biliar

Las variaciones en la lobulación del hígado son habituales pero no clínicamente significativas. La presencia de **conductos hepáticos accesorios** y las **duplicaciones de la vesícula biliar** (fig. 15-22) también son comunes y, generalmente, asintomáticas. Sin embargo, en condiciones patológicas pueden tener cierta importancia clínica. En algunos casos los conductos, que pasan por una fase sólida mientras se desarrollan, no logran recanalizarse (fig. 15-22). Esta anomalía, llamada **atresia biliar extrahepática,** se da en 1 de cada 15 000 recién nacidos vivos. Entre el 15 y el 20% de los pacientes con una atresia biliar extrahepática presentan conductos proximales permeables y un defecto reversible, pero el resto, si no reciben un trasplante de hígado, suelen morir. Otro problema respecto de la formación de los conductos se localiza dentro del hígado mismo; es la **atresia e hipoplasia del conducto colédoco intrahepático.** Esta rara anomalía (1 de cada 100 000 nacidos vivos) puede ser debida a infecciones fetales. Puede resultar mortal, pero generalmente presenta un curso prolongado benigno.

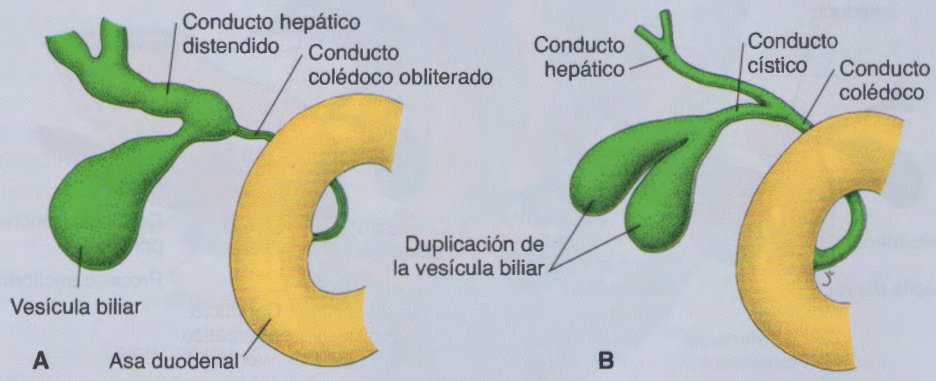

Figura 15-22. **A.** Obliteración del conducto colédoco que provoca la distensión de la vesícula biliar y los conductos hepáticos en la parte distal respecto de la obliteración. **B.** Duplicación de la vesícula biliar.

PÁNCREAS

El páncreas lo forman dos yemas, una dorsal y otra ventral, que se originan a partir del revestimiento endodérmico del duodeno (fig. 15-19). La **yema pancreática dorsal** se encuentra en el mesenterio dorsal, mientras que la **yema pancreática ventral** se encuentra cerca del conducto colédoco (fig. 15-19). Cuando el duodeno rota hacia la derecha y adopta forma de C, la yema pancreática ventral se desplaza hacia la parte dorsal, de manera parecida a como lo hace la entrada del conducto colédoco (fig. 15-19). Finalmente, la yema ventral pasa a situarse justo por debajo y por detrás de la yema dorsal (fig. 15-20). Más adelante, el parénquima y el sistema de conductos de las yemas pancreáticas dorsal y ventral se fusionan (fig. 15-20 *B*). La yema ventral forma el **proceso o apófisis unciforme** y la parte inferior de la cabeza del páncreas. El resto de la glándula deriva de la yema dorsal. La parte distal de la yema pancreática dorsal y todo el conducto pancreático ventral forman el **conducto pancreático principal** (o **conducto de Wirsung**) (fig. 15-20 *B*). La parte proximal del conducto pancreático dorsal se oblitera o bien persiste en forma de un pequeño canal conocido como **conducto pancreático accesorio** (o **conducto de Santorini**). El conducto pancreático principal, junto con el conducto colédoco, entra en el duodeno a nivel de la **papila mayor;** la entrada del conducto accesorio (cuando está presente) se encuentra a nivel de la **papila menor.** En aproximadamente el 10% de los casos, el sistema de conductos no logra fusionarse y persiste el sistema doble original.

Durante el tercer mes de vida fetal, a partir del tejido pancreático parenquimatoso se desarrollan los **islotes pancreáticos** (o **islotes de Langerhans**), que se esparcen por todo el páncreas. La **secreción de insulina** se inicia, aproximadamente, en el quinto mes. Las células secretoras de glucagón y las células secretoras de somatostatina también se desarrollan a partir de células parenquimatosas. El mesodermo visceral que rodea las yemas pancreáticas forma el tejido conjuntivo pancreático.

Regulación molecular del desarrollo del páncreas

El **factor de crecimiento de los fibroblastos 2 (FGF-2)** y la **activina** (un miembro de la familia del TGF-β) producidos por la notocorda y el endotelio de la aorta dorsal reprimen la expresión de ***SHH*** en el endodermo del intestino destinado a formar la yema pancreática dorsal. La yema ventral es inducida por el mesodermo visceral. Como resultado, se estimula la expresión del ***gen de homeosecuencia 1 duodenopancreático (PDX).*** Aunque no se han

Consideraciones clínicas

Anomalías pancreáticas

La yema pancreática ventral está formada por dos componentes que normalmente se fusionan y rotan alrededor del duodeno, de tal manera que van a situarse debajo de la yema pancreática dorsal. Sin embargo, a veces, la porción derecha de la yema ventral migra a lo largo de su ruta normal, pero la porción izquierda migra en la dirección opuesta. Cuando esto sucede, el duodeno queda rodeado por tejido pancreático y se forma un **páncreas anular** (fig. 15-23). Esta malformación a veces constriñe el duodeno y lo obstruye por completo.

Se puede encontrar **tejido pancreático accesorio** en cualquier lugar de la región comprendida entre el extremo distal del esófago y la punta del asa intestinal primaria. Lo más frecuente es que se encuentre en la mucosa del estómago y en el divertículo de Meckel, donde puede mostrar todas las características histológicas del verdadero páncreas.

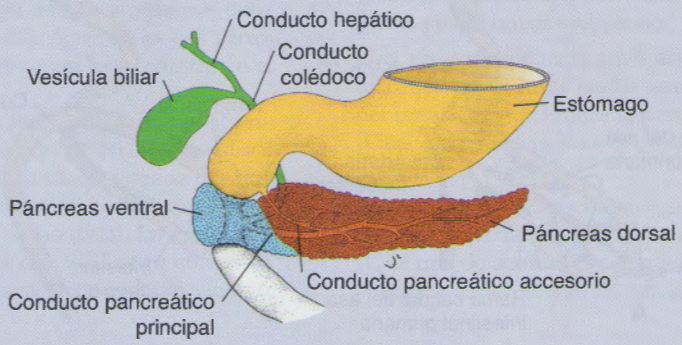

Figura 15-23. Páncreas anular. El páncreas ventral se divide y forma un anillo alrededor del duodeno, lo que a veces produce estenosis duodenal.

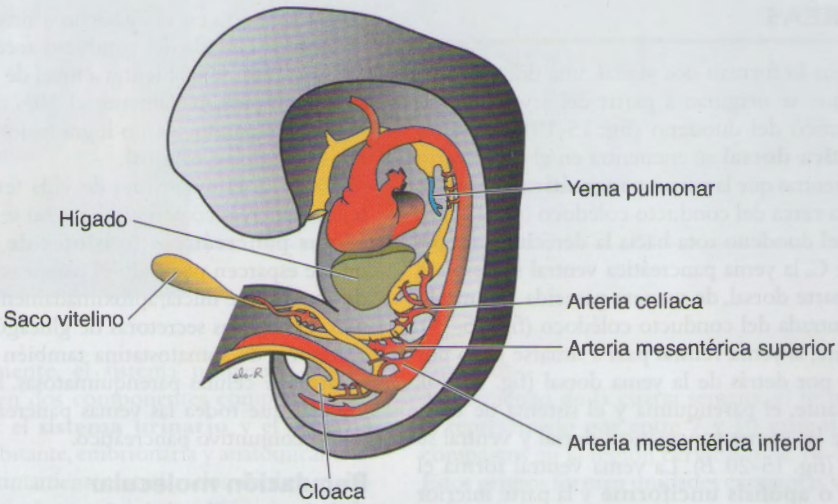

Figura 15-24. Embrión durante la sexta semana del desarrollo que muestra el aporte de sangre a los segmentos del intestino, así como la formación y la rotación del asa intestinal primaria. La arteria mesentérica superior constituye el eje de esta rotación e irriga el intestino medio. La arteria celíaca y la arteria mesentérica inferior irrigan el intestino anterior y el intestino posterior, respectivamente.

determinado todos los efectores del desarrollo del páncreas en dirección 3', parece que la expresión de los genes de homeosecuencia emparejados ***PAX4*** y ***PAX6*** especifican el linaje de las células endocrinas, de manera que las células que expresan ambos genes se transforman en **células β (insulina), células δ (somatostatina) y células γ (polipéptido pancreático)**; en cambio, las células que sólo expresan el gen *PAX6* se transforman en **células α (glucagón)**.

INTESTINO MEDIO

En el embrión de 5 semanas, el intestino medio está suspendido de la pared abdominal dorsal mediante un mesenterio corto y se comunica con el saco vitelino a través del **conducto vitelino** o **conducto umbilical** (figs. 15-1 y 15-24). En el adulto, el intestino medio empieza en la parte directamente distal respecto del punto donde el conducto colédoco entra dentro del duodeno (fig. 15-15) y termina en el punto de unión entre las dos terceras partes proximales del colon transverso y el tercio distal. En toda su longitud, el intestino medio recibe la irrigación de la **arteria mesentérica superior** (fig. 15-24).

El desarrollo del intestino medio se caracteriza por la rápida elongación del intestino y de su mesenterio, lo que forma el **asa intestinal primaria** (figs. 15-24 y 15-25). Por su ápice, el asa se conecta con el saco vitelino a través del estrecho **conducto vitelino** (fig. 15-24). La rama cefálica del asa se desarrolla y forma la parte distal del duodeno, el yeyuno y parte del íleon. La rama caudal se transforma en

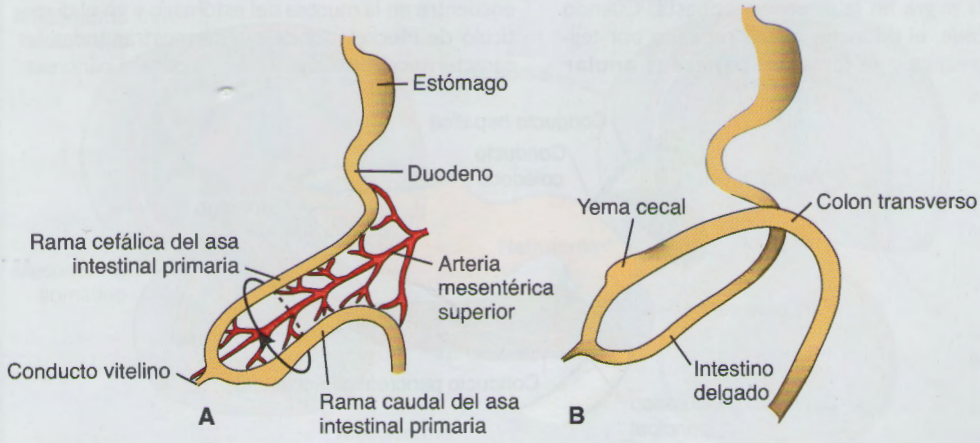

Figura 15-25. **A.** Asa intestinal primaria antes de girar (vista lateral). La arteria mesentérica superior forma el eje del asa. *Flecha*, rotación en sentido contrario a las agujas del reloj. **B.** Vista similar a la de **A** que muestra el asa intestinal primaria después de una rotación de 180° en sentido contrario a las agujas del reloj. El colon transverso pasa por delante del duodeno.

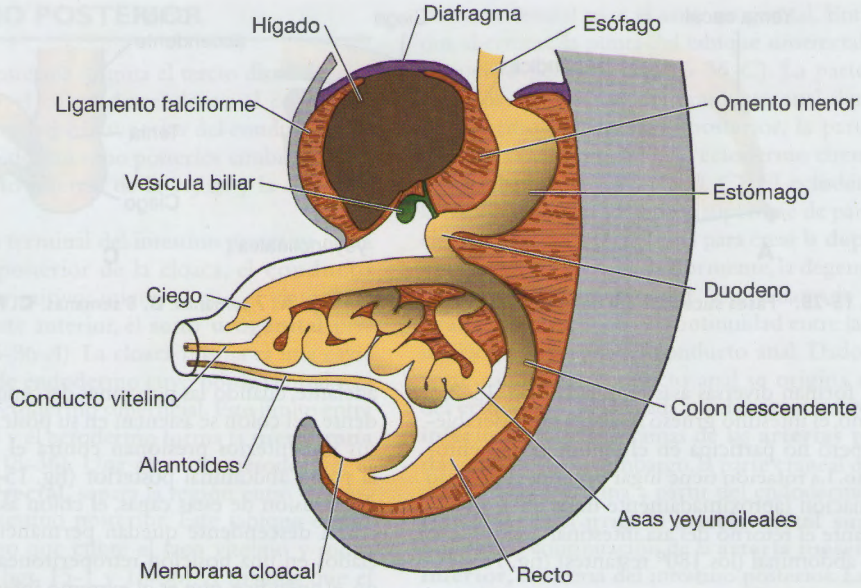

Figura 15-26. Hernia umbilical de las asas intestinales en un embrión de aproximadamente 8 semanas (longitud cefalocaudal 35 mm). El enrollamiento de las asas intestinales pequeñas y la formación del ciego tienen lugar durante la formación de la hernia. Los primeros 90° de rotación se producen durante la herniación; los 180° restantes tienen lugar durante el retorno del intestino a la cavidad abdominal en el tercer mes.

la porción inferior del íleon, el ciego, el apéndice, el colon ascendente y los dos tercios proximales del colon transverso.

Hernia fisiológica

El desarrollo del asa intestinal primaria se caracteriza por una elongación rápida, especialmente de la rama cefálica. El rápido crecimiento y la expansión del hígado hacen que la cavidad abdominal se vuelva, de forma transitoria, demasiado pequeña para contener todas las asas intestinales, de manera que éstas entran en la cavidad extraembrionaria a través del cordón umbilical durante la sexta semana del desarrollo **(hernia umbilical fisiológica)** (fig. 15-26).

Rotación del intestino medio

Coincidiendo con el crecimiento en longitud, el asa intestinal primaria rota alrededor de un eje formado por la **arteria mesentérica superior** (fig. 15-25). Observada desde enfrente, esta rotación es contraria a las agujas del reloj y cuando se ha completado llega a un giro de aproximadamente 270° (figs. 15-24 y 15-25). La elongación del asa intestinal pequeña continúa incluso durante la rotación y el yeyuno y

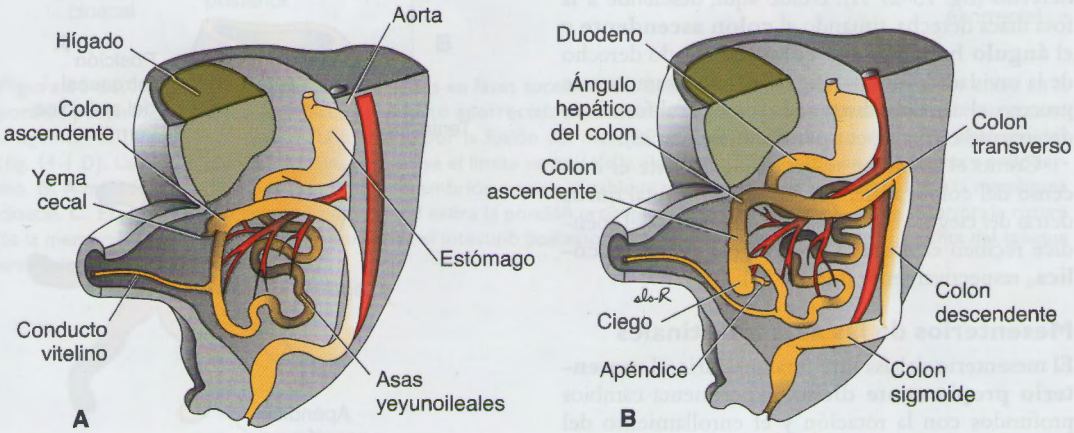

Figura 15-27. **A.** Vista anterior de las asas intestinales después de una rotación de 270° en sentido contrario a las agujas del reloj. Obsérvese el enrollamiento de las asas intestinales pequeñas y la posición de la yema cecal en el cuadrante superior derecho del abdomen. **B.** Vista similar a la de **A** con las asas intestinales en su posición final. El desplazamiento caudal del ciego y del apéndice emplaza estas estructuras en el cuadrante inferior derecho del abdomen.

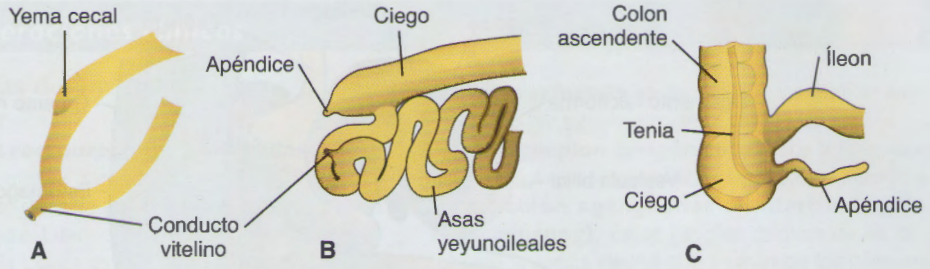

Figura 15-28. Fases sucesivas del desarrollo del ciego y el apéndice. **A.** 7 semanas. **B.** 8 semanas. **C.** Recién nacido.

el íleon forman diversas asas enrolladas (fig. 15-26). Asimismo, el intestino grueso se alarga considerablemente, pero no participa en el fenómeno de enrollamiento. La rotación tiene lugar durante el proceso de herniación (aproximadamente unos 90°), así como durante el retorno del asa intestinal dentro de la cavidad abdominal (los 180° restantes) (fig. 15-27).

Retracción de las asas herniadas

Durante la décima semana, las asas intestinales herniadas empiezan a volver a la cavidad abdominal. Aunque los factores responsables de este retorno no se conocen con precisión, se cree que la regresión del riñón mesonéfrico, la disminución del crecimiento del hígado y la expansión de la cavidad abdominal desempeñan papeles importantes.

La porción proximal del yeyuno, que es la primera parte que vuelve a la cavidad abdominal, se sitúa al lado izquierdo (fig. 15-27 *A*). Las asas que vuelven más tarde se van situando gradualmente más y más hacia la derecha. La **yema cecal,** que aparece hacia la sexta semana en forma de una pequeña dilatación cónica de la rama caudal del asa intestinal primaria, es la última parte del intestino que regresa a la cavidad abdominal. Temporalmente, se sitúa en el cuadrante superior derecho, justo debajo del lóbulo hepático derecho (fig. 15-27 *A*). Desde aquí, desciende a la fosa ilíaca derecha, situando el **colon ascendente** y el **ángulo hepático del colon** en el lado derecho de la cavidad abdominal (fig. 15-27 *B*). Durante este proceso, el extremo distal de la yema cecal forma un divertículo estrecho, el **apéndice** (fig. 15-28).

Como el apéndice se desarrolla durante el descenso del colon, a menudo, su posición final queda detrás del ciego o el colon. Estas posiciones del apéndice reciben el nombre de **retrocecal** y **retrocólica,** respectivamente (fig. 15-29).

Mesenterios de las asas intestinales

El mesenterio del asa intestinal primaria, el **mesenterio propiamente dicho,** experimenta cambios profundos con la rotación y el enrollamiento del intestino. Cuando la rama caudal del asa se desplaza hacia el lado derecho de la cavidad abdominal, el mesenterio dorsal rota alrededor del origen de la **arteria mesentérica superior** (fig. 15-24). Más adelante, cuando las porciones descendente y ascendente del colon se asientan en su posición definitiva, sus mesenterios presionan contra el peritoneo de la pared abdominal posterior (fig. 15-30). Después de la fusión de estas capas, el colon ascendente y el colon descendente quedan permanentemente anclados en una posición retroperitoneal. Sin embargo, el apéndice, que es el extremo inferior del ciego, y el colon sigmoide conservan sus mesenterios libres (fig. 15-30 *B*).

El destino del mesocolon transverso es diferente. Esta estructura se fusiona con la pared posterior del omento mayor (fig. 15-30) pero conserva su movilidad. Su línea de anclaje finalmente se extiende desde el ángulo hepático del colon ascendente hasta el ángulo esplénico del colon descendente (fig. 15-30 *B*).

Al principio, el mesenterio de las asas yeyunoileales es continuo con el mesenterio del colon ascendente (fig. 15-30 *A*). Cuando el mesenterio del mesocolon ascendente se fusiona con la pared abdominal posterior, el mesenterio de las asas yeyunoileales adquiere una nueva línea de anclaje que se extiende desde el área donde el duodeno se vuelve intraperitoneal hasta la unión ileocecal (fig. 15-30 *B*).

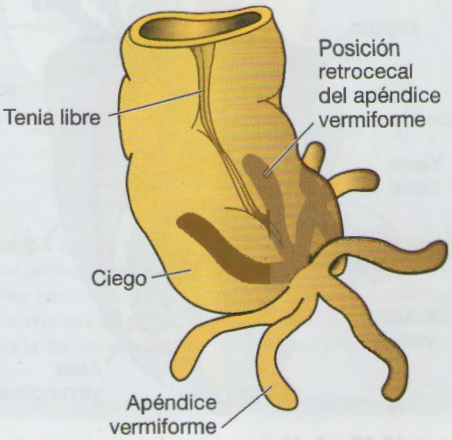

Figura 15-29. Diversas posiciones del apéndice. En aproximadamente el 50% de los casos el apéndice es retrocecal o retrocólico.

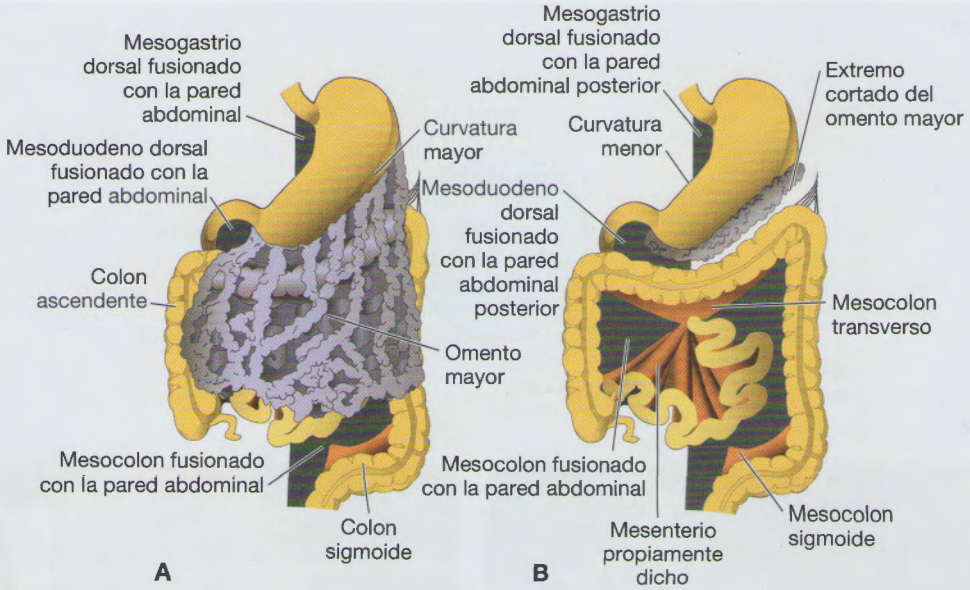

Figura 15-30. Vista frontal de las asas intestinales con **A** el omento mayor y **B** una vez extirpado éste. *Áreas grises*, partes del mesenterio dorsal que se fusionan con la pared abdominal posterior. Obsérvese la línea de anclaje del mesenterio propiamente dicho.

Consideraciones clínicas

Anomalías de los mesenterios

Normalmente, el colon ascendente, excepto su parte más caudal (de aproximadamente 2,5 cm), se fusiona con la pared abdominal posterior y tiene la superficie anterior y los lados cubiertos por peritoneo. La persistencia de una porción del mesocolon origina un **ciego móvil.** En su forma más extrema, el mesenterio del colon ascendente no logra fusionarse con la pared posterior del cuerpo. Un mesenterio tan largo permite movimientos anómalos del intestino o incluso el **vólvulo** del ciego y el colon. De manera parecida, la fusión incompleta del mesenterio con la pared posterior del cuerpo puede originar unas bolsas retrocólicas detrás del mesocolon ascendente. En una **hernia retrocólica** algunas porciones del intestino delgado quedan atrapadas detrás del mesocolon.

Anomalías de la pared del cuerpo

El **onfalocele** (fig. 15-31 *A*, *B*) es la hernia de algunas vísceras abdominales a través de un anillo umbilical agrandado. Las vísceras, entre las cuales pueden estar el hígado, el intestino delgado y el grueso, el estómago, el bazo o la vesícula biliar, están cubiertas por el amnios. Esta anomalía se debe a que el intestino no consigue volver a la cavidad corporal después de su hernia fisiológica entre la sexta y la décima semana. El onfalocele se da en 2,5 de cada 10000 nacimientos y se asocia a una elevada tasa de mortalidad (25%), así como a malformaciones graves, como anomalías cardíacas (50%) y defectos del tubo neural (40%). Aproximadamente el 15% de los niños afectados por onfalocele que nacen vivos padecen anomalías cromosómicas.

El término **gastrosquisis** (fig. 15-31 *C*) se aplica a una protuberancia de los contenidos abdominales a través de la pared del cuerpo directamente dentro de la cavidad amniótica. Esta anomalía se produce en un lado del ombligo, normalmente a la derecha, y la mayor parte de las veces se debe al cierre anómalo de la pared del cuerpo alrededor del pedículo de fijación (v. cap. 7). Las vísceras no están cubiertas por el peritoneo ni por el amnios y el intestino puede sufrir daños al quedar expuesto al líquido amniótico. La gastrosquisis se da en 1 de cada 10000 nacimientos y su frecuencia va en aumento, especialmente entre las mujeres jóvenes (<20 años ode edad). Se desconoce la causa de este incremento y por qué el defecto tiene mayor prevalencia en hijos de mujeres más jóvenes. A diferencia del onfalocele, la gastrosquisis no está asociada a anomalías cromosómicas u otros defectos graves, de manera que la tasa de supervivencia es excelente. Sin embargo, el vólvulo (rotación del intestino) que compromete el aporte de sangre, puede destruir regiones amplias del intestino y provocar la muerte del feto.

(continúa)

(cont.)

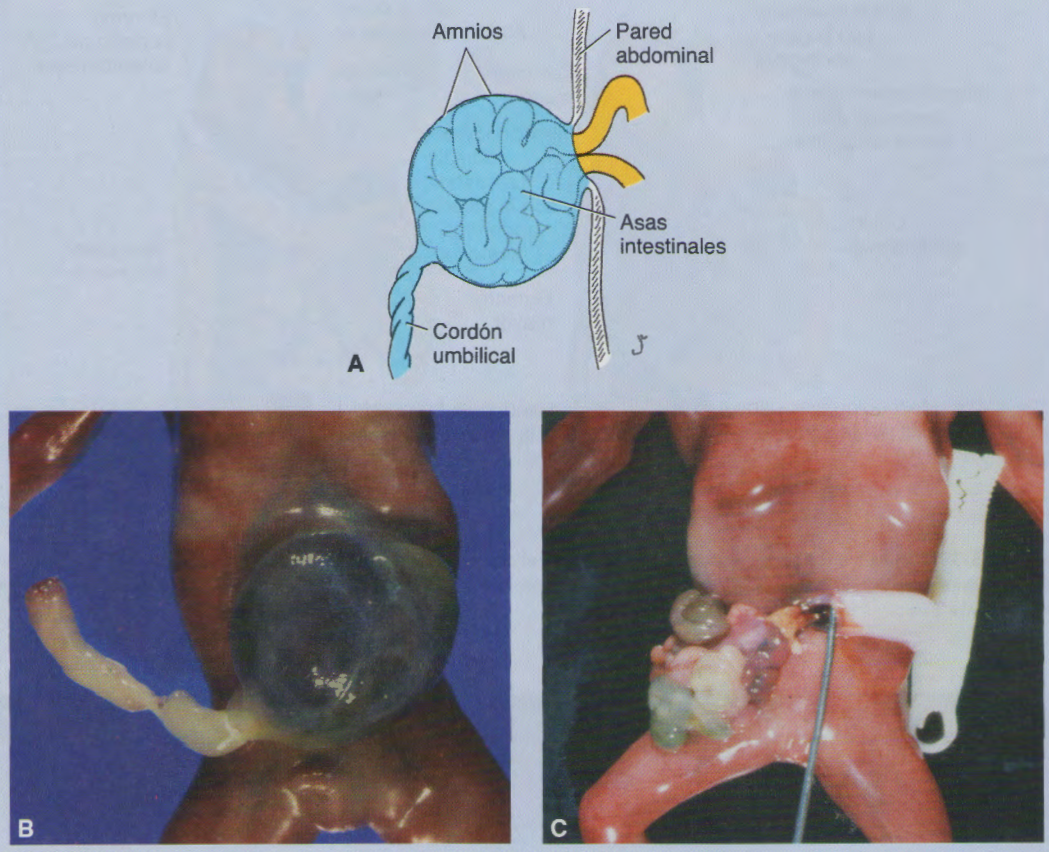

Figura 15-31. **A.** Onfalocele debido a que las asas intestinales no han logrado volver a la cavidad corporal después de la hernia fisiológica. Las asas herniadas están cubiertas por el amnios. **B.** Onfalocele en un recién nacido. **C.** Recién nacido con gastrosquisis. Las asas del intestino se extienden a través de una alteración del cierre de la pared corporal ventral y no están cubiertas por el amnios (v. cap. 7).

Anomalías del conducto vitelino

Entre el 2 y el 4% de las personas conservan una pequeña porción del **conducto vitelino**, que forma una bolsa en el íleon llamada **divertículo de Meckel** o **divertículo ileal** (fig. 15-32 *A*). En el adulto, este divertículo, que se encuentra a unos 40 o 60 cm de la válvula ileocecal en el límite antimesentérico del íleon, generalmente no causa ningún

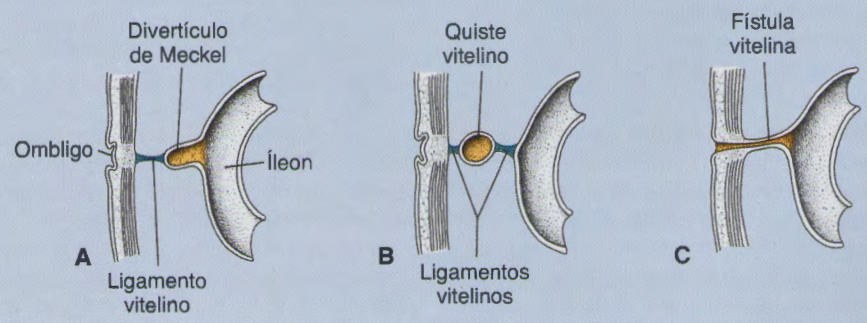

Figura 15-32. Restos del conducto vitelino. **A.** Divertículo de Meckel o divertículo ileal combinado con cordones fibrosos (ligamento vitelino). **B.** Quiste vitelino anclado al ombligo y a la pared del íleon mediante unos ligamentos vitelinos. **C.** Fístula vitelina que conecta la luz del íleon con el ombligo.

(continúa)

(cont.)

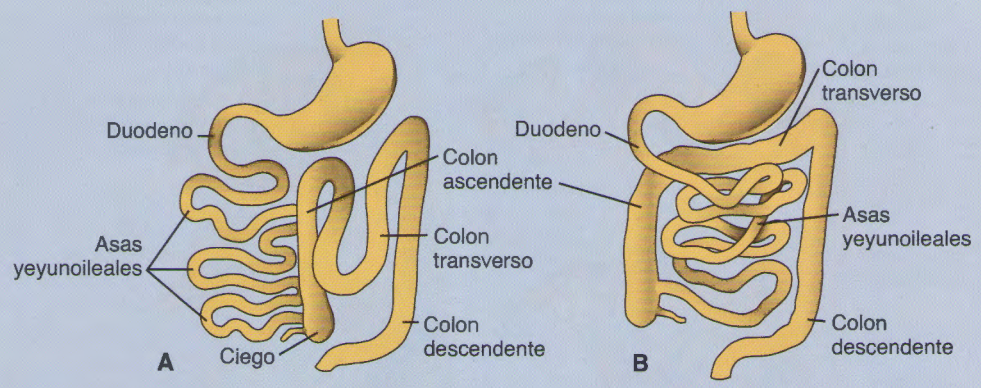

Figura 15-33. A. Rotación anómala del asa intestinal primaria. El colon se encuentra en el lado izquierdo del abdomen y las asas intestinales pequeñas, en el lado derecho. El íleon entra en el ciego desde la derecha. **B.** El asa intestinal primaria ha rotado 90° en el sentido de las agujas del reloj (rotación inversa). El colon transverso pasa por detrás del duodeno.

síntoma. Sin embargo, cuando contiene tejido pancreático heterotópico o mucosa gástrica puede causar úlceras, hemorragias o incluso una perforación. A veces, los dos extremos del conducto vitelino se transforman en unos cordones fibrosos, mientras que la porción media forma un gran quiste llamado **enteroquistoma** o **quiste vitelino** (fig. 15-32 *B*). Como los cordones fibrosos atraviesan la cavidad peritoneal, las asas intestinales pueden enrollarse alrededor de las hebras fibrosas y quedar obstruidas, lo que causa estrangulación o vólvulo. En otra variante, el conducto vitelino se conserva en toda su longitud, de manera que establece una comunicación directa entre el ombligo y el tracto intestinal. Esta anomalía se conoce como **fístula umbilical** o **fístula vitelina** (fig. 15-32 *C*). En estos casos se pueden encontrar excrementos en el ombligo.

Anomalías de la rotación del intestino

La **rotación anómala del asa intestinal** puede provocar un enrollamiento del intestino **(vólvulo)** y comprometer el riego sanguíneo. Normalmente, el asa intestinal primaria rota 270° en sentido contrario a las agujas del reloj. Sin embargo, a veces, la rotación es de sólo 90°. En este caso, el colon y el ciego son las primeras partes del intestino que vuelven del cordón umbilical y se sitúan en el lado izquierdo de la cavidad abdominal (fig. 15-33 *A*). Entonces, las asas que retornan más tarde se van situando cada vez más hacia la derecha, lo que provoca **colon izquierdo.**

La **rotación inversa del asa intestinal** se da cuando el asa primaria rota 90° en el sentido de las agujas del reloj. En esta alteración, el colon transverso pasa por detrás del duodeno (fig. 15-33 *B*) y se sitúa detrás de la arteria mesentérica superior.

Las **asas intestinales duplicadas** y los **quistes** pueden aparecer a lo largo de todo el tubo intestinal, aunque se encuentran con mayor frecuencia en la región del íleon, donde pueden variar desde un segmento largo a un pequeño divertículo. Los síntomas suelen manifestarse en las primeras etapas de la vida y en el 33% de los casos, estas anomalías van asociadas a otros defectos como atresias intestinales, ano imperforado, gastrosquisis y onfalocele. Su origen se desconoce, aunque pueden deberse a una proliferación anómala del parénquima intestinal.

Atresia y estenosis intestinales

Las **atresias** y las **estenosis** pueden aparecer a lo largo de todo el intestino. La mayoría se producen en el duodeno, otras en el colon, pero son las menos, y en número parecido, en el yeyuno y en el íleon (1/1 500 nacimientos). Las atresias del duodeno superior probablemente se deben a una falta de recanalización (fig. 15-18). Sin embargo, se pensaba que las estenosis y las atresias situadas entre la porción distal del duodeno y su parte caudal eran causadas por **«accidentes» vasculares** que afectaban el flujo sanguíneo y causaban necrosis tisular en una sección del intestino, de lo que resultaban los defectos. Se sugirió que esos accidentes podrían deberse a rotación inadecuada, vólvulo, gastrosquisis, onfalocele u otros factores. Sin embargo, nueva evidencia sugiere que la causa de esos defectos podrían ser problemas de diferenciación intestinal. Así, la expresión anómala de algunos genes *HOX* y de genes y receptores de la familia *FGF* dio por resultado atresias intestinales. En el 50% de los casos se pierde una región intestinal y, en el 20% de los casos, queda un cordón fibroso (fig. 15-34 *A*, *B*). En otro 20% de casos, la parte afectada del intestino se

(continúa)

(cont.)

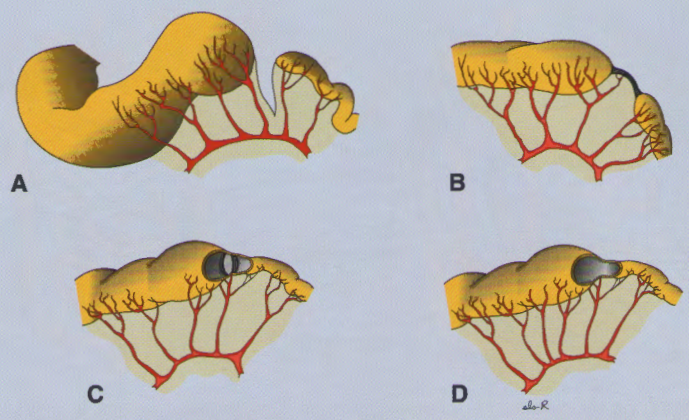

Figura 15-34. Atresias y estenosis intestinales más frecuentes. La **A,** que es la más común, se da en el 50% de los casos; **B** y **C** se producen en el 20% de los casos y **D,** en el 5%. Pueden ser causadas por problemas en la expresión de *HOX* y algunos genes *FGF* así como determinados receptores de FGF durante la diferenciación intestinal o por accidentes vasculares; los que ocurren en la parte superior del duodeno pueden ser causados por falta de recanalización. Las atresias **A** a **C** ocurren en 95% de los casos, y las estenosis **D** sólo en 5%.

estrecha y un diafragma delgado separa las porciones gruesa y delgada del intestino (fig. 15-34 *C*). La estenosis y la atresia múltiples representan el 10% restante de estas anomalías, con una frecuencia del 5% cada una (fig. 15-34 *D*). La **atresia en piel de manzana** representa el 10% de las atresias. Esta atresia tiene lugar en la parte proximal del yeyuno y se traduce en un intestino corto, cuya porción distal respecto de la lesión se enrolla alrededor de un resto de mesenterio (fig. 15-35). Los efectos de las atresias en los neonatos dependen de la cantidad de intestino dañada y de su ubicación. Algunos neonatos con afección intestinal extensa tienen bajo peso al nacer y otras anomalías.

Figura 15-35. La atresia en piel de manzana se da en el yeyuno y representa el 10% de las atresias intestinales. La parte del intestino afectada se enrolla alrededor de un resto de mesenterio.

INTESTINO POSTERIOR

El intestino posterior origina el tercio distal del colon transverso, el colon descendente, el colon sigmoide, el recto y la parte superior del conducto anal. El endodermo del intestino posterior también forma el revestimiento interno de la vejiga y la uretra (v. cap. 16).

La porción terminal del intestino posterior entra en la región posterior de la cloaca, el **conducto anorrectal** primitivo; mientras que el alantoides entra en la parte anterior, el **seno urogenital** primitivo (fig. 15-36 *A*). La cloaca misma es una cavidad revestida de endodermo cuyo borde ventral está cubierto por ectodermo superficial. Este límite entre el endodermo y el ectodermo forma la **membrana cloacal** (fig. 15-36). Una capa de mesodermo, el **tabique urorrectal,** separa la región entre el alantoides y el intestino posterior. Este tabique deriva del mesodermo que cubre el saco vitelino y rodea el alantoides (figs. 15-1 y 15-36). A medida que el embrión crece y el plegamiento caudal continúa, la punta del tabique urorrectal se sitúa cerca de la membrana cloacal (fig. 15-36 *B*, *C*). Al final de la séptima semana, la membrana cloacal se rompe y crea la abertura anal del intestino posterior y una abertura ventral para el seno urogenital. Entre estas dos aberturas, la punta del tabique urorrectal forma el cuerpo perineal (fig. 15-36 *C*). La parte superior (los dos tercios) del conducto anal deriva del endodermo del intestino posterior; la parte inferior (un tercio) procede del ectodermo circundante al **proctodeo** (fig. 15-36 *B*, *C*). El ectodermo de la región del proctodeo de la superficie de parte de la cloaca prolifera y se invagina para crear la **depresión anal** (fig. 13-37 *D*). Posteriormente, la degeneración de la **membrana cloacal** (ahora llamada **membrana anal**) establece la continuidad entre las partes inferior y superior del conducto anal. Dado que la parte caudal del conducto anal se origina a partir del ectodermo, es irrigada por las **arterias rectales inferiores,** que son ramas de las **arterias pudendas internas.** Sin embargo, la parte craneal del conducto anal se origina a partir del endodermo y, por consiguiente, la irriga la **arteria rectal superior,** que es una continuación de la **arteria mesentérica inferior,** la arteria del intestino posterior. La unión entre las regiones endodérmica y ectodérmica del conducto anal está delimitada por la **línea pectínea,** justo por debajo de las columnas anales. En esta línea, el epitelio cilíndrico se transforma en un epitelio pavimentoso estratificado.

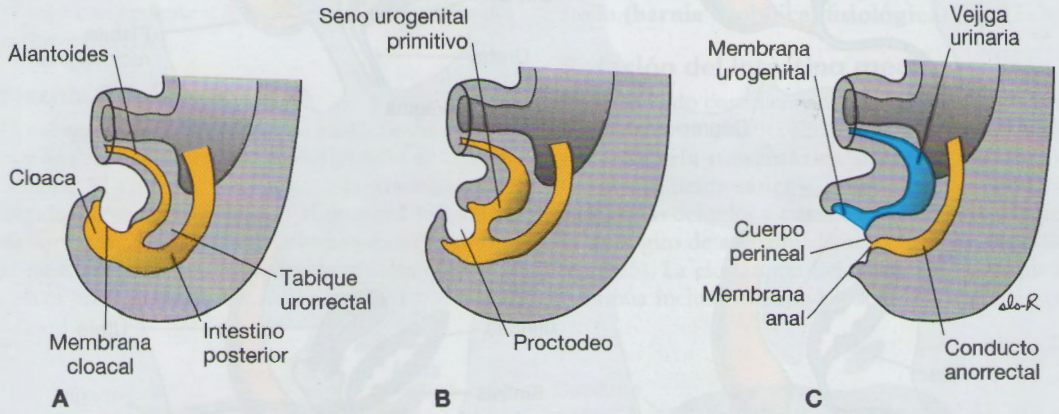

Figura 15-36. Regiones cloacales de embriones en fases sucesivas del desarrollo. **A.** El intestino posterior entra en la porción posterior de la cloaca, el futuro conducto anorrectal; el alantoides entra en la porción anterior, el futuro seno urogenital. El tabique urorrectal está formado por la fusión del mesodermo que cubre el saco vitelino y el alantoides (fig. 14-1 *D*). La membrana cloacal, que constituye el límite ventral de la cloaca, está formada por ectodermo y endodermo. **B.** A medida que el plegamiento caudal del embrión avanza, el tabique urorrectal se va acercando hacia la membrana cloacal. **C.** El alargamiento del tubérculo genital estira la porción urogenital de la cloaca hacia la parte anterior; la rotura de la membrana cloacal crea una abertura para el intestino posterior y otra para el seno urogenital. La punta del tabique urorrectal forma el cuerpo perineal.

Consideraciones clínicas

Anomalías del intestino posterior

Las **fístulas rectouretrales** y las **fístulas rectovaginales,** que se dan en 1 de cada 5 000 nacidos vivos, pueden deberse a alteraciones en la formación de la cloaca o el tabique urorrectal, o de ambos. Por ejemplo, si la cloaca es demasiado pequeña o si el tabique urorrectal no se extiende suficientemente hacia la parte caudal, la abertura del intestino posterior se desplaza hacia la parte anterior, lo que hace que el intestino posterior se abra en la uretra o en la vagina (fig. 15-37 *A*, *B*). Las **fístulas y atresias rectoanales** varían en gravedad y pueden dejar un tubo estrecho o resto fibroso conectado a la superficie perineal (fig. 15-37 *C*). Probablemente estos defectos se deben a expresión errónea de genes durante la señalización epitelial-mesenquimatosa. El **ano imperforado** se da cuando las membranas anales no consiguen romperse (fig. 15-37 *D*).

El **megacolon congénito** se debe a la ausencia de ganglios parasimpáticos en la pared intestinal **(megacolon aganglionar** o **enfermedad de Hirschsprung).** Estos ganglios derivan de las células de la cresta neural que migran de los pliegues neurales hacia la pared del intestino. Las mutaciones del gen *RET*, un receptor de tirosina cinasa que interviene en la migración de las células de la cresta (v. cap. 17), pueden provocar megacolon congénito. En la mayoría de casos, se ve afectado el recto y, en el 80%, la anomalía se extiende hasta la mitad del colon sigmoide. El colon transverso y los segmentos del colon del lado derecho sólo se ven afectados en el 10 al 20% de los casos, mientras que en el 3% de casos queda afectado todo el colon.

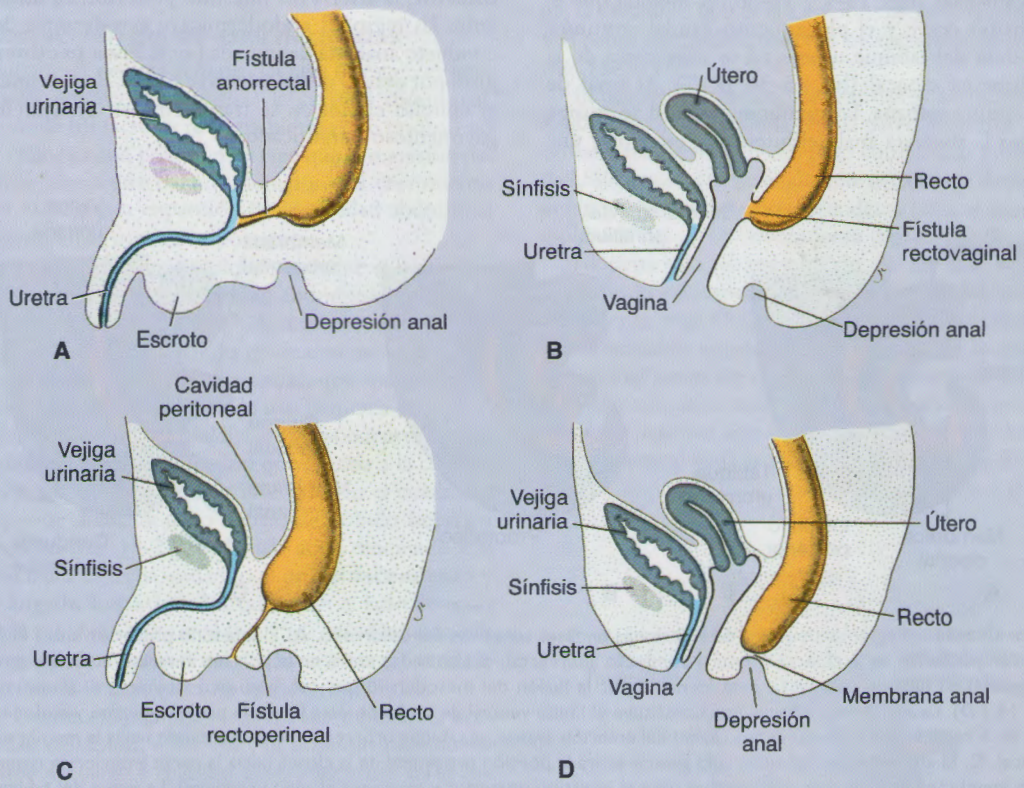

Figura 15-37. Fístulas urorrectales **A** y rectovaginales **B** debidas a que el tabique urorrectal separa de manera incompleta el intestino posterior del seno urogenital. Estas anomalías también pueden originarse si la cloaca es demasiado pequeña, lo que desplaza la abertura del intestino posterior hacia la parte anterior. **C.** Atresia rectoperineal (rectoanal). Estos defectos probablemente son debidos a expresión errónea de genes durante la señalización epitelial-mesenquimatosa en esta región. **D.** Ano imperforado debido a que la membrana anal no ha logrado romperse.

Resumen

El epitelio del sistema digestivo y el parénquima de sus derivados se originan en el endodermo; el tejido conjuntivo, los componentes musculares y los componentes peritoneales de este sistema se forman en el mesodermo. Diferentes regiones del tubo intestinal como esófago, estómago, duodeno, etcétera, son especificadas por un gradiente de AR que causa la expresión de factores de transcripción exclusivos de cada región (fig. 15-2 *A*). Entonces, la diferenciación del intestino y sus derivados depende de interacciones recíprocas entre el endodermo intestinal (epitelio) y el mesodermo que lo rodea (una interacción epitelio-mesénquima). Los genes *Sonic hedgehog (SHH)* en el mesodermo son inducidos por SHH secretada por el endodermo intestinal y regulan la organización craneocaudal del intestino y sus derivados. El sistema intestinal se extiende desde la membrana bucofaríngea hasta la membrana cloacal (fig. 15-5) y se divide en intestino faríngeo, intestino anterior, intestino medio e intestino posterior. El intestino faríngeo origina la faringe y las glándulas relacionadas con ella (v. cap. 17).

El **intestino anterior** origina el esófago, la tráquea y las yemas pulmonares, el estómago y la parte del duodeno proximal respecto de la entrada del conducto colédoco. Además, el hígado, el páncreas y las vías biliares se desarrollan a partir de protuberancias del epitelio endodérmico de la parte superior del duodeno (fig. 15-15). Un tabique (el tabique traqueoesofágico) divide la parte superior del intestino anterior en un esófago posterior y una tráquea y unas yemas pulmonares anteriores. La desviación de este tabique provoca aberturas anómalas entre la tráquea y el esófago. Los cordones hepáticos epiteliales y las vías biliares que crecen en el tabique transverso (fig. 15-15) se diferencian en parénquima. Las células hematopoyéticas (presentes en el hígado en mayor número antes del nacimiento que después), las células de Kupffer y las células del tejido conjuntivo se originan en el mesodermo. El páncreas se origina a partir de una yema ventral y una yema dorsal que más tarde se fusionan para formar el páncreas definitivo (figs. 15-19 y 15-20). A veces, las dos partes rodean el duodeno (páncreas anular) y constriñen el intestino (fig. 15-23).

El **intestino medio** forma el asa intestinal primaria (fig. 15-24), origina la parte del duodeno distal respecto de la entrada del conducto vitelino y continúa hasta la unión de los dos tercios proximales del colon transverso con el tercio distal. En este ápice, el asa primaria permanece temporalmente conectada con el saco vitelino a través del conducto vitelino. Durante la sexta semana, el asa crece tan rápidamente que sobresale dentro del cordón umbilical (hernia fisiológica) (fig. 15-26). Durante la décima semana, vuelve a la cavidad abdominal. Mientras tienen lugar estos procesos, el asa intestinal del intestino medio rota 270° en sentido contrario a las agujas del reloj (fig. 15-27). Restos del conducto vitelino, la incapacidad del intestino medio para volver a la cavidad abdominal, una rotación incorrecta, una estenosis y la duplicación de determinadas partes del intestino son anomalías frecuentes.

El **intestino posterior** origina la región comprendida entre el tercio distal del colon transverso y la parte superior del conducto anal; la parte distal del conducto anal se origina a partir del ectodermo. El intestino posterior entra en la región posterior de la cloaca (futuro conducto anorrectal), mientras que el alantoides entra en la región anterior (futuro seno urogenital). El tabique urorrectal dividirá las dos regiones (fig. 15-36), y la rotura de la membrana cloacal que cubre esta zona crea una vía de comunicación con el exterior para el ano y el seno urogenital. Las anomalías en el tamaño de la región posterior de la cloaca desplazan la entrada del ano hacia la parte anterior, lo que provoca fístulas rectovaginales y rectouretrales, así como atresias (fig. 15-37).

El propio conducto anal deriva del endodermo (parte craneal) y del ectodermo (parte caudal). La parte caudal está formada por el ectodermo que se invagina alrededor del proctodeo. La vascularización del conducto anal refleja su origen doble. Así, la parte craneal es irrigada por la **arteria rectal superior** procedente de la arteria mesentérica inferior, que es la arteria del intestino posterior, mientras que la parte caudal es irrigada por la **arteria rectal inferior,** que es una rama de la arteria pudenda interna.

Resolución de problemas

1. Una ecografía prenatal muestra polihidramnios en la semana 36 y, en el momento del nacimiento, el bebé tiene un exceso de líquido en la boca y dificultades para respirar. ¿Qué anomalía congénita puede causar este estado?
2. Una ecografía prenatal en la semana 20 revela una masa en la línea media que parece contener intestinos y está rodeada por una membrana. ¿Cuál sería su diagnóstico? ¿Cuál sería el pronóstico para el niño?
3. En el momento del nacimiento, una niña presenta meconio en la vagina y no tiene abertura anal. ¿Qué tipo de anomalía congénita sufre? ¿Cuál es el origen embriológico de esta anomalía?

Capítulo 16
Sistema urogenital

Funcionalmente, el sistema urogenital puede dividirse en dos componentes completamente diferentes: el **sistema urinario** y el **sistema genital.** No obstante, embrionaria y anatómicamente se hallan íntimamente entrelazados. Ambos se desarrollan a partir de una cresta mesodérmica común **(mesodermo intermedio)** a lo largo de la pared posterior de la cavidad abdominal e, inicialmente, los conductos excretores de los dos sistemas se introducen en una cavidad común, la cloaca.

SISTEMA URINARIO

Sistemas renales

En los humanos, durante la vida intrauterina, se forman tres órganos renales que se superponen ligeramente en una secuencia de craneal a caudal: el **pronefros,** el **mesonefros** y el **metanefros.** El primero de estos órganos es rudimentario y no es funcional; el segundo puede actuar durante un corto período de tiempo durante el primer período fetal; el tercero forma el riñón permanente.

Pronefros

Al comienzo de la cuarta semana, el pronefros está representado por entre 7 y 10 grupos celulares compactos en la región cervical (figs. 16-1 y 16-2). Estos grupos forman unidades excretoras vestigiales, nefrotomas, que retroceden antes de que se formen otros más caudales. Hacia finales de la cuarta semana, todos los indicios del sistema pronéfrico han desaparecido.

Mesonefros

El mesonefros y los conductos mesonéfricos proceden del mesodermo intermedio de los segmentos torácico superior y lumbar superior (L3) (fig. 16-2). Al comienzo de la cuarta semana de desarrollo, durante la regresión del sistema pronéfrico, aparecen los primeros túbulos excretores del mesonefros. Se alargan rápidamente, forman un bucle en forma de S y crean una red de capilares que formará un glomérulo en su extremidad medial (fig. 16-3 *A*). Alrededor del glomérulo, los túbulos forman la **cápsula de Bowman** y, juntas, estas estructuras constituyen un **corpúsculo renal.** Lateralmente, el túbulo se

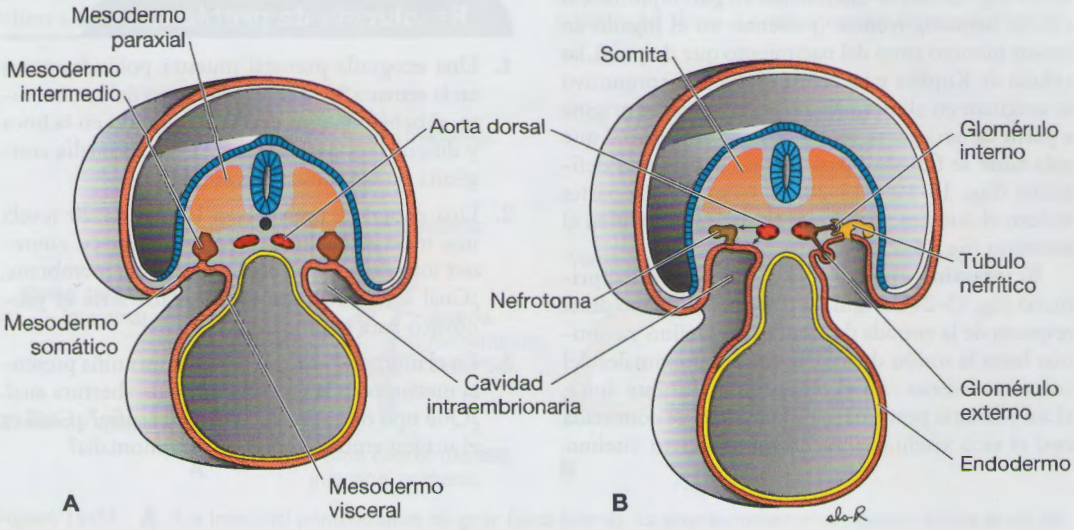

Figura 16-1. Secciones transversales del embrión en diversas etapas de desarrollo que muestran la formación de túmulos nefríticos. **A.** 21 días. **B.** 25 días. Obsérvese la formación de glomérulos externos e internos y la conexión abierta entre la cavidad intraembrionaria y el túbulo nefrítico.

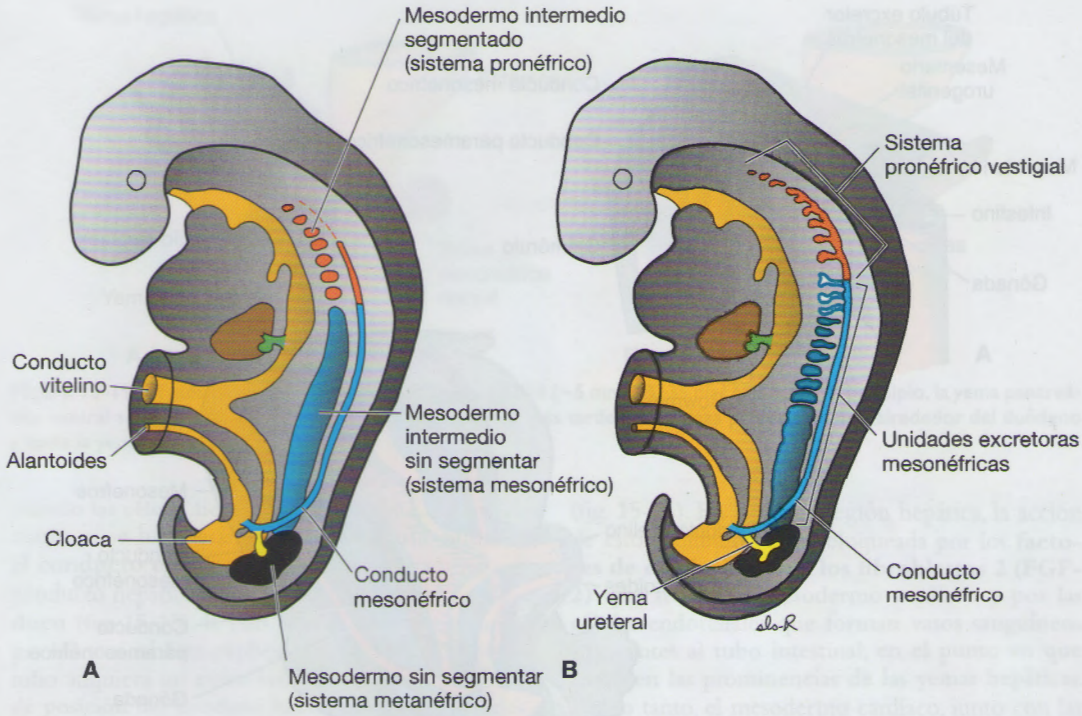

Figura 16-2. A. Relación del mesodermo intermedio en los sistemas pronéfrico, mesonéfrico y metanéfrico. En las regiones cervical y torácica superior, el mesodermo intermedio es segmentado; en las regiones torácica inferior, lumbar y sacra, forma una masa sólida de tejido sin segmentar, el cordón nefrogénico. Obsérvese el conducto colector longitudinal, formado inicialmente por el pronefros, pero más tarde por el mesonefros (conducto mesonéfrico). **B.** Túbulos excretores de los sistemas pronéfrico y mesonéfrico en un embrión de 5 semanas.

introduce en el conducto colector longitudinal conocido como **conducto mesonéfrico** o **de Wolf** (figs. 16-2 y 16-3).

A mitad del segundo mes, el mesonefros forma un órgano ovoide grande a cada lado de la línea media (fig. 16-3). Puesto que la gónada en desarrollo se halla en su lado medial, la cresta formada por ambos órganos se conoce como **cresta urogenital** (fig. 16-3). Aunque los túbulos caudales todavía se están diferenciando, los túbulos craneales y los glomérulos muestran cambios degenerativos y, hacia el final del segundo mes, la mayoría han desaparecido. En el sexo masculino, algunos túbulos caudales y el conducto mesonéfrico persisten y participan en la formación del sistema genital, pero en el sexo femenino desaparecen.

Metanefros: el riñón definitivo

El tercer órgano urinario, el **metanefros**, o **riñón permanente,** aparece en la quinta semana. Sus unidades excretoras se desarrollan a partir del **mesodermo metanéfrico** (fig. 16-4), del mismo modo que en el sistema mesonéfrico. El desarrollo del sistema de conductos difiere del de otras estructuras renales.

Sistema colector

Los conductos colectores del riñón permanente se desarrollan a partir de la **yema ureteral,** una excrecencia del conducto mesonéfrico cerca de su entrada en la cloaca (fig. 16-4). La yema penetra en el tejido metanéfrico, que adquiere en su extremo distal la forma de un casquete (fig. 16-4). Después, la yema se dilata formando la **pelvis renal** primitiva, y se divide en las partes craneal y caudal, los futuros **cálices mayores** (fig. 16-5 *A*, *B*).

Al penetrar en el tejido metanéfrico, cada cáliz forma dos yemas nuevas. Éstas siguen subdividiéndose hasta que se han formado 12 o más generaciones de túbulos (fig. 16-5). Mientras, en la periferia, se forman más túbulos hasta finales del quinto mes. Los túbulos del segundo orden se agrandan y absorben los de la tercera y cuarta generación, dando lugar a los **cálices menores** de la pelvis renal. Durante el desarrollo posterior, los túbulos colectores de la quinta y sucesivas generaciones se alargan considerablemente y convergen en el cáliz menor, donde forman la **pirámide renal** (fig. 16-5 *D*). **La yema ureteral origina el uréter, la pelvis renal, los cálices mayores y menores y, aproximadamente, de 1 a 3 millones de túbulos colectores.**

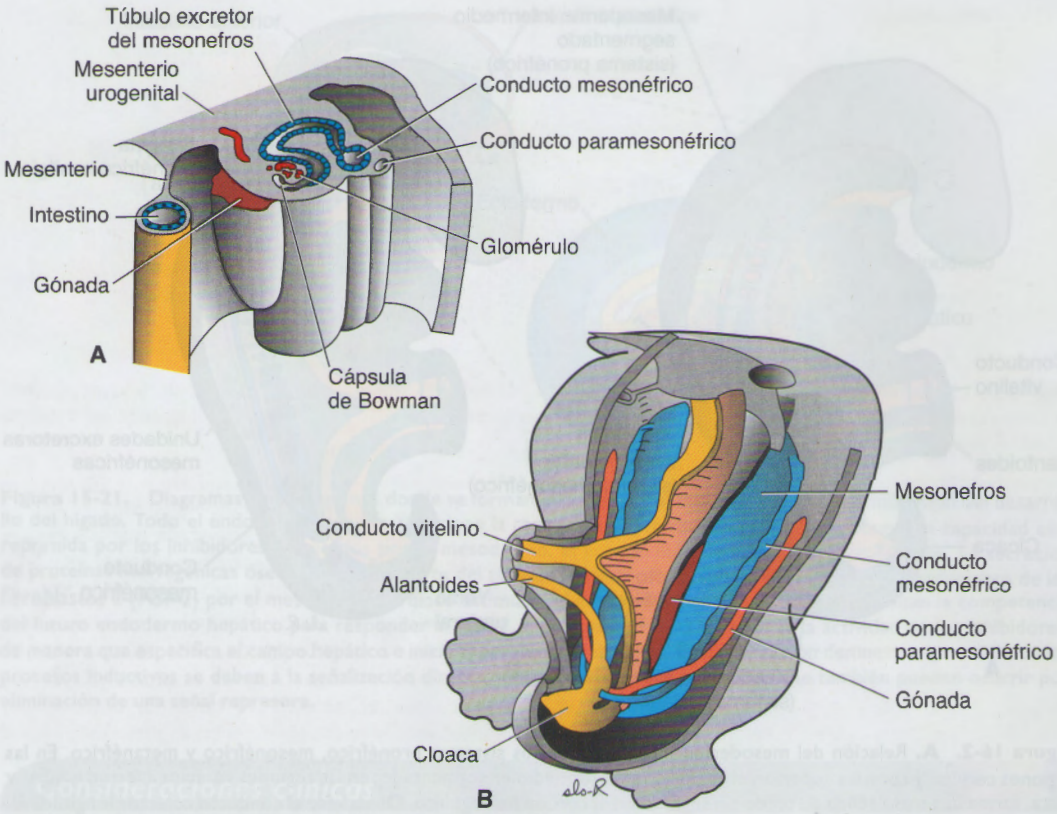

Figura 16-3. A. Sección transversal de la cresta urogenital en la región torácica inferior de un embrión de 5 semanas que muestra la formación de un túbulo excretor del sistema mesonéfrico. Obsérvese el aspecto de la cápsula de Bowman y la cresta gonadal. El mesonefros y la gónada están unidos a la pared abdominal posterior por un amplio mesenterio urogenital. **B.** Relación de la gónada y el mesonefros. Obsérvese el tamaño del mesonefros. El conducto mesonéfrico (conducto de Wolff) discurre a lo largo del extremo lateral del mesonefros.

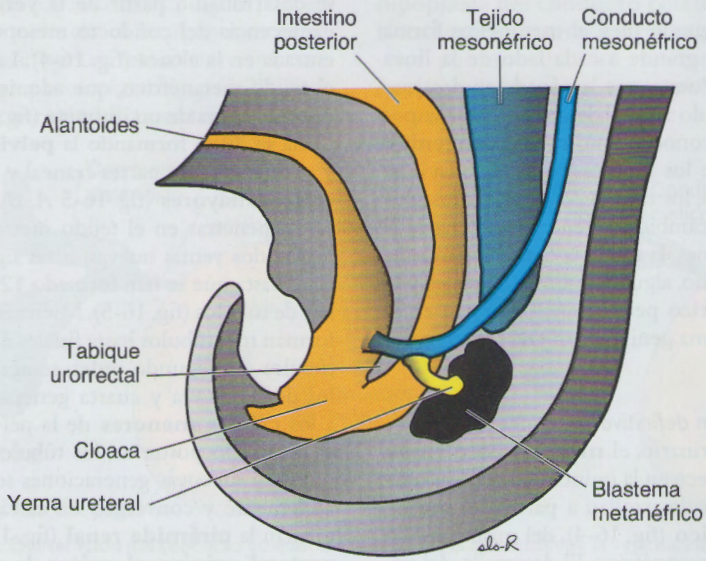

Figura 16-4. Relación entre el intestino posterior y la cloaca al final de la quinta semana. La yema ureteral penetra en el mesodermo metanéfrico (blastema).

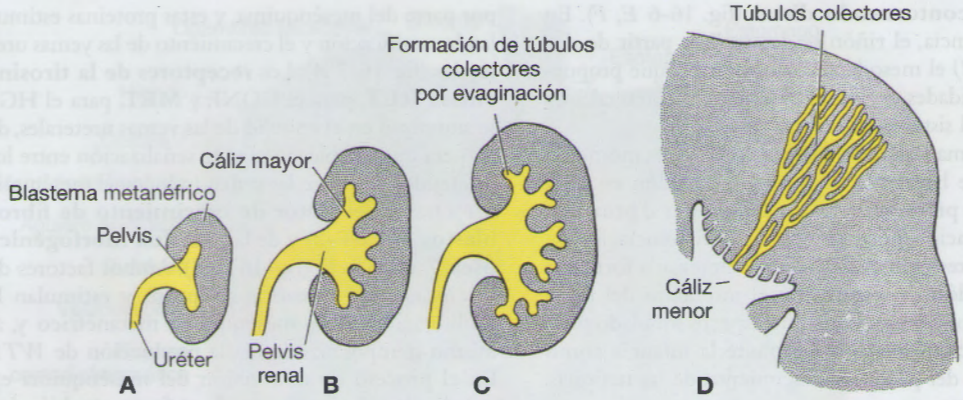

Figura 16-5. Desarrollo de la pelvis renal, los cálices y los túbulos colectores del metanefros. **A.** 6 semanas. **B.** Al final de la sexta semana. **C.** 7 semanas. **D.** Recién nacido. Obsérvese la forma de pirámide de los túbulos colectores que se introducen en el cáliz menor.

Sistema excretor

Cada túbulo colector recién formado está cubierto en su extremo distal por un **casquete de tejido metanéfrico** (fig. 16-6 *A*). Bajo la influencia inductiva del túbulo, las células del casquete de tejido forman pequeñas vesículas, las **vesículas renales,** que a su vez originan pequeños túbulos en forma de S (fig. 16-6 *B, C*). Los capilares crecen dentro del espacio delimitado en un extremo de la S y se diferencian en **glomérulos.** Estos túbulos, junto con sus glomérulos, forman **nefronas** o **unidades excretoras.** El extremo proximal de cada neurona forma la **cápsula de Bowman,** que se halla profundamente hendida por un glomérulo (fig. 16-6 *C, D*). El extremo distal forma una conexión abierta con uno de los túbulos colectores, por lo que establece un paso desde la cápsula de Bowman hasta la unidad colectora. El alargamiento continuo del túbulo excretor termina en la formación del **túbulo contorneado proximal,** el **asa de Henle** y el

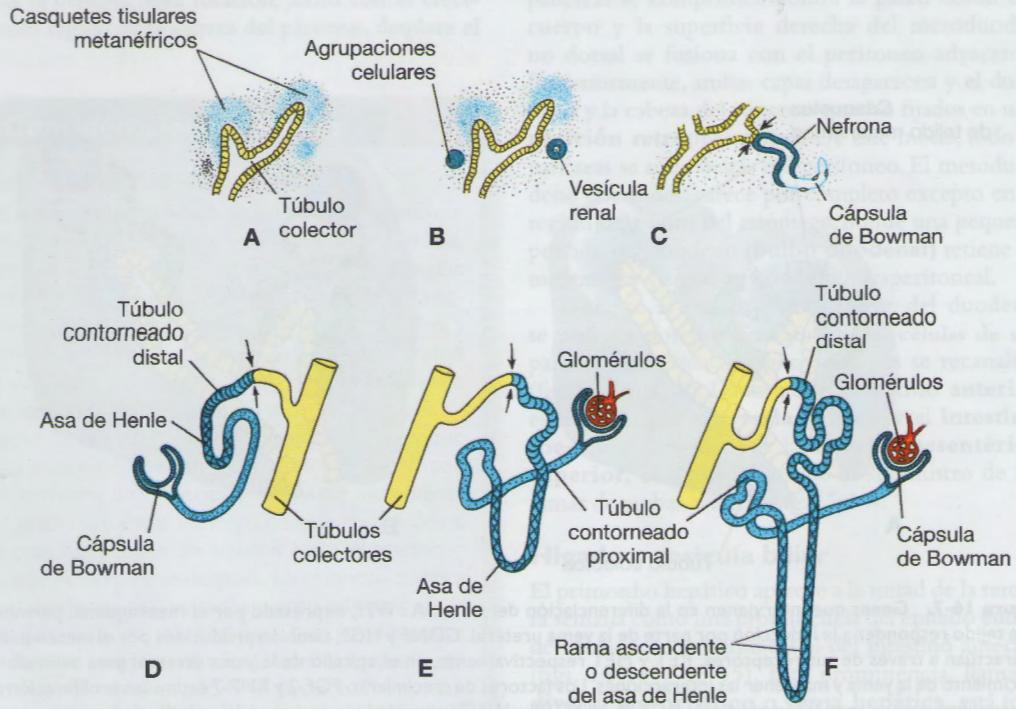

Figura 16-6. Desarrollo de una unidad excretora metanéfrica. *Flechas*, el lugar donde la unidad excretora *(azul)* establece una comunicación abierta con el sistema colector *(amarillo)*, lo que permite el flujo de la orina desde el glomérulo hasta los conductos colectores.

túbulo contorneado distal (fig. 16-6 *E, F*). En consecuencia, el riñón se desarrolla a partir de dos fuentes: *1)* el mesodermo metanéfrico, que proporciona unidades excretoras, y *2)* la yema ureteral, que origina el sistema colector.

Se forman nefronas hasta el nacimiento, momento en el que hay aproximadamente 1 millón en cada riñón. La producción de orina empieza al principio de la gestación, poco después de la diferenciación de los capilares glomerulares, que empiezan a formarse hacia la décima semana. En el momento del nacimiento, los riñones tienen un aspecto lobulado pero la lobulación desaparece durante la infancia como resultado del posterior crecimiento de las nefronas, aunque éstas no aumentan en número.

Regulación molecular del desarrollo del riñón

Como ocurre con la mayor parte de órganos, en la diferenciación del riñón intervienen interacciones epiteliales mesenquimatosas. En este ejemplo, el epitelio de la yema ureteral del mesonefros interactúa con el mesénquima del blastema metanéfrico (fig. 16-7). El mesénquima expresa ***WT1***, un factor de transcripción que hace que este tejido sea competente para responder a la inducción por parte de la yema ureteral. *WT1* también regula la producción del **factor neurotrófico derivado de células gliales (GDNF)** y el **factor de crecimiento de los hepatocitos (HGF o factor de dispersión)** por parte del mesénquima, y estas proteínas estimulan la ramificación y el crecimiento de las yemas ureterales (fig. 16-7 *A*). Los **receptores de la tirosina cinasa RET,** para el GDNF, y **MET,** para el HGF, se sintetizan en el epitelio de las yemas ureterales, de manera que establecen vías de señalización entre los dos tejidos. A su vez, las yemas inducen el mesénquima a través del **factor de crecimiento de fibroblastos 2 (FGF-2)** y de la **proteína morfogénica ósea 7 (BMP-7)** (fig. 16-7 *A*). Ambos factores de crecimiento bloquean la apoptosis y estimulan la proliferación en el mesénquima metanéfrico y, al mismo tiempo, mantienen la producción de *WT1*. En el proceso de conversión del mesénquima en epitelio para la formación de nefronas también intervienen las yemas ureterales a través de la expresión de ***WNT9B*** y ***WNT6,*** que regulan al alza ***PAX2*** y ***WNT4*** en el mesénquima metanéfrico. *PAX2* favorece la condensación del mesénquima previa a la formación de túbulos, mientras que *WNT4* hace que el mesénquima condensado se epitelice y forme túmulos (fig. 16-7 *B*). A causa de estas interacciones, también se producen modificaciones en la matriz extracelular. De este modo, la **fibronectina,** el **colágeno I** y el **colágeno III** son sustituidos por **laminina** y **colágeno de tipo IV,** característicos de una lámina basal epitelial (fig. 16-7 *B*). Además, se sintetizan las moléculas de adhesión celular **sindecán** y **cadherina E,** que son esenciales para la condensación del mesénquima en un epitelio.

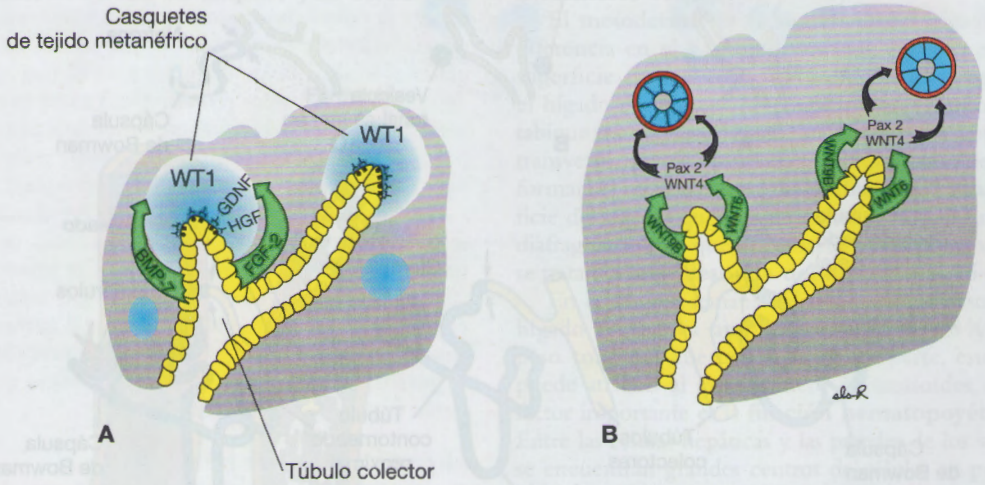

Figura 16-7. Genes que intervienen en la diferenciación del riñón. **A.** *WT1*, expresado por el mesénquima, permite a este tejido responder a la inducción por parte de la yema ureteral. GDNF y HGF, también producidos por el mesénquima, interactúan a través de sus receptores, RET y MET respectivamente, en el epitelio de la yema ureteral para estimular el crecimiento de la yema y mantener las interacciones. Los factores de crecimiento FGF-2 y BMP-7 estimulan proliferación del mesénquima y mantienen la expresión de *WT1*. **B.** WNT9B y WNT6 secretados por ramas del epitelio de la yema ureteral regulan por incremento a *PAX2* y *WNT4* en el mesénquima circundante. A su vez, estos genes hacen que el mesénquima se epitelice *(PAX2)* y, a continuación, forme túbulos *(WNT4)*. También se producen cambios en la matriz extracelular, de manera que la laminina y el colágeno de tipo IV forman una membrana basal para las células epiteliales.

Consideraciones clínicas

Tumores y anomalías renales

El **tumor de Wilms** es un cáncer de riñón que habitualmente afecta a niños de unos 5 años pero que también puede tener lugar en el feto. El tumor de Wilms se debe a mutaciones en el gen *WT1* en 11p13 y puede asociarse a otras anomalías y síndromes. Por ejemplo, el **síndrome WAGR** se caracteriza por tumor de Wilms, aniridia, gonadoblastomas (tumores gonadales) y retraso mental. El conjunto de alteraciones se debe a una microdeleción en el cromosoma 11 que incluye tanto al gen *PAX6* (aniridia) como al gen *WT1*, que se hallan tan sólo separados por 700 kb. Asimismo, el **síndrome de Denys-Drash** consiste en insuficiencia renal, seudohermafroditismo y tumor de Wilms.

Las **displasias renales** y la **agenesia** son un espectro de malformaciones graves y, de las enfermedades que requieren diálisis y trasplante durante los primeros años de vida, éstas son las principales. El **riñón displásico multiquístico** es un ejemplo de este grupo de anomalías en las cuales numerosos conductos se hallan circundados por células indiferenciadas. Las nefronas no pueden desarrollarse y la yema ureteral no se ramifica, de manera que nunca se forman los conductos colectores. En algunos casos, estas alteraciones causan involución de los riñones y **agenesia renal.** La agenesia renal también puede originarse si no tiene lugar la interacción entre el mesodermo metanéfrico y la yema ureteral. Normalmente, durante la interacción, el **GDNF** producido por el mesodermo metanéfrico provoca la ramificación y el crecimiento de la yema ureteral. Por lo tanto, las mutaciones en los genes que regulan la expresión de GDNF de señalización pueden causar agenesia renal. Algunos ejemplos son el gen *SALL1*, responsable del síndrome de Townes-Brock; *PAX2*, que provoca síndrome renal-coloboma, y *EYA1*, que produce síndrome branquio-otorrenal. La agenesia renal bilateral, que tiene lugar en 1 de cada 10000 nacimientos, causa insuficiencia renal. El bebé presenta **secuencia de Potter,** caracterizada por anuria, oligohidramnios (volumen reducido de líquido amniótico) y pulmones hipoplásicos debidos al oligohidramnios. En el 85% de los casos, esta enfermedad se acompaña de otras alteraciones graves, entre ellas, ausencia de vagina y útero, de conducto deferente o de vesículas seminales, o anomalías en los mismos. Entre las anomalías asociadas observadas con frecuencia en otros sistemas destacan los defectos cardíacos, las atresias traqueales y duodenales, el labio leporino y la fisura palatina, y las anomalías cerebrales. Debido al oligohidramnios, la cavidad uterina se halla comprimida, lo que confiere al feto un aspecto característico con un rostro achatado (facies de Potter), nariz aguileña y pies zambos.

En la **enfermedad renal poliquística congénita** (fig. 16-8) se forman numerosos quistes. Puede heredarse como un trastorno autosómico recesivo o autosómico dominante, o puede ser debido a otros factores. La **enfermedad renal poliquística autosómica recesiva (ARPKD),** que aparece en 1 de cada 5000 nacimientos, es un trastorno progresivo en el que los quistes se forman a partir de los conductos colectores. Los riñones se agrandan mucho y se produce insuficiencia renal durante el primer año de vida o la infancia. En la **enfermedad renal poliquística autosómica dominante (ADPKD),** los quistes se forman en todos los segmentos de la nefrona y por lo general no provocan insuficiencia renal hasta la edad adulta. La enfermedad autosómica dominante es más frecuente (de 1/500 a 1/1000 nacimientos) pero menos progresiva que la enfermedad autonómica recesiva. Ambos tipos de enfermedad se vinculan con mutaciones en genes que codifican proteínas localizadas en cilios y que son importantes para el funcionamiento ciliar. Estos defectos pertenecen a un grupo creciente de enfermedades llamadas **ciliopatías** que se deben a mutaciones en proteínas relacionadas con cilios. Entre ellas se incluyen el **síndrome de Bardet-Biedal,** caracterizado por quistes renales, obesidad, discapacidad intelectual y defectos de las extremidades, y el **síndrome de Meckel Gruber,** caracterizado por quistes renales, hidrocefalia, miroftalmía, paladar hendido, ausencia de la cintilla olfativa y polidactilia. Dado que hay cilios en la mayoría de los tipos celulares y en la mayoría de los tejidos, muchos aparatos y sistemas pueden verse afectados por defectos en la estructura y el funcionamiento ciliares.

La duplicación del uréter se debe a la división precoz de la yema ureteral (fig. 16-9). La división puede ser parcial o completa, y el tejido metanéfrico puede dividirse en dos partes, cada una con su pelvis y uréter renales. No obstante, con mayor

Figura 16-8. A. Vista superficial de un riñón fetal con múltiples quistes característicos de una nefropatía poliquística.

(continúa)

(cont.)

frecuencia, las dos partes tienen un número de lóbulos en común debido al entrelazado de los túbulos colectores. Se dan algunos casos, aunque es poco frecuente, en que un uréter se abre hacia la vejiga y el otro es ectópico, introduciéndose en la vagina, la uretra o el vestíbulo (fig. 16-9 *C*). Esta alteración se debe al desarrollo de dos yemas ureterales. Una de las yemas habitualmente tiene una posición normal, mientras que la yema anómala se desplaza hacia abajo junto con el conducto metanéfrico. Por lo tanto, tiene una entrada baja anómala en la vejiga, la uretra, la vagina o la región del epidídimo.

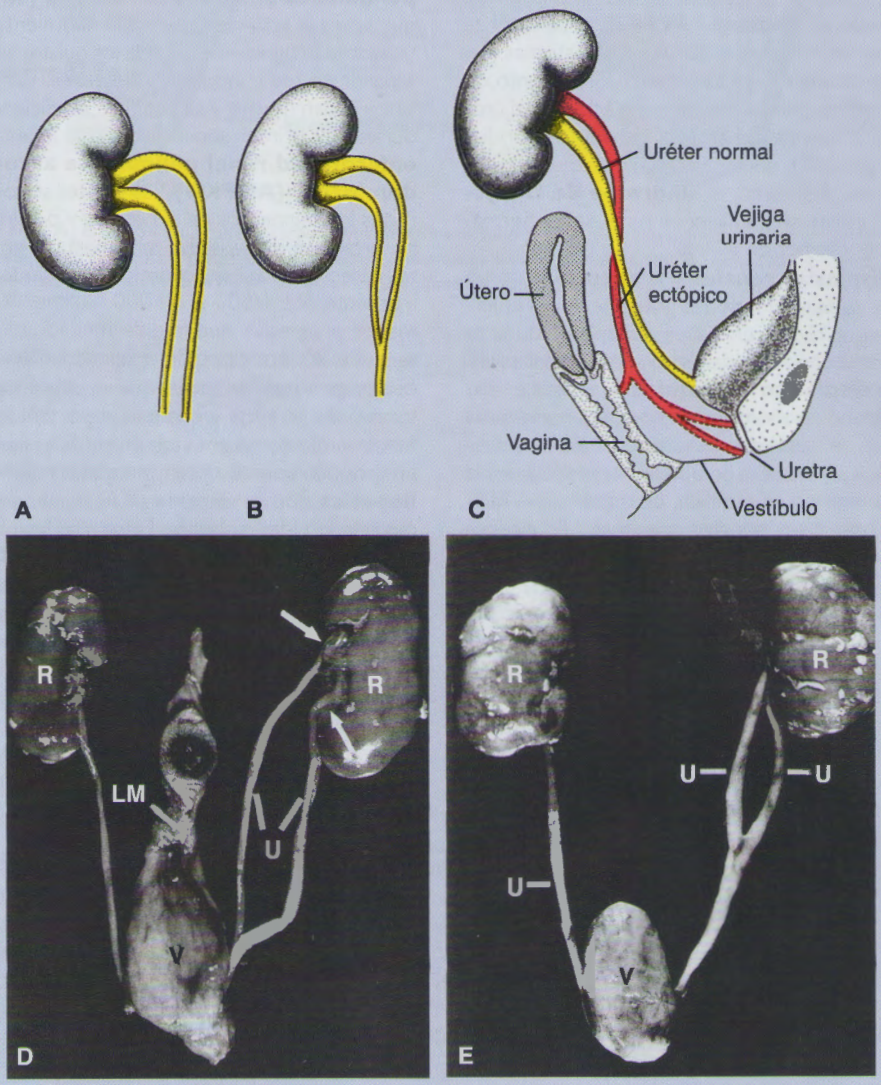

Figura 16-9. A, B. Uréter doble completo y parcial. **C.** Posibles sitios de aberturas ureterales ectópicas en la vagina, la uretra y el vestíbulo. **D, E.** Microfotografías de duplicaciones completa y parcial de los uréteres (U). *Flechas*, hilio duplicado; V, vejiga; R, riñones; LM, ligamento umbilical medio.

Posición del riñón

El riñón, inicialmente en la región pélvica, se desplaza después hacia una posición más craneal en el abdomen. Este **ascenso del riñón** se debe a una disminución de la curvatura del cuerpo y al crecimiento del cuerpo en las regiones lumbar y sacra (fig. 16-10). En la pelvis, el metanefros recibe su irrigación arterial a partir de una rama pélvica de la aorta. Durante el ascenso a nivel abdominal, es vascularizado por arterias que se originan en la aorta a niveles continuamente más altos. Los vasos inferiores suelen degenerar, pero pueden quedar algunos.

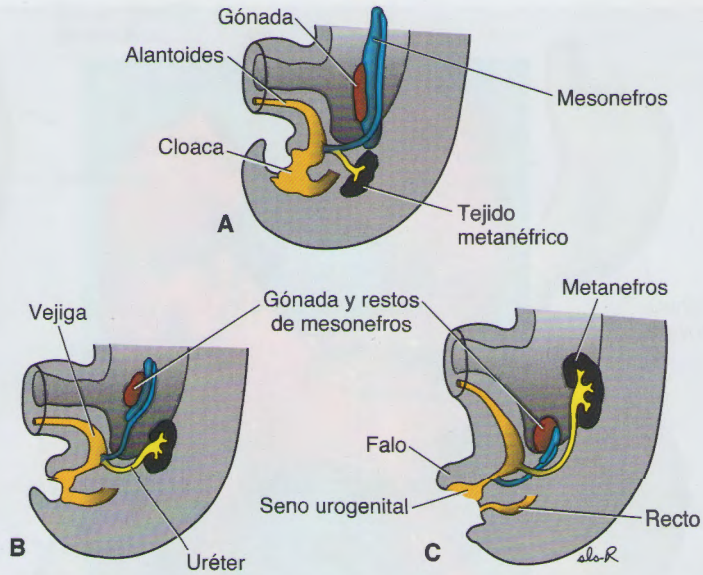

Figura 16-10. A-C. Ascenso de los riñones. Obsérvese el cambio de posición entre los sistemas mesonéfrico y metanéfrico. El sistema mesonéfrico degenera casi por completo, y sólo persisten algunos restos en contacto íntimo con la gónada. Tanto en el embrión masculino como en el femenino, las gónadas descienden desde el nivel inicial hasta una posición más baja.

Consideraciones clínicas

Ubicación anómala de los riñones

Durante su ascenso, los riñones pasan a través de la bifurcación arterial formada por las arterias umbilicales, pero en ocasiones uno de ellos no puede pasar. Al permanecer en la pelvis, cerca de la arteria ilíaca común, se conoce como **riñón pélvico** (fig. 16-11 *A*). A veces, durante el paso a través de la bifurcación arterial, los riñones se acercan tanto entre sí que los polos inferiores se fusionan formando un **riñón en herradura** (fig. 16-11 *B, C*). Este riñón habitualmente se halla a nivel de las vértebras lumbares inferiores, ya que la raíz de la arteria mesentérica inferior impide su ascenso (fig. 16-11 *B*). Los uréteres se originan a partir de la superficie anterior del riñón y pasan ventralmente al istmo, en una dirección caudal. Se observa riñón en herradura en 1 de cada 600 personas.

Las **arterias renales accesorias** son frecuentes; proceden de la persistencia de los vasos embrionarios que se han formado durante el ascenso de los riñones. Estas arterias normalmente se originan en la aorta y se introducen en los polos superior e inferior de los riñones.

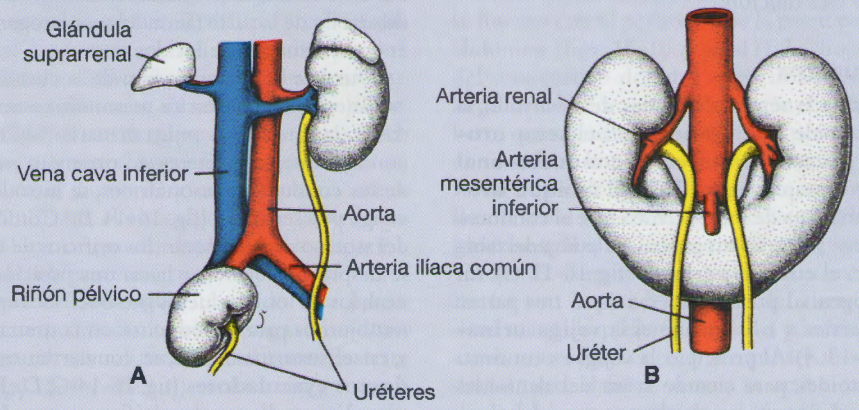

(continúa)

(cont.)

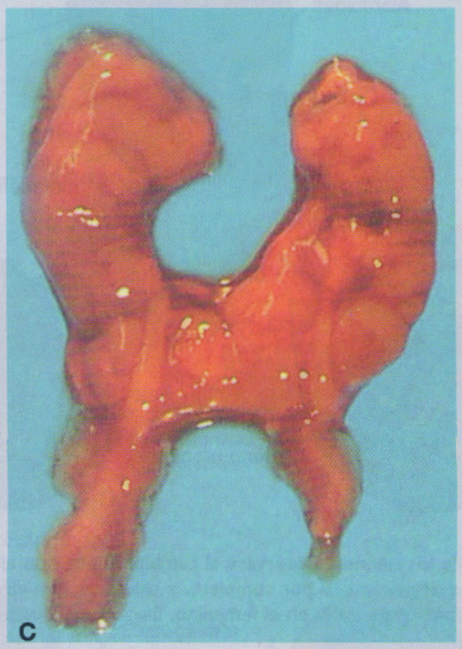

Figura 16-11. A. Riñón pélvico unilateral que muestra la posición de la glándula suprarrenal en el lado afectado. **B, C.** Dibujo y microfotografía, respectivamente, de riñones en herradura que muestran la posición de la arteria mesentérica inferior.

Función del riñón

El riñón definitivo formado a partir del metanefros pasa a ser funcional hacia la duodécima semana. La orina pasa a la cavidad amniótica y se mezcla con el líquido amniótico. El líquido es ingerido por el feto y se recicla a través de los riñones. Durante la vida fetal, los riñones no se encargan de la excreción de productos de desecho, ya que es la placenta la que lleva a cabo esta función.

Vejiga y uretra

De la cuarta a la séptima semanas de desarrollo, la **cloaca** se divide anteriormente en el **seno urogenital** y, posteriormente, en el **conducto anal** (fig. 16-12) (v. cap. 15, pág. 227). El **tabique urorrectal** es una capa de mesodermo entre el conducto anal primitivo y el seno urogenital. La punta del tabique formará el **cuerpo perineal** (fig. 16-12 *C*). En el seno urogenital pueden diferenciarse tres partes: la parte superior y más grande es la **vejiga urinaria** (fig. 16-13 *A*). Al principio, la vejiga es continua con el alantoides, pero cuando la luz del alantoides se oblitera, el **uraco,** un cordón grueso del alantoides, se mantiene y une el ápice de la vejiga con el ombligo (fig. 16-13 *B*). En el adulto, forma el **ligamento umbilical medio.** La siguiente parte es un conducto más bien estrecho, la **parte pélvica del seno urogenital,** que en el sexo masculino origina las partes **prostática** y **membranosa** de la uretra. La última parte es la **parte fálica** del seno urogenital. Está aplanada de un extremo a otro y, a medida que el tubérculo genital crece, esta parte del seno se estirará ventralmente (fig. 16-13 *A*). (El desarrollo de la parte fálica del seno urogenital difiere enormemente entre los dos sexos.)

Durante la diferenciación de la cloaca, las partes caudales de los conductos mesonéfricos son absorbidas en la pared de la vejiga urinaria (fig. 16-14). Por consiguiente, los uréteres, en un inicio excrecencias de los conductos mesonéfricos, se introducen en la vejiga por separado (fig. 16-14 *B*). Como resultado del ascenso de los riñones, los orificios de los uréteres se desplazan alejándose hacia una posición más craneal; los de los conductos mesonéfricos se desplazan muy juntos para introducirse en la uretra prostática y, en el sexo masculino, se convierten en los **conductos eyaculadores** (fig. 16-14 *C, D*). Puesto que tanto los conductos mesonéfricos como los uréteres se originan en el mesodermo, la mucosa de la vejiga

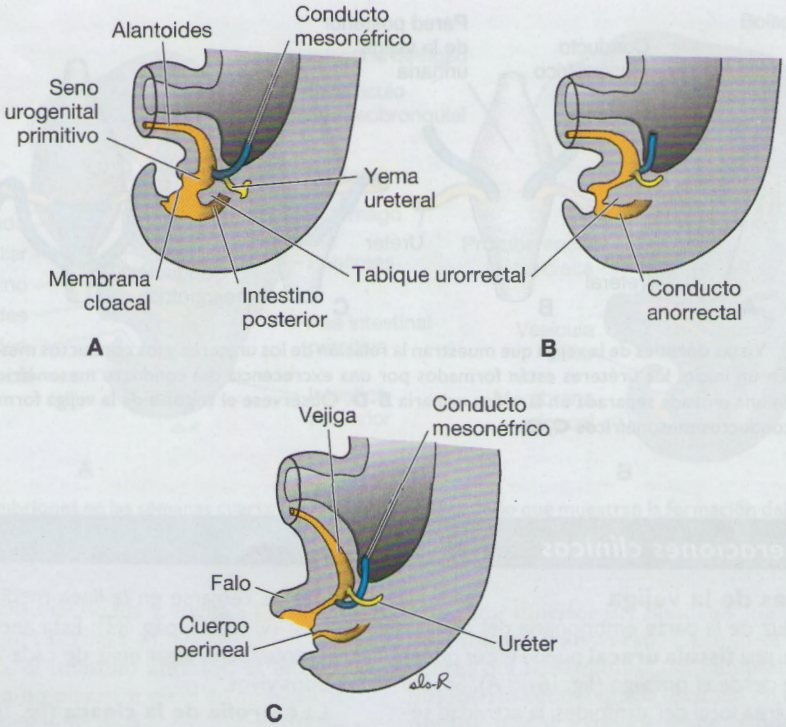

Figura 16-12. Divisiones de la cloaca en el seno urogenital y el conducto anorrectal. El conducto mesonéfrico es absorbido gradualmente en la pared del seno urogenital y los uréteres entran por separado. **A.** Al fi nal de la quinta semana. **B.** 7 semanas. **C.** 8 semanas.

formada por la incorporación de los conductos (el **trígono** de la vejiga) también es mesodérmica. Con el tiempo, el revestimiento mesodérmico del trígono es sustituido por epitelio endodérmico, de modo que al final el interior de la vejiga se halla completamente revestido con epitelio endodérmico.

El epitelio de la uretra se origina en el endodermo en ambos sexos; el tejido conjuntivo y el tejido muscular liso circundantes proceden del mesodermo visceral. Al final del tercer mes, el epitelio de la uretra prostática empieza a proliferar y forma numerosas excrecencias que se introducen en el mesénquima circundante. En el sexo masculino, estas yemas forman la **próstata** (fig. 16-13*B*). En el sexo femenino, la parte craneal de la uretra origina las **glándulas uretrales** y **parauretrales.**

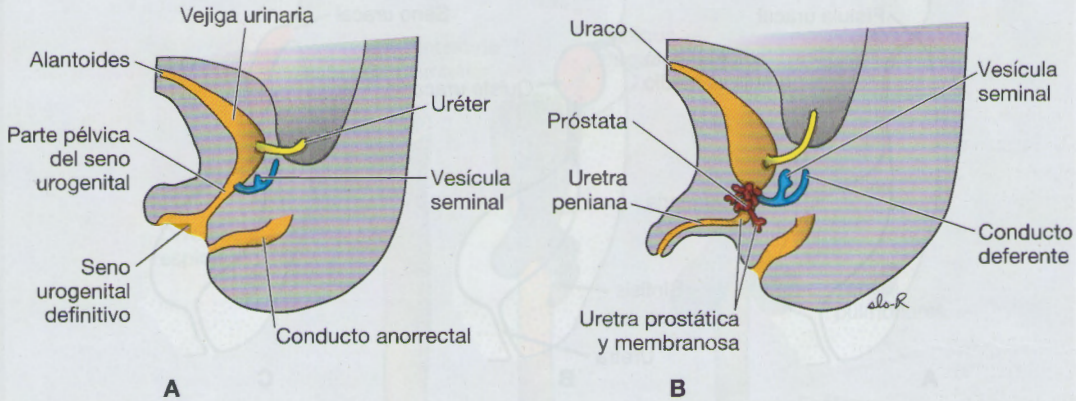

Figura 16-13. **A.** Conversión del seno urogenital en la vejiga urinaria y el seno urogenital definitivo. **B.** En el sexo masculino, el seno urogenital definitivo se convierte en la uretra peniana. La próstata está formada por yemas procedentes de la uretra y las vesículas seminales están formadas por gemación del conducto deferente.

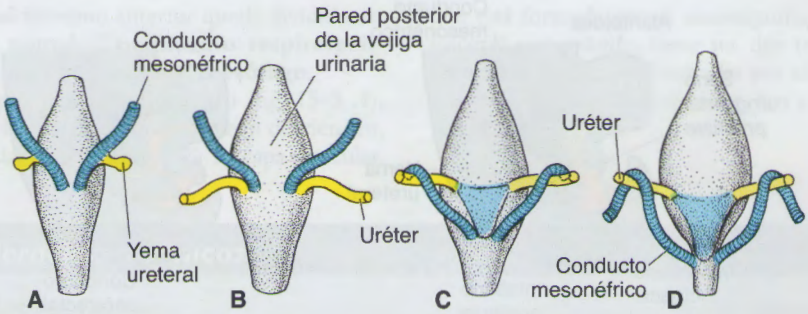

Figura 16-14. Vistas dorsales de la vejiga que muestran la relación de los uréteres y los conductos mesonéfricos durante el desarrollo. En un inicio, los uréteres están formados por una excrecencia del conducto mesonéfrico **A,** pero con el tiempo adoptan una entrada separada en la vejiga urinaria **B-D.** Obsérvese el trígono de la vejiga formado por incorporación de los conductos mesonéfricos **C, D.**

Consideraciones clínicas

Anomalías de la vejiga

Cuando la luz de la parte embrionaria del alantoides persiste, una **fístula uracal** puede hacer que la orina drene desde el ombligo (fig. 16-15 *A*). Si sólo persiste un área local del alantoides, la actividad secretora de su revestimiento produce una dilatación quística, un **quiste uracal** (fig. 16-15 *B*). Cuando la luz de la parte superior persiste, forma un **seno uracal.** Este seno suele ser continuo con la vejiga urinaria (fig. 16-15 *C*).

La **extrofia de la vejiga** (fig. 16-16 *A*) es una alteración de la pared del cuerpo ventral en la que la mucosa de la vejiga queda expuesta. El epispadias es un rasgo constante (fig. 16-35), y el tracto urinario abierto se extiende a lo largo de la cara dorsal del pene a través de la vejiga hasta el ombligo. La extrofia de la vejiga probablemente se debe a la imposibilidad de los pliegues de la pared del cuerpo lateral de cerrarse en la línea media de la región pélvica (v. cap. 7, pág. 87). Esta anomalía es poco frecuente, tiene lugar en 2 de cada 100 000 recién nacidos vivos.

La **extrofia de la cloaca** (fig. 16-16 *B*) es una anomalía más grave de la pared del cuerpo ventral en la que la alteración de la progresión y el cierre de los pliegues del cuerpo lateral es mayor que la observada en la extrofia de vejiga (v. cap. 7, pág. 87). Además de la anomalía en el cierre, el desarrollo normal del tabique urorrectal está alterado, de modo que se producen malformaciones en el conducto anal y el ano es imperforado (v. cap. 15, pág. 228). Además, puesto que los pliegues del cuerpo no se fusionan, las protuberancias genitales se hallan muy espaciadas y causan alteraciones en los genitales externos (fig. 16-16 *B*). La aparición de esta anomalía es poco frecuente (1/30 000).

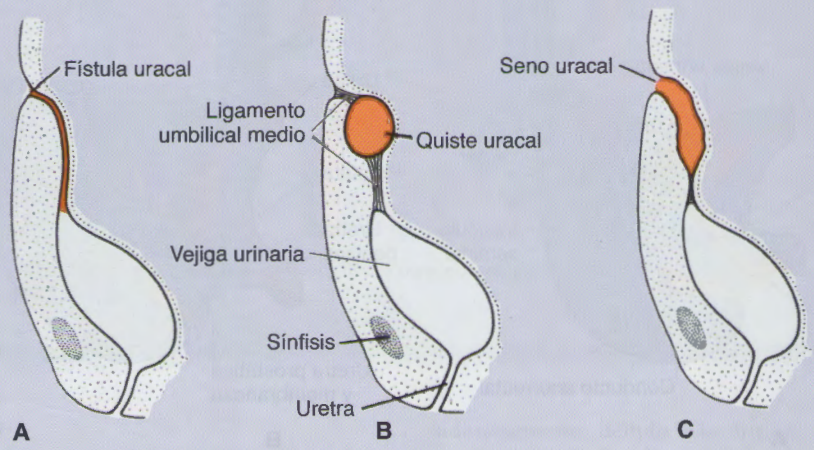

Figura 16-15. **A.** Fístula uracal. **B.** Quiste uracal. **C.** Seno uracal. El seno puede estar o no en comunicación abierta con la vejiga urinaria.

(continúa)

(cont.)

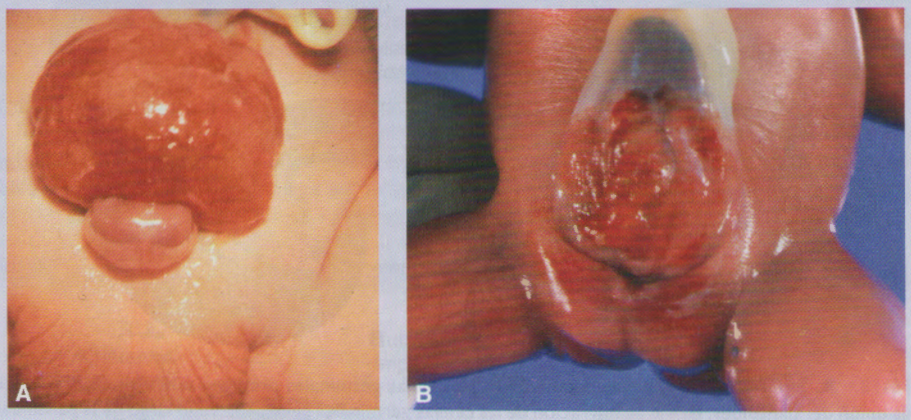

Figura 16-16. **A.** Extrofia de la vejiga. **B.** Extrofia cloacal en un recién nacido.

SISTEMA GENITAL

La diferenciación sexual es un proceso complejo en el que intervienen muchos genes, incluidos algunos que son autosómicos. La clave para el dimorfismo sexual es el cromosoma Y, que contiene el gen que determina la formación de testículos llamado **gen *SRY*** (del inglés ***sex-determining region on Y***) en su brazo corto (Yp11). El producto proteínico de este gen es un factor de transcripción que inicia una cascada de genes en dirección 3' que determina el destino de los órganos sexuales rudimentarios. La proteína SRY es el **factor que determina la formación de los testículos;** bajo su influencia, tiene lugar el desarrollo masculino; en su ausencia se establece el desarrollo femenino.

Gónadas

Aunque el sexo del embrión viene determinado genéticamente en el momento de la fertilización, las gónadas no adquieren características morfológicas masculinas o femeninas hasta la séptima semana de desarrollo.

Al principio, las gónadas aparecen como un par de crestas longitudinales, las **crestas genitales** o **gonadales** (fig. 16-17). Se forman por la proliferación del epitelio y una condensación del mesénquima subyacente. Las **células germinales** no aparecen en las crestas genitales hasta la sexta semana de desarrollo.

Las células germinales primigenias se originan en el epiblasto, migran a través de la línea primitiva y hacia la tercera semana residen entre células endodérmicas, en la pared del saco vitelino, cerca del alantoides (fig. 16-18 *A*). Durante la cuarta semana, migran mediante movimiento ameboideo a lo largo del mesenterio dorsal del intestino posterior (fig. 16-18 *A, B*), llegan a las gónadas primitivas a comienzos de la quinta semana e invaden las crestas genitales en la sexta semana. Si no consiguen llegar a las crestas, las gónadas no se desarrollan. Por

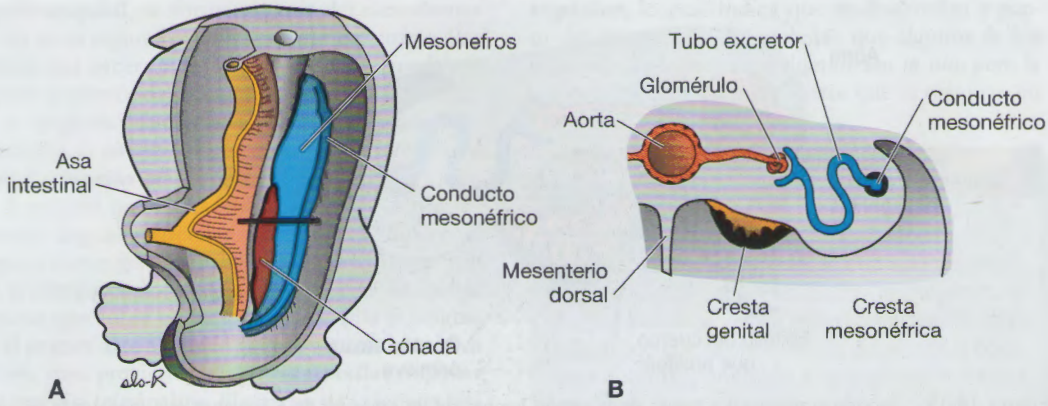

Figura 16-17. **A.** Relación entre la cresta genital y el mesonefros que muestra la ubicación del conducto mesonéfrico. **B.** Sección transversal a través del mesonefros y la cresta genital al nivel indicado en **A**.

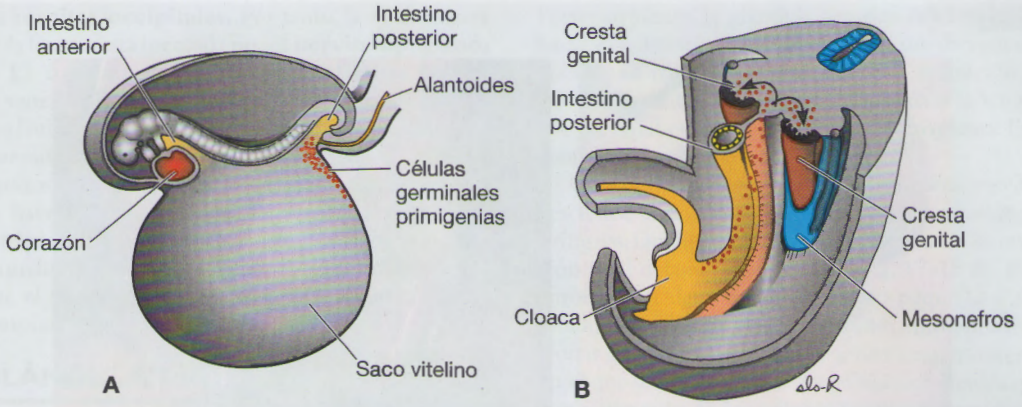

Figura 16-18. **A.** Embrión de 3 semanas que muestra las células germinales primigenias en la pared del saco vitelino, cerca de la unión del alantoides. **B.** Vía de migración de las células germinales primigenias a lo largo de la pared del intestino posterior y el mesenterio dorsal en la cresta genital.

consiguiente, las células germinales primigenias tienen una influencia inductiva sobre el desarrollo de la gónada en ovario o en testículo.

Poco antes de la llegada de células primigenias y durante la misma, el epitelio de la cresta genital prolifera y las células epiteliales se introducen en el mesénquima subyacente. Aquí forman un número de cuerdas conformadas irregularmente, los **cordones sexuales primitivos** (fig. 16-19). Tanto en los embriones masculino como femenino, estos cordones conectan con el epitelio superficial y es imposible diferenciar entre la gónada masculina y la femenina. En consecuencia, la gónada se conoce como **gónada indiferenciada.**

Testículo

Si el embrión es genéticamente masculino, las células germinales primigenias llevan un complejo cromosómico sexual XY. Bajo la influencia del gen *SRY* del cromosoma Y, que codifica el factor que determina la formación de los testículos, los cordones sexuales primitivos siguen proliferando y se introducen profundamente en la médula para formar el **testículo** o **cordones medulares** (figs. 16-20 *A* y 16-21). En dirección al hilio de la glándula, los cordones se dividen en una red de líneas celulares diminutas que más tarde originan los túbulos de la **red testicular** (fig. 16-*20A, B*). Durante el posterior desarrollo, una densa capa de tejido conjuntivo fibroso, la **túnica albugínea,** separa los cordones testiculares del epitelio superficial (fig. 16-20).

En el cuarto mes, los cordones testiculares adquieren forma de herradura y sus extremidades son continuas con las de la red testicular (fig. 16-20 *B*). Los cordones testiculares se componen ahora de células germinales primitivas y de **células sustentaculares,** o **células de Sertoli,** derivadas del epitelio superficial de la glándula.

Las **células intersticiales de Leydig,** procedentes del mesénquima original de la cresta gonadal, se encuentran entre los cordones testiculares. Empiezan a desarrollarse poco después de haber iniciado la diferenciación de estos cordones. Hacia la octava semana de gestación, las células de Leydig comienzan

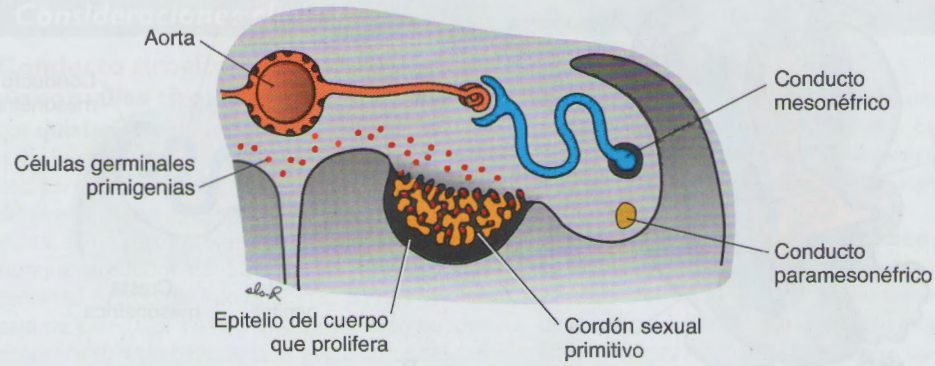

Figura 16-19. Sección transversal a través de la región lumbar de un embrión de 6 semanas que muestra la gónada indiferenciada con los cordones sexuales primitivos. Algunas de las células germinales primigenias se hallan rodeadas por células de los cordones sexuales primitivos.

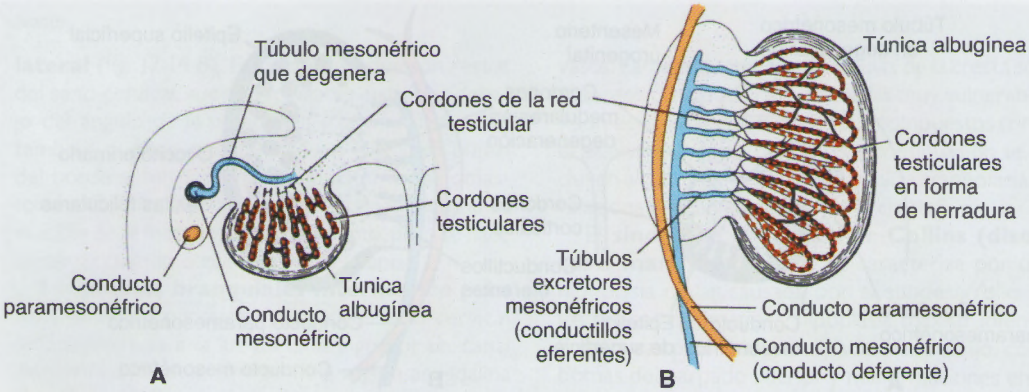

Figura 16-20. **A.** Sección transversal a través del testículo en la octava semana que muestra la túnica albugínea, los cordones testiculares, la red testicular y las células germinales primigenias. El glomérulo y la cápsula de Bowman del túbulo excretor mesonéfrico se están degenerando. **B.** Testículo y conducto genital durante el cuarto mes. Los cordones testiculares en forma de herradura son continuos con los cordones de la red testicular. Obsérvense los conductillos eferentes (túbulos excretores mesonéfricos) que se introducen en el conducto mesonéfrico.

a producir **testosterona** y el testículo tiene capacidad para influir en la diferenciación sexual de los conductos genitales y los genitales externos.

Los cordones testiculares son sólidos hasta la pubertad, momento en el que adquieren una luz, formándose así los **túbulos seminíferos.** Una vez que los túbulos seminíferos se han canalizado, se unen a los túbulos de la red testicular que, a su vez, se introducen en los **conductillos eferentes.** Estos conductillos eferentes constituyen las partes restantes de los túbulos excretores del sistema mesonéfrico. Se unen a la red testicular y al conducto mesonéfrico o de Wolff, que se convierte en el **conducto deferente** (fig. 16-20 *B*).

Ovario

En el embrión femenino con una dotación cromosómica sexual XX y sin cromosoma Y, los cordones sexuales primitivos se disocian en grupos de células irregulares (figs. 16-21 y 16-22 *A*). Estos grupos, que contienen grupos de células germinales primitivas, ocupan la parte medular del ovario. Más tarde, desaparecen y son sustituidos por un estroma vascular que forma la **médula ovárica** (fig. 16-22).

El epitelio superficial de la gónada femenina, a diferencia del de la masculina, sigue proliferando. En la séptima semana origina una segunda generación de cordones, los **cordones corticales,** que se introducen en el mesénquima subyacente pero permanecen cerca de la superficie (fig. 16-22 *A*). Durante el tercer mes, estos cordones se dividen en grupos aislados de células. Las células de estos grupos siguen proliferando y empiezan a rodear cada ovogonio con una capa de células epiteliales llamadas **células foliculares.** Conjuntamente, el ovogonio y las células foliculares constituyen un **folículo primario** (fig. 16-22 *B;* v. cap. 2, pág. 22).

Por lo tanto, puede afirmarse que el sexo genético de un embrión se determina en el momento de la fertilización, dependiendo de si el espermatocito lleva un cromosoma X o Y. En embriones con una configuración cromosómica sexual XX,

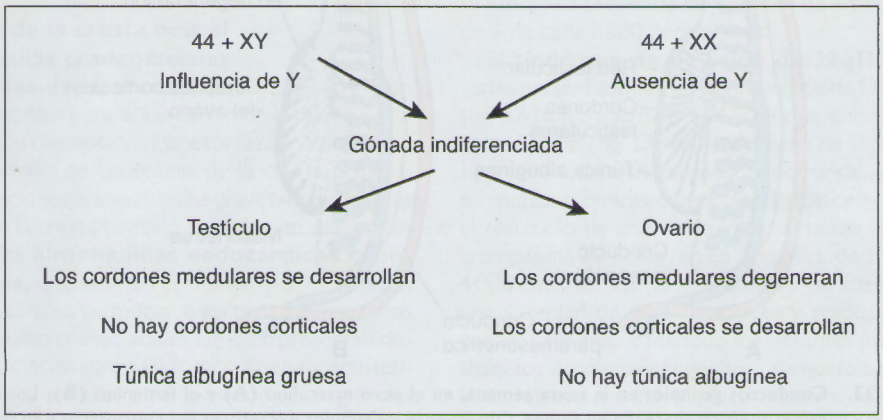

Figura 16-21. Influencia de las células germinales primigenias en la gónada indiferenciada.

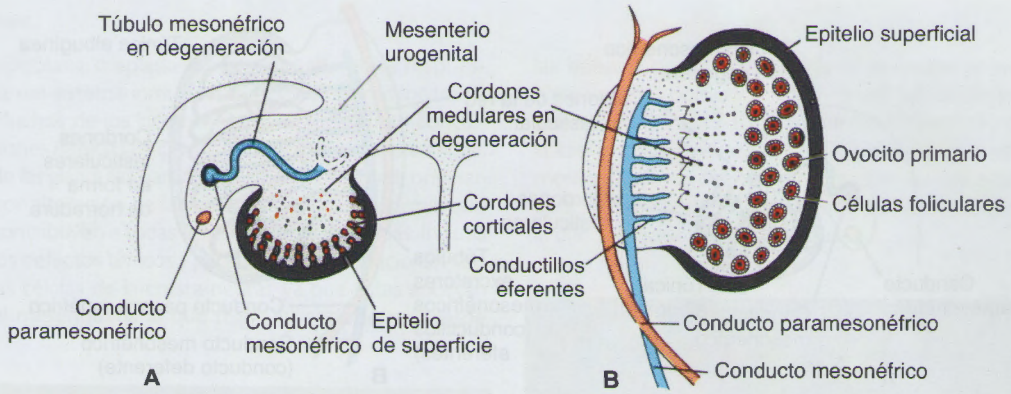

Figura 16-22. **A.** Sección transversal del ovario en la séptima semana que muestra degeneración de los cordones sexuales primitivos (medulares) y la formación de los cordones corticales. **B.** Ovario y conductos genitales en el quinto mes. Obsérvese la degeneración de los cordones medulares. Los túbulos excretores mesonéfricos (conductillos eferentes) no se comunican con la red. La zona cortical del ovario contiene grupos de ovogonios rodeados de células foliculares.

los cordones medulares de la gónada involucionan y se forma una segunda generación de cordones corticales (figs. 16-21 y 16-22). En embriones con un complejo cromosómico sexual XY, los cordones medulares se convierten en cordones testiculares y no se forman cordones corticales secundarios (figs. 16-20 y 16-21).

Conductos genitales

Etapa indiferenciada

Inicialmente, tanto el embrión masculino como el femenino tienen dos pares de conductos genitales: los **conductos mesonéfricos (de Wolff)** y los **conductos paramesonéfricos (de Müller).** El conducto paramesonéfrico se origina como una invaginación longitudinal del epitelio sobre la superficie anterolateral de la cresta urogenital (fig. 16-23). Cranealmente, el conducto se abre a la cavidad abdominal mediante una estructura de tipo embudo. Caudalmente, primero se desplaza en dirección lateral respecto del conducto mesonéfrico y, a continuación, lo atraviesa ventralmente para crecer en dirección caudomedial (fig. 16-23). En la línea media, desde el lado opuesto, establece un contacto íntimo con el conducto paramesonéfrico. En un inicio, los dos conductos se hallan separados por un tabique, pero más tarde se fusionan para formar la **cavidad uterina** (fig. 16-24 *A*). La punta caudal de los conductos combinados se proyecta hacia la pared posterior del seno urogenital, donde forma una pequeña protuberancia, el tubérculo paramesonéfrico o de Müller (fig. 16-24 *A*). Los conductos paramesonéfricos se abren al seno urogenital en cada extremo del tubérculo de Müller.

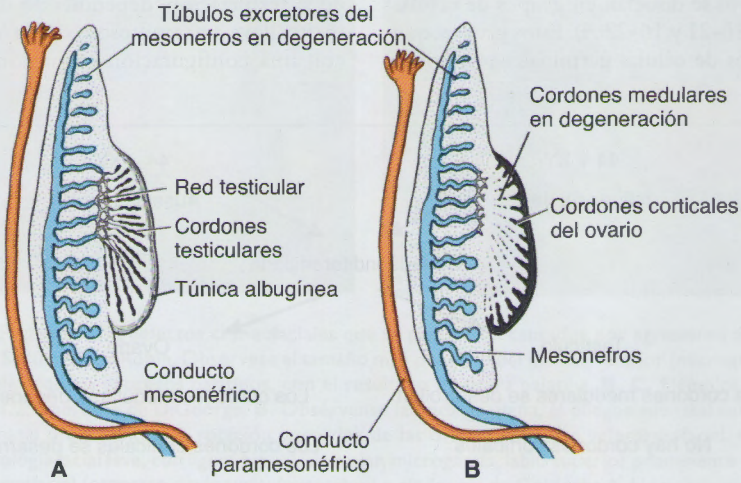

Figura 16-23. Conductos genitales en la sexta semana, en el sexo masculino **(A)** y el femenino **(B).** Los conductos mesonéfrico y paramesonéfrico aparecen en ambos. Obsérvense los túbulos excretores del mesonefros y su relación con la gónada en desarrollo en ambos sexos.

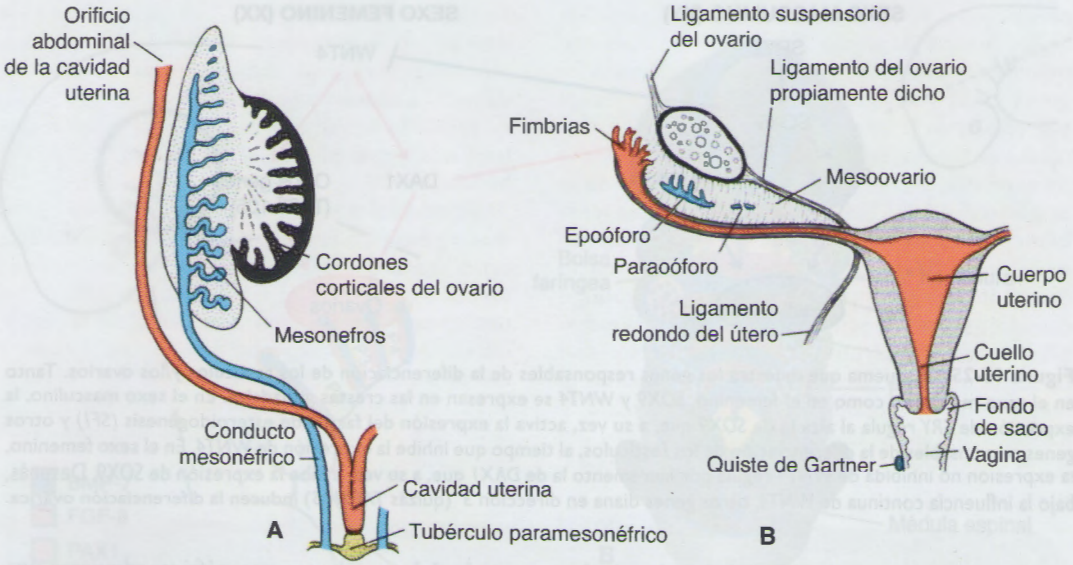

Figura 16-24. **A.** Conductos genitales en el sexo femenino a finales del segundo mes. Obsérvese el tubérculo paramesonéfrico (de Müller) y la formación de la cavidad uterina. **B.** Conductos genitales tras el descenso del ovario. Las únicas partes que se conservan del sistema mesonéfrico son el epoóforo, el paraoóforo y el quiste de Gartner. Obsérvese el ligamento suspensorio del ovario, el ligamento del ovario propiamente dicho y el ligamento redondo del útero.

Regulación molecular del desarrollo del conducto genital

SRY es un factor de transcripción y el principal gen para el desarrollo de los testículos. Parece que actúa conjuntamente con el **gen autosómico *SOX9*,** un regulador de la transcripción que también puede inducir la diferenciación testicular (fig. 16-25 para una posible vía para estos genes). Se sabe que SOX9 se une a la región del promotor del gen para la hormona antimülleriana (AMH; también llamada *sustancia inhibidora de Müller* o MIS) y tal vez regula la expresión de este gen. En un inicio, *SRY* o *SOX9*, o ambos, inducen la secreción de **FGF-9** en los testículos, y éste actúa como factor quimiotáctico que hace que los túbulos del conducto mesonéfrico penetren en la cresta gonadal. Sin la penetración de estos túbulos, la diferenciación de los testículos no prosigue. A continuación, *SRY* hace aumentar, ya sea directa o indirectamente (a través de *SOX9*), la producción de **factor de esteroidogénesis 1 (SF1),** que estimula la diferenciación de las células de Sertoli y de Leydig. SF1, en conjunción con *SOX9*, eleva la concentración de AMH, causando un retroceso de los **conductos paramesonéfricos (de Müller).** En las células de Leydig, SF1 regula al alza los genes para las enzimas que sintetizan la **testosterona.** La testosterona se introduce en las células de tejidos diana, donde puede permanecer intacta o bien ser convertida en **dihidrotestosterona** por una enzima **5-α-reductasa.** La testosterona y la dihidrotestosterona se unen a un receptor intracelular específico de gran afinidad y este **complejo hormona-receptor** es transportado al núcleo donde se une al ADN para regular la transcripción de genes tisulares específicos y sus productos proteínicos. Los complejos testosterona- receptor intervienen en la **virilización** de los conductos mesonéfricos para formar el conducto deferente, las vesículas seminales, los conductillos eferentes y el epidídimo. Los complejos dihidrotestosterona- receptor modulan la diferenciación de los genitales masculinos externos (fig. 16-26).

WNT4 es el gen que determina la formación de los ovarios. Este gen regula al alza (por incremento) ***DAX1,*** miembro de la **familia de receptores hormonales nucleares,** que inhibe la función de *SOX9*. Además, *WNT4* regula la expresión de otros genes responsables de la diferenciación ovárica, aunque estos otros genes diana todavía no han sido identificados. Una diana puede ser el gen *TA FII105,* cuyo producto proteínico es una subunidad para la proteína de unión a TATA para la ARN polimerasa en células foliculares ováricas. En los ratones hembra que no sintetizan esta subunidad no se forman los ovarios.

Los **estrógenos** también intervienen en la diferenciación sexual y, bajo su influencia, los **conductos paramesonéfricos (de Müller)** son estimulados para formar las cavidades uterinas, el útero, el cuello uterino y la vagina superior. Además, en la etapa de indiferenciación, los estrógenos actúan sobre los genitales externos para formar los labios mayores, los labios menores, el clítoris y la vagina inferior (fig. 16-26).

Conductos genitales en el sexo masculino

A medida que el mesonefros involuciona, algunos túbulos excretores, los **túbulos epigenitales,**

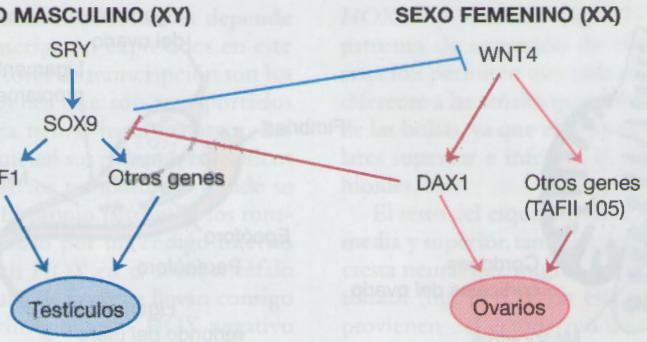

Figura 16-25. Esquema que muestra los genes responsables de la diferenciación de los testículos y los ovarios. Tanto en el sexo masculino como en el femenino, *SOX9* y *WNT4* se expresan en las crestas gonadales. En el sexo masculino, la expresión de *SRY* regula al alza la de *SOX9* que, a su vez, activa la expresión del factor de esteroidogénesis *(SF1)* y otros genes responsables de la diferenciación de los testículos, al tiempo que inhibe la expresión de *WNT4*. En el sexo femenino, la expresión no inhibida de *WNT4* regula por incremento la de *DAX1* que, a su vez, inhibe la expresión de *SOX9*. Después, bajo la influencia continua de *WNT4*, otros genes diana en dirección 3' (quizás *TAFII105*) inducen la diferenciación ovárica.

establecen contacto con cordones de la red testicular y al final forman los **conductillos eferentes** del testículo (fig. 16-27). Los túbulos excretores que hay a lo largo del polo caudal del testículo, los **túbulos paragenitales,** no se unen a los cordones de la red testicular (fig. 16-27). En conjunto, sus vestigios se conocen como el **paradídimo.**

Excepto en la parte más craneal, el **apéndice del epidídimo,** los conductos mesonéfricos persisten y forman los principales conductos genitales (fig. 16-27). Justo por debajo de la entrada de los conductillos eferentes, los conductos mesonéfricos se alargan y se vuelven muy contorneados, formando el **epidídimo (conducto).** Desde la cola del epidídimo hasta la parte incipiente de la **vesícula seminal,** los conductos mesonéfricos adquieren una gruesa cubierta muscular y forman el **conducto deferente.** La región de los conductos más allá de las vesículas seminales constituye el **conducto eyaculador.** Bajo la influencia de la hormona antimülleriana (AMH) producida por las células de Sertolli, los conductos paramesonéfricos degeneran en el sexo masculino excepto por una pequeña parte en los extremos craneales, el **apéndice del testículo** (fig. 16-27 *B*).

Conductos genitales en el sexo femenino

Los conductos paramesonéfricos se convierten en los principales conductos genitales en el sexo femenino. En un inicio, pueden identificarse tres partes

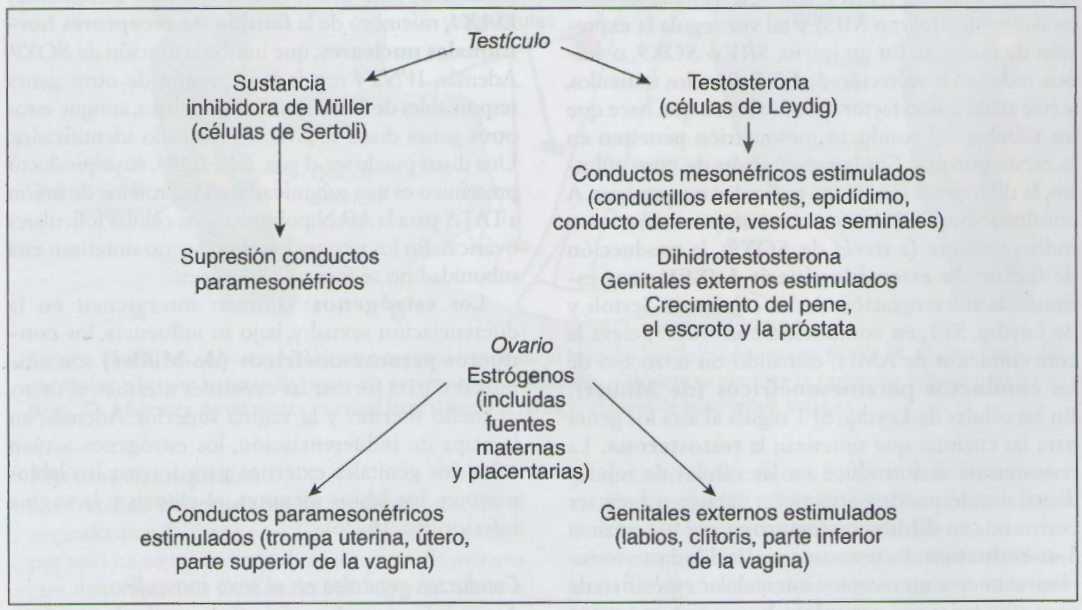

Figura 16-26. Influencia de las glándulas sexuales en otra diferenciación sexual.

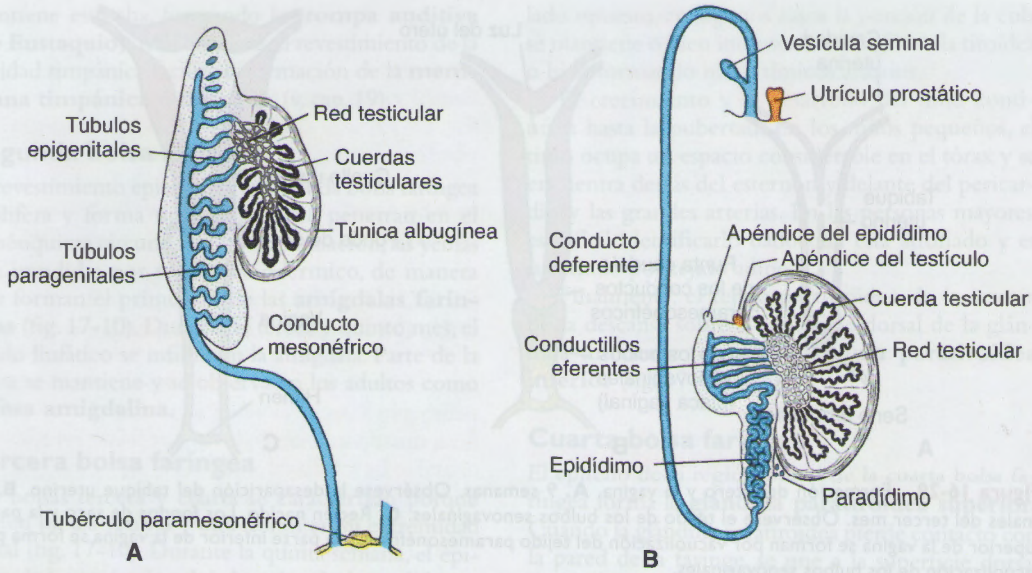

Figura 16-27. **A.** Conductos genitales del sexo masculino en el cuarto mes. Los segmentos caudal y craneal (túbulo paragenital) del sistema mesonéfrico involucionan. **B.** Conductos genitales tras el descenso del testículo. Obsérvense las cuerdas sexuales en forma de herradura, la red testicular y los conductillos eferentes que se introducen en el conducto deferente. El paradídimo está formado por restos de los túbulos paragenitales mesonéfricos. El conducto paramesonéfrico ha degenerado excepto en el apéndice del testículo. El utrículo prostático es una evaginación de la uretra.

en cada conducto: *1)* una parte vertical craneal que se abre en la cavidad abdominal; *2)* una parte horizontal que atraviesa el conducto mesonéfrico, y *3)* una parte vertical caudal que se fusiona con su homólogo del lado opuesto (fig. 16-24 *A*). Con el descenso del ovario, las primeras dos partes se convierten en la **trompa uterina** o **trompa de Falopio** (fig. 16-24 *B*) y las partes caudales se fusionan para formar la **cavidad uterina.** Cuando la segunda parte de los conductos paramesonéfricos se desplaza en dirección mediocaudal, las crestas urogenitales pasan gradualmente a un plano transversal (fig. 16-28 *A, B*). Una vez que los conductos se han fusionado en la línea media, se establece un amplio pliegue pélvico transverso (fig. 16-28 *C*). Este pliegue, que se extiende desde los extremos laterales de los conductos paramesonéfricos fusionados hacia la pared de la pelvis, constituye el **ligamento ancho del útero.** La trompa uterina se extiende por el borde superior y el ovario se extiende por su superficie posterior (fig. 16-28 *C*). El útero y los ligamentos anchos dividen la cavidad

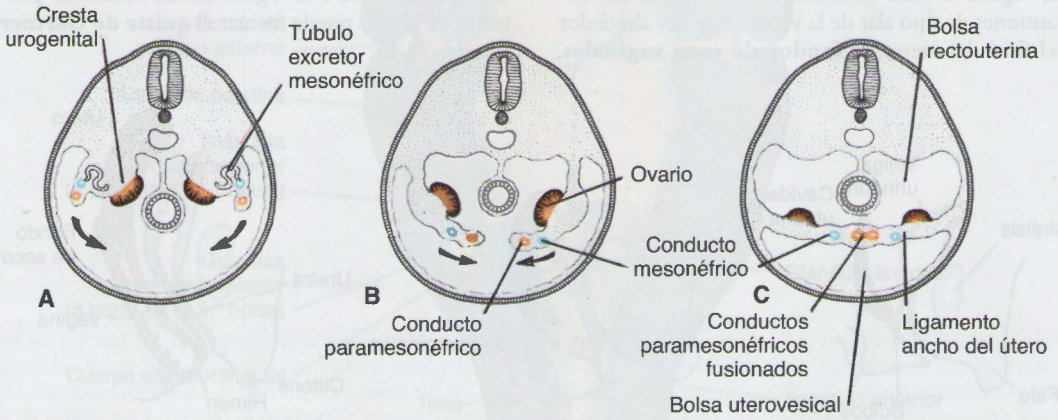

Figura 16-28. Secciones transversales a través de la cresta urogenital a niveles progresivamente inferiores. **A, B.** Los conductos paramesonéfricos se acercan entre sí en la línea media y se fusionan. **C.** Como resultado de la fusión, en la pelvis se forma un pliegue transverso, el ligamento ancho del útero. Las gónadas se sitúan en la cara posterior del pliegue transverso.

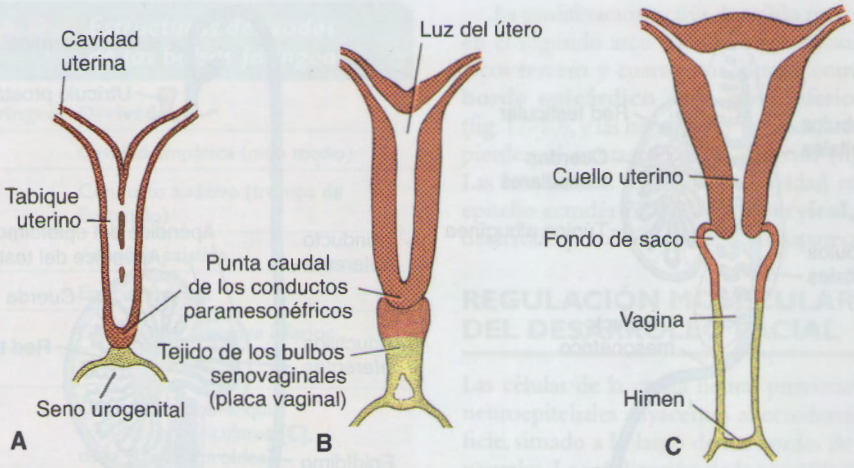

Figura 16-29. Formación del útero y la vagina. **A.** 9 semanas. Obsérvese la desaparición del tabique uterino. **B.** A finales del tercer mes. Obsérvese el tejido de los bulbos senovaginales. **C.** Recién nacido. Los fondos de saco y la parte superior de la vagina se forman por vacuolización del tejido paramesonéfrico, y la parte inferior de la vagina se forma por vacuolización de los bulbos senovaginales.

pélvica en la **bolsa rectouterina** y la **bolsa uterovesical.** Los conductos paramesonéfricos fusionados originan el **cuerpo** y el **cuello** del útero.Están rodeados por una capa de mesénquima que forma la cubierta muscular del útero, el **miometrio** y su recubrimiento perineal, el **perimetrio.**

Vagina

Poco después de que la punta sólida de los conductos paramesonéfricos alcance el seno urogenital (figuras 16-29 *A* y 16-30 *A*), se forman dos evaginaciones sólidas a partir de la parte pélvica del seno (figs. 16-29 *B* y 16-30 *B*). Estas evaginaciones, los **bulbos senovaginales,** proliferan y forman una sólida **placa vaginal.** La proliferación prosigue en el extremo craneal de la placa, lo que aumenta la distancia entre el útero y el seno urogenital. Hacia el quinto mes, la excrecencia vaginal se halla canalizada por completo. Las expansiones de tipo alar de la vagina que hay alrededor del final del útero, los **fondos de saco vaginales,** son de origen paramesonéfrico (fig. 16-30 *C*). Por lo tanto, la vagina tiene un origen doble, con la parte superior que procede de la cavidad uterina y la parte inferior derivada del seno urogenital.

La luz de la vagina permanece separada de la del seno urogenital por una fina placa de tejido, el **himen** (figs. 16-29 *C* y 16-30 *C*), que consta de revestimiento epitelial del seno y de una fina capa de células vaginales. Habitualmente aparece una pequeña abertura durante la vida perinatal.

En las mujeres pueden observarse algunos restos de los túbulos excretores craneal y caudal en el mesoovario, donde forman el **epoóforo** y el **paraoóforo,** respectivamente (fig. 16-24 *B*). El conducto mesonéfrico desaparece excepto por una pequeña parte craneal observada en el epoóforo y, a veces, una pequeña parte caudal que puede observarse en la pared del útero o la vagina. En un momento posterior de la vida puede formar el **quiste de Gartner** (fig. 16-24 *B*).

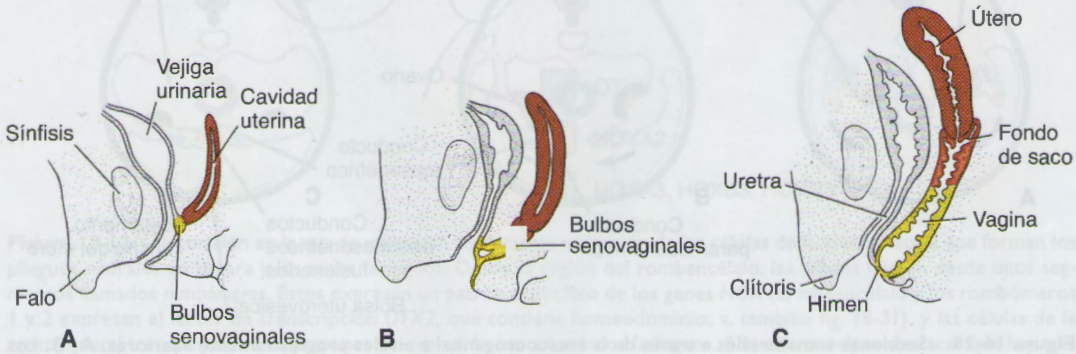

Figura 16-30. Secciones sagitales de la formación del útero y la vagina en diversas etapas del desarrollo. **A.** 9 semanas. **B.** Finales del tercer mes. **C.** Recién nacido.

Consideraciones clínicas

Anomalías uterinas y vaginales

Las **duplicaciones del útero** se deben a la ausencia de fusión de los conductos paramesonéfricos en un área localizada o a lo largo de la línea normal de fusión. En su forma extrema, el útero es completamente doble **(útero didelfo)** (fig. 16-31 *A*); en la forma menos grave, se halla sólo ligeramente hendido en el medio **(útero arqueado)** (fig. 16-31 *B*). Una de las anomalías relativamente frecuentes es el **útero bicorne,** en la cual el útero tiene dos cuernos que se introducen en la vagina (fig. 16-31 *C*). Esta enfermedad es normal en muchos mamíferos inferiores a los primates.

En pacientes con atresia completa o parcial de uno de los conductos paramesonéfricos, la parte rudimentaria se extiende como un apéndice hacia el extremo bien desarrollado. Dado que su luz habitualmente no se comunica con la vagina, las complicaciones son frecuentes (útero bicorne unicervical con un cuerno rudimentario) (fig. 16-31 *D*). Si la atresia afecta a ambos lados, puede producirse atresia del cuello uterino (fig. 16-31 *E*). Si los bulbos senovaginales no se fusionan o no se desarrollan del todo, se produce una vagina doble o atresia de la vagina, respectivamente (fig. 16-31 *A*, *F*). En el último caso, habitualmente hay una pequeña bolsa vaginal que se origina a partir de los conductos paramesonéfricos alrededor de la abertura del cuello uterino.

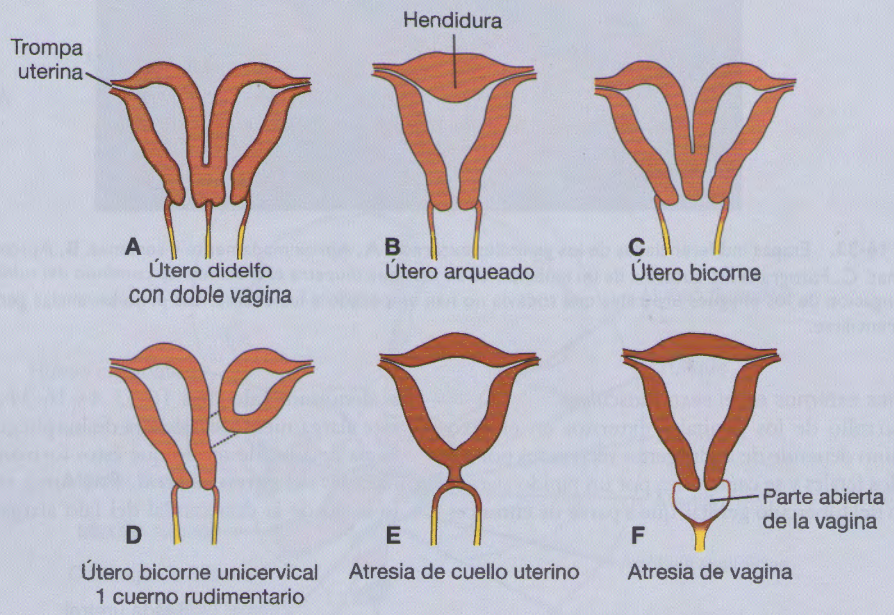

Figura 16-31. Principales anomalías del útero y la vagina causadas por la persistencia del tabique uterino o la obliteración de la luz de la cavidad uterina.

Genitales externos

Etapa indiferenciada

Durante la tercera semana del desarrollo, las células del mesénquima que se originan en la región de la línea primitiva migran alrededor de la membrana cloacal para formar un par de **pliegues cloacales** ligeramente elevados (fig. 16-32 *A*). En posición craneal a la membrana cloacal, los pliegues se unen para formar el **tubérculo genital.** Caudalmente, los pliegues se subdividen en **pliegues uretrales,** en posición anterior, y en **pliegues anales,** en posición posterior (fig. 16-32 *B*, *C*).

Mientras, otro par de elevaciones, las **protuberancias genitales,** se hacen visibles a cada lado de los pliegues uretrales. Más tarde, estas protuberancias forman las **protuberancias escrotales** en el sexo masculino (fig. 16-33 *A*) y los **labios mayores** en el sexo femenino (fig. 16-36 *B*). No obstante, al final de la sexta semana, es imposible distinguir entre los dos sexos.

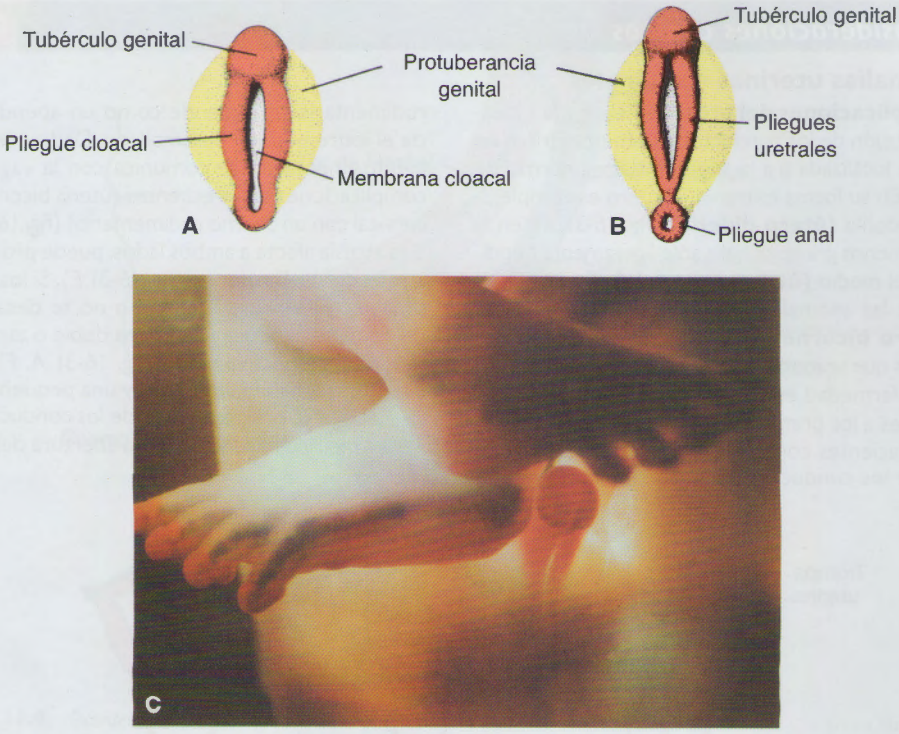

Figura 16-32. Etapas indiferenciadas de los genitales externos. **A.** Aproximadamente 4 semanas. **B.** Aproximadamente 6 semanas. **C.** Fotografía intrauterina de un embrión de 56 días que muestra el crecimiento continuo del tubérculo genital y la elongación de los pliegues uretrales que todavía no han empezado a fusionarse. Las protuberancias genitales siguen sin diferenciarse.

Genitales externos en el sexo masculino

El desarrollo de los genitales externos en el sexo masculino depende de andrógenos secretados por los testículos fetales y se caracteriza por un rápido alargamiento del tubérculo genital, que a partir de entonces se denomina **falo** (figs. 16-33 *A* y 16-34 *A*). Durante este alargamiento, el falo tira de los pliegues uretrales hacia delante, de modo que éstos forman las paredes laterales del **surco uretral.** Este surco se extiende a lo largo de la cara caudal del falo alargado pero no

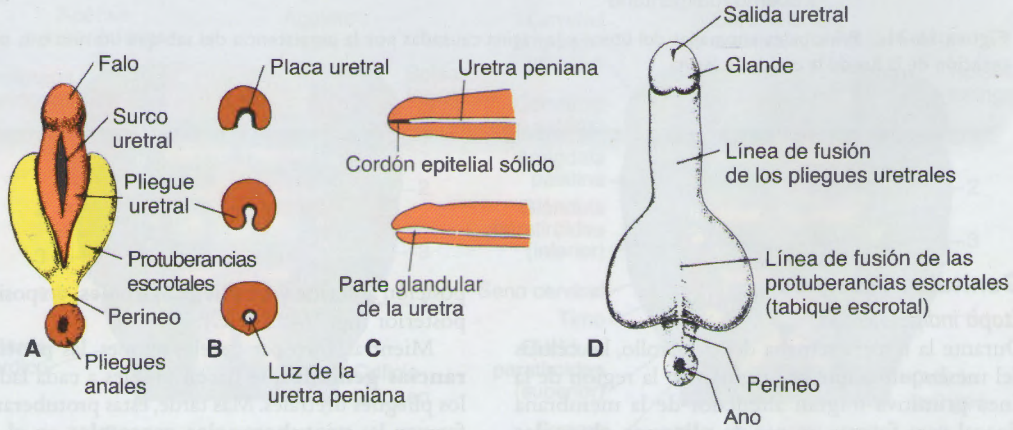

Figura 16-33. **A.** Desarrollo de los genitales externos en el sexo masculino a las 10 semanas. Obsérvese el profundo surco uretral flanqueado por los pliegues uretrales. **B.** Secciones transversales a través del falo durante la formación de la uretra peniana. El surco urogenital es cubierto por los pliegues uretrales. **C.** Desarrollo de la parte glandular de la uretra peniana. **D.** Recién nacido.

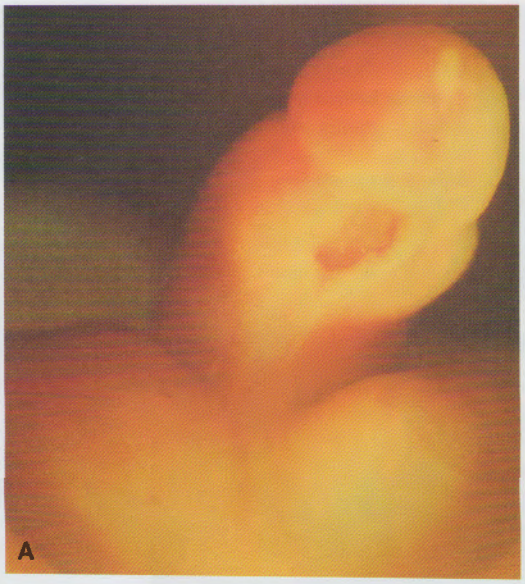

Figura 16-34. A. Fotografía intrauterina de los genitales de un feto de sexo masculino de 12 semanas. Obsérvese que los pliegues uretrales se fusionan y que las protuberancias escrotales se agrandan para fusionarse en la línea media. **B.** Genitales de un feto de sexo femenino de 11 semanas. Obsérvese que los pliegues uretrales, que se convertirán en los labios menores, no se han fusionado y que las protuberancias genitales que forman los labios mayores se hallan muy separadas.

alcanza la parte más distal, el glande. El revestimiento epitelial del surco, que se origina en el endodermo, forma la **placa uretral** (fig. 16-33 *B*).

Al final del tercer mes, los dos pliegues uretrales se cierran sobre la placa uretral, de manera que forman la **uretra peniana** (figs. 16-33 *B* y 16-34 *A*). Este conducto no se extiende hasta la punta del falo. Esta parte más distal de la uretra se forma durante el cuarto mes, cuando las células ectodérmicas de la punta del glande se introducen hacia el interior y forman un reducido cordón epitelial. Más tarde este cordón adquiere una luz, formándose de este modo el **meato uretral externo** (fig. 16-33 *C*).

Las protuberancias genitales, conocidas en el sexo masculino como **protuberancias escrotales,** se originan en la región inguinal. Con el posterior desarrollo, se desplazan caudalmente y, a continuación, cada protuberancia forma la mitad del escroto. Las dos están separadas por el **tabique escrotal** (figs. 16-33 *D* y 16-34 *A*).

Consideraciones clínicas

Anomalías en los genitales masculinos

En la **hipospadias,** la fusión de los pliegues uretrales es incompleta y se producen aberturas anómalas de la uretra a lo largo de la cara inferior del pene, normalmente cerca del glande, a lo largo del cuerpo, o cerca de la base del pene (fig. 16-35). En casos poco frecuentes, el meato uretral se extiende a lo largo del rafe escrotal. Cuando los pliegues uretrales no se fusionan de ningún modo, se observa una amplia hendidura sagital que recorre toda la longitud del pene y el escroto. Las dos protuberancias escrotales recuerdan entonces los labios mayores. La incidencia de hipospadias es de entre 3 y 5 casos por cada 1 000 nacimientos, frecuencia que se ha duplicado a lo largo de los últimos 15 a 20 años. No se conocen las razones de este aumento pero una hipótesis indica que podría deberse a un aumento de los estrógenos del entorno (interferidores endocrinos; v. cap. 8).

La **epispadias** es una anomalía poco frecuente (1/30 000 nacimientos) en la que el meato uretral aparece en el dorso del pene (fig. 16-35 *D*). Aunque puede aparecer epispadias como alteración aislada, suele presentarse con extrofia de la vejiga y cierre anómalo de la pared del cuerpo ventral (fig. 16-16).

La aparición de un **micropene** tiene lugar cuando se da una insuficiencia de estimulación andrógena para el crecimiento de los genitales externos. Normalmente, el micropene se debe a hipogonadismo primario o a disfunción hipotalámica

(continúa)

(cont.)

o hipofisaria. Por definición, la longitud del pene es 2,5 desviaciones estándar por debajo de la media, medido a lo largo de la superficie dorsal desde el pubis hasta la punta con el pene extendido al máximo. El **pene bífido** o **pene doble** aparece cuando el tubérculo genital se rompe.

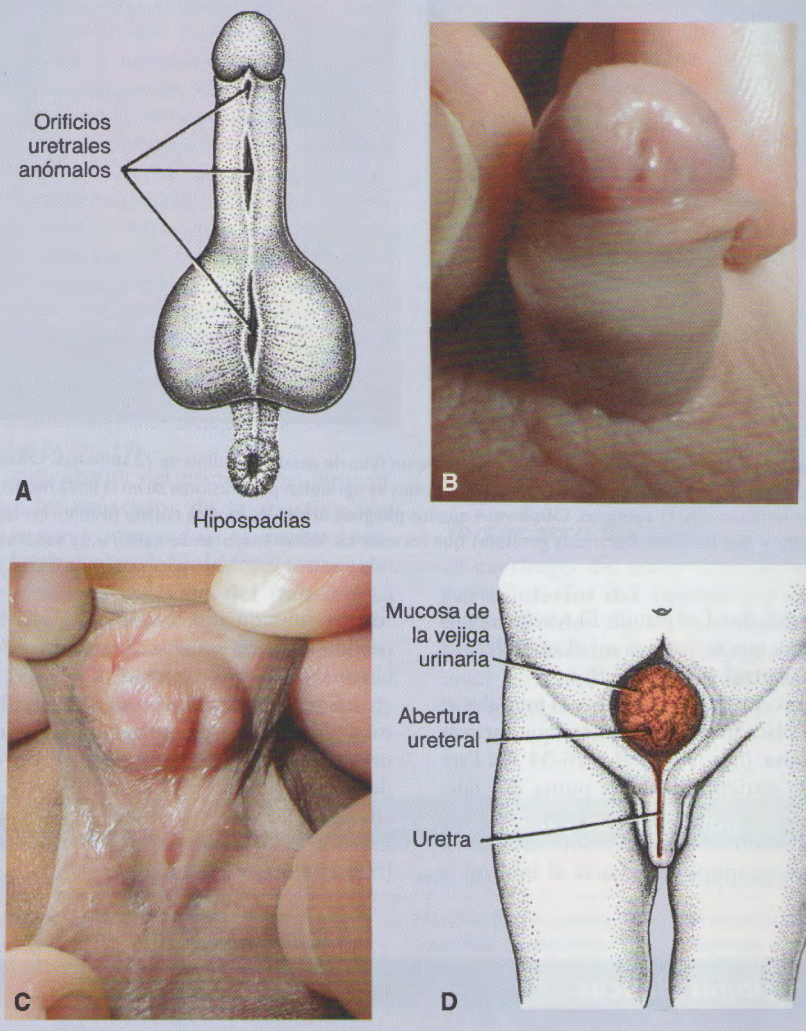

Figura 16-35. A. Hipospadias que muestra las diversas localizaciones de los orificios uretrales anómalos. **B.** Paciente con hipospadias glandular. La uretra se abre en la superficie ventral del glande del pene. **C.** Paciente con hipospadias que afecta al glande y al cuerpo del pene. **D.** Epispadias combinada con extrofia de la vejiga. La mucosa de la vejiga queda expuesta.

Genitales externos en el sexo femenino

Los estrógenos estimulan el desarrollo de los genitales externos en el sexo femenino. El tubérculo genital se alarga sólo ligeramente y forma el **clítoris** (figs. 16-34 *B* y 16-36 *A*); los pliegues uretrales no se fusionan, como en el sexo masculino, sino que se convierten en los **labios menores.** Las protuberancias genitales se agrandan y forman los **labios mayores.** El surco urogenital es abierto y forma el **vestíbulo** (figs. 16-34 *B* y 16-36 *B*). Aunque en el sexo femenino el tubérculo genital no se alarga de forma amplia, en las primeras etapas del desarrollo es más grande que en el sexo masculino. De hecho, utilizar la longitud del tubérculo como criterio (mesurado mediante una ecografía) ha sido causa de errores de identificación de sexo durante el tercer y cuarto mes de gestación.

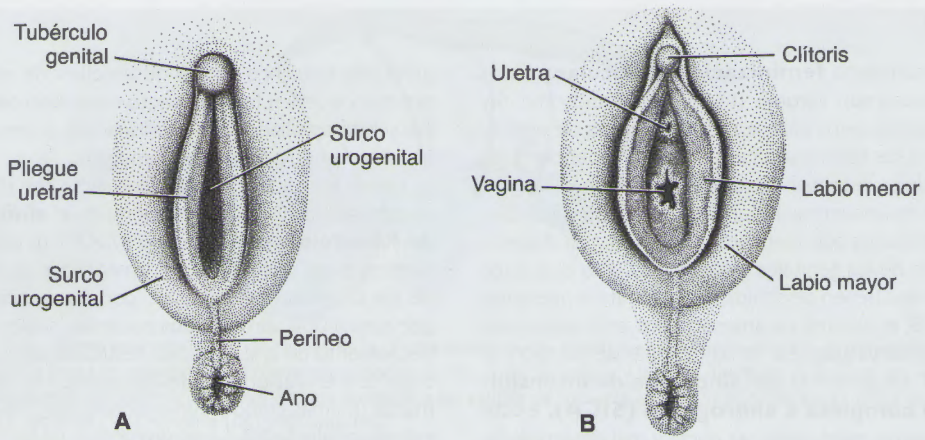

Figura 16-36. Desarrollo de los genitales externos en el sexo femenino a los 5 meses **A** y en el recién nacido **B**.

Consideraciones clínicas

Trastornos del desarrollo sexual

Dado que el desarrollo en el sexo masculino y el femenino empieza de manera idéntica, no es sorprendente que ocurran defectos en la diferenciación y determinación del sexo. Los **genitales ambiguos** (fig. 16-37) pueden verse como un clítoris grande o un pene pequeño. Así, es posible que un niño nazca con aspecto típicamente femenino, pero con clítoris grande (hipertrofia clitoridiana), o típicamente masculino con pene pequeño que se abre en su superficie ventral (hipospadias). En algunos casos, Estas anomalías dan por resultado que el individuo tenga características de ambos sexos y a veces se le llame **hermafrodita.** Sin embargo, los hermafroditas verdaderos tienen tanto testículos como ovarios, y tales individuos no se han descrito en la especie humana.

Figura 16-37. Lactante del sexo masculino (46,XY) con genitales ambiguos. Nótese la fusión parcial de las prominencias escrotales y el pene pequeño con hipospadias.

En cambio, estos individuos tienen **ovotestículos,** con tejido testicular y ovárico. Pueden ser típicamente mujeres o típicamente varones o intermedios en cuanto a desarrollo genital. En 70% de los casos, el cariotipo es 46,XX y suele estar presente el útero. Los genitales externos son ambiguos o mayormente femeninos, y la mayoría de estos individuos son criados como mujeres.

En ocasiones, el sexo genotípico (cromosómico) no concuerda con en fenotipo (aspecto físico). Por ejemplo, la causa más común de ambigüedad sexual es la **hiperplasia suprarrenal congénita** (**HSC** o **síndrome genitosuprarrenal**). Alteraciones bioquímicas en las glándulas suprarrenales causan decremento de la producción de hormonas esteroideas y aumento de la hormona adrenocorticotrópica o corticotropina (ACTH). En la mayoría de casos, se inhibe la 21-hidroxilación. Las mujeres con este trastorno tienen una gama de características sexuales que van de masculinización parcial con clítoris grande hasta virilización y aspecto masculino. En una forma rara de HSC, hay deficiencia de 17α-hidroxilasa la cual hace que la mujer tenga anatomía interna y externa femeninas al nacer, pero no adquiera las características sexuales secundarias en la pubertad debido a incapacidad de las suprarrenales o los ovarios de producir hormonas sexuales. En consecuencia, no se desarrollan las mamas ni crece el vello púbico. En los varones con deficiencia de 17α-hidroxilasa se inhibe la virilización.

Otra causa de ambigüedad sexual es el **síndrome de insensibilidad a andrógenos** (**SIA,**

(continúa)

(cont.)

anteriormente **feminización testicular**). Estos individuos son varones (tienen un cromosoma Y y testículos), pero carecen de receptores de andrógeno o sus tejidos son incapaces de responder a los complejos receptor-dihidrotestosterona.

En consecuencia, los andrógenos producidos por los testículos son ineficaces para inducir la diferenciación de los genitales masculinos. Dado que estos pacientes tienen testículos y se constata la presencia de MIS, el sistema paramesonéfrico está suprimido, y se observa ausencia de las trompas de Falopio y el útero. En pacientes con **síndrome de insensibilidad completa a andrógenos (SICA),** existe una vagina, pero suele ser corta y mal desarrollada. Con frecuencia, los testículos se encuentran en las regiones inguinal o labial, pero no ocurre la espermatogénesis. Además, existe un mayor riesgo de tumores testiculares, y 33 % de estos individuos sufren neoplasias malignas antes de los 50 años. Otros pacientes tienen **síndrome de insensibilidad leve a andrógenos (SILA)** o **síndrome de insensibilidad parcial a andrógenos (SIPA).** En la forma leve, ocurre virilización en grados variables, pero en la forma parcial puede haber genitales ambiguos, incluidos clitoromegalia o pene pequeño con hipospadias. En estos casos los testículos no descienden.

La **deficiencia de 5α-reductasa (5-ARD)** es otro trastorno que causa ambigüedad de genitales en varones y se debe a incapacidad de convertir testosterona en dihidrotestosterona por falta de la enzima reductasa. Sin dihidrotestosterona, los genitales externos no se desarrollan de manera normal y pueden tener aspecto masculino pero estar subdesarrollados, con hipospadias, o bien tener aspecto femenino con clitoromegalia.

Otros trastornos pueden vincularse con diferenciación sexual anormal. Por ejemplo, el **síndrome de Klinefelter,** con cariotipo 47,XXY (u otras variantes, p. ej., XXXY), es el trastorno más común de los cromosomas sexuales, con frecuencia de 1 por cada 1 000 varones. Los pacientes suelen tener decremento de la fecundidad, testículos pequeños y bajas concentraciones de testosterona. Hay ginecomastia (mamas grandes) en alrededor de 33 % de los individuos afectados. La no disyunción de los homólogos XX es el factor causal más común.

En la **disgenesia gonadal** no hay ovocitos, y los ovarios aparecen como gónadas lineales. Los individuos son fenotípicamente del sexo femenino, pero pueden tener una variedad de complementos cromosómicos, entre ellos XY. La **disgenesia gonadal femenina XY (síndrome de Swyer)** se debe a mutaciones o deleciones puntuales del gen *SRY*. Los individuos tienen aspecto de mujeres normales, pero no menstrúan y no desarrollan rasgos sexuales secundarios durante la pubertad. Los pacientes con **síndrome de Turner** también sufren disgenesia gonadal. Tienen cariotipo 45,X y son de estatura baja, presentan paladar arqueado y alto, cuello ancho y alado, tórax de tipo escudo, alteraciones cardíacas y renales, y pezones invertidos (v. cap. 2, pág. 17).

Descenso de los testículos

Hacia el final del segundo mes, el **mesenterio urogenital** une el testículo y el mesonefros a la pared abdominal posterior (fig. 16-3 *A*). Con la degeneración del mesonefros, la unión actúa de mesenterio para la gónada (fig. 16-28 *B*). Caudalmente, pasa a ser ligamentosa y se conoce como **ligamento genital caudal.** Extendiéndose también desde el polo caudal del testículo se observa una condensación mesenquimatosa rica en matrices extracelulares, el **gubernáculo** (fig. 16-38). Antes del descenso de los testículos, esta banda de mesénquima termina en la región inguinal, entre los músculos oblicuos abdominales interno y externo en diferenciación. Más tarde, a medida que el testículo empieza a descender hacia el anillo inguinal, se forma una parte extraabdominal del gubernáculo y crece desde la región inguinal hacia las protuberancias escrotales. Cuando el testículo pasa a través del conducto inguinal, esta parte extraabdominal entra en contacto con el suelo del escroto (el gubernáculo también se forma en el sexo femenino, pero en casos normales permanece rudimentario).

No está del todo claro qué factores controlan el descenso del testículo. No obstante, parece que la excrecencia de la parte extraabdominal del gubernáculo produce la migración intraabdominal; que un aumento de la presión intraabdominal debido al crecimiento del órgano produce el paso a través del conducto inguinal, y que la regresión de la parte extraabdominal del gubernáculo completa el desplazamiento del testículo dentro del escroto. Normalmente, los testículos alcanzan la región inguinal aproximadamente a las 12 semanas de gestación, migran a través del conducto inguinal a las 28 semanas y alcanzan el escroto hacia las 33 semanas (fig. 16-38). En este proceso intervienen hormonas, entre las que se encuentran los andrógenos y la MIS. Durante el descenso, se mantiene la irrigación sanguínea del testículo procedente de la aorta y los vasos testiculares se extienden desde su posición lumbar original hasta el testículo en el escroto.

Independientemente del descenso del testículo, el peritoneo de la cavidad abdominal forma una evaginación en cada extremo de la línea media hacia la pared abdominal ventral. Esta evaginación, el

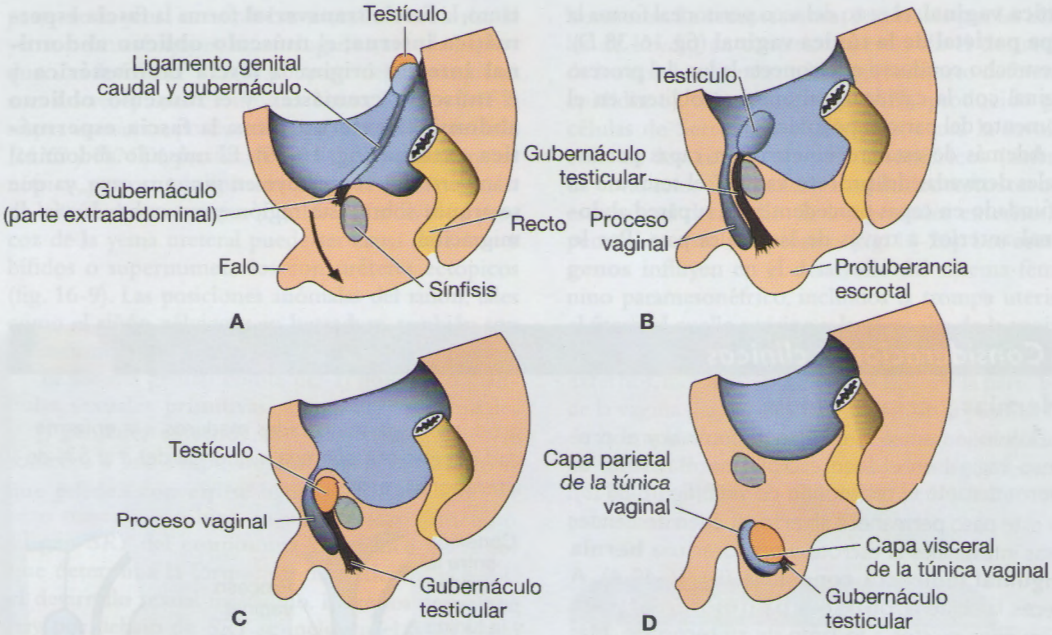

Figura 16-38. Descenso del testículo. **A.** Durante el segundo mes. **B.** A mitad del tercer mes. El perineo que reviste la cavidad del cuerpo forma el proceso vaginal (túnica vaginal) por evaginación dentro de la protuberancia escrotal. **C.** El séptimo mes. **D.** Poco después de nacer.

proceso vaginal, sigue la trayectoria del gubernáculo testicular en las protuberancias escrútales (fig. 16-38*B*). De ahí que el proceso vaginal, acompañado de las capas muscular y fascial de la pared del cuerpo, forme el **conducto inguinal** por evaginación dentro de la protuberancia escrotal (fig. 16-39).

El testículo desciende a través del anillo inguinal y por encima del borde del pubis y se halla en el escroto en el momento del parto. A continuación, se cubre el testículo con un pliegue equivalente al del proceso vaginal (fig. 16-38 *D*). La capa peritoneal que cubre el testículo es la **capa visceral de la**

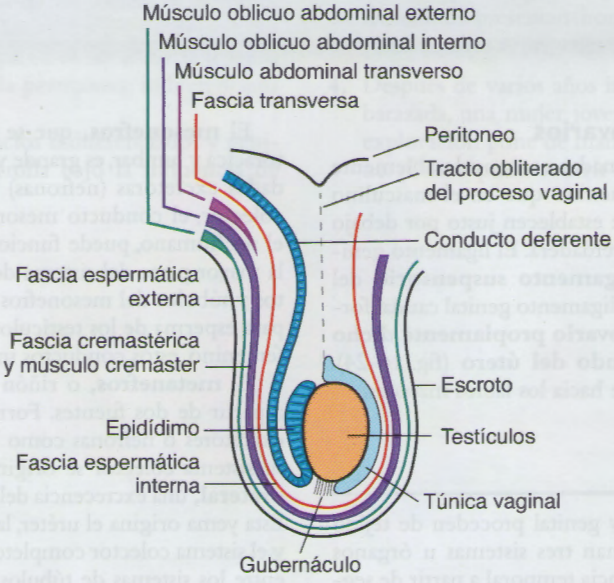

Figura 16-39. Dibujo que muestra las capas que recubren el testículo que derivan de elementos de la pared abdominal. Estas capas se forman a medida que los testículos migran a través de la pared desde su localización retroperitoneal en la cavidad abdominal hacia el escroto.

túnica vaginal; el resto del saco peritoneal forma la **capa parietal de la túnica vaginal** (fig. 16-38 *D*). El estrecho conducto que conecta la luz del proceso vaginal con la cavidad peritoneal se oblitera en el momento del parto o poco después.

Además de estar recubierto con capas peritoneales derivadas del proceso vaginal, el testículo es enfundado en capas procedentes de la pared abdominal anterior a través de las cuales pasa. Por lo tanto, la **fascia transversal** forma la **fascia espermática interna;** el **músculo oblicuo abdominal interno** origina la **fascia cremastérica** y el **músculo cremáster,** y el **músculo oblicuo abdominal externo** forma la **fascia espermática externa** (fig. 16-39). El músculo abdominal transverso no contribuye en ninguna capa, ya que se arquea sobre esta región y no cubre la vía de migración.

Consideraciones clínicas

Hernias y criptorquidia

La conexión entre la cavidad abdominal y el proceso vaginal en el saco escrotal normalmente se cierra durante el primer año de vida (fig. 16-38 *D*). Si este paso permanece abierto, pueden descender asas intestinales al escroto y provocar una **hernia inguinal indirecta congénita** (fig. 16-40 *A*). A veces, la obliteración de este paso es irregular y deja pequeños quistes a lo largo de su recorrido. Más tarde, estos quistes pueden segregar líquido, formando un **hidrocele del testículo o un cordón espermático,** o ambos (figura. 16-40 *B*).

En el 97% de los recién nacidos de sexo masculino, los testículos ya se encuentran en el escroto antes de nacer. En la mayoría de los restantes, el descenso se completará durante los primeros 3 meses de vida. No obstante, en menos del 1% de los niños, uno o ambos testículos no descienden. Esta enfermedad se denomina **criptorquidia** y puede ser debida a una menor producción androgénica (testosterona). Los testículos no descendidos no producen espermatozoides maduros y la enfermedad se relaciona con una incidencia del 3 al 5% de alteraciones renales.

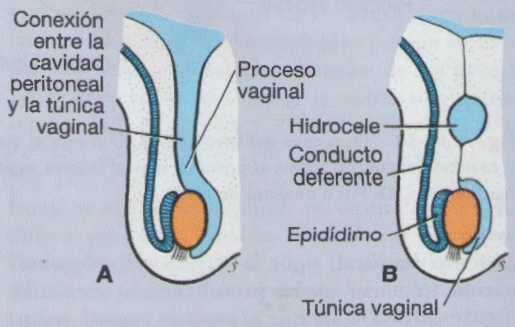

Figura 16-40. A. Hernia inguinal. El proceso vaginal sigue en comunicación abierta con la cavidad peritoneal. Cuando esto sucede, partes de las asas intestinales suelen descender hacia el escroto y, a veces, penetrar en el mismo, causando una hernia inguinal. **B.** Hidrocele.

Descenso de los ovarios

El descenso de las gónadas es considerablemente menor en el sexo femenino que en el masculino y, al final, los ovarios se establecen justo por debajo del borde de la pelvis verdadera. El ligamento genital craneal forma el **ligamento suspensorio** del ovario, mientras que el ligamento genital caudal forma el **ligamento del ovario propiamente dicho** y el **ligamento redondo del útero** (fig. 16-24). Éste último se extiende hacia los labios mayores.

Resumen

Los sistemas urinario y genital proceden de tejido mesodérmico. Se forman tres sistemas u órganos urinarios en una secuencia temporal a partir de segmentos craneales a caudales:

El **pronefros,** que se forma en la región cervical, es vestigial.

El **mesonefros,** que se forma en las regiones torácica y lumbar, es grande y se caracteriza por unidades excretoras (nefronas) y su propio conducto colector, el conducto mesonéfrico o de Wolff. En el ser humano, puede funcionar poco tiempo, pero la mayor parte del sistema desaparece. Los conductos y túbulos del mesonefros forman la conducción para esperma de los testículos a la uretra. En el sexo femenino, estos conductos involucionan.

El **metanefros,** o riñón permanente, se forma a partir de dos fuentes. Forma sus propios túbulos excretores o nefronas como los otros sistemas, pero su sistema colector se origina a partir de la **yema ureteral,** una excrecencia del conducto mesonéfrico. Esta yema origina el uréter, la pelvis renal, los cálices y el sistema colector completo (fig. 16-5). La relación entre los sistemas de túbulos colector y excretor es esencial para el desarrollo normal (fig. 16-6). *WT1,* expresado por el mesénquima, hace que este tejido sea competente para responder a la inducción por

parte de la yema ureteral. Las interacciones entre la yema y el mesénquima tienen lugar a través de la producción de GDNF y HGF por parte del mesénquima con sus receptores de tirosina cinasa RET y MET, respectivamente, producidos por el epitelio ureteral. *PAX2* y *WNT4,* producidos por mesénquima metanéfrico, provocan la epitelización y la diferenciación de los túbulos excretores (fig. 16-7). La división precoz de la yema ureteral puede ser causa de riñones bífidos o supernumerarios con uréteres ectópicos (fig. 16-9). Las posiciones anómalas del riñón, tales como el riñón pélvico y en herradura, también son alteraciones bien conocidas (fig. 16-11).

El sistema genital consta de: *1)* gónadas o glándulas sexuales primitivas, *2)* conductos genitales y *3)* genitales externos. Los tres componentes se someten a una **etapa de indiferenciación** en la que pueden convertirse bien en un individuo de sexo masculino o bien en uno de sexo femenino. El gen *SRY* del cromosoma Y produce un factor que determina la formación de testículos y regula el desarrollo sexual masculino. Entre los genes que hay por debajo de *SRY* se incluyen el ***SOX9*** y el ***factor de esteroidogénesis (SF1)*** que estimulan la diferenciación de las células de Sertoli y de Leydig en los testículos. La expresión del gen *SRY* causa: *1)* desarrollo de los cordones medulares (testículo); *2)* formación de la túnica albugínea, y *3)* ausencia de desarrollo de los cordones corticales (ováricos). ***WNT4*** es el gen principal en el desarrollo ovárico. Regula al alza o incrementa ***DAX1,*** que inhibe la expresión de *SOX9*. Después, *WNT4,* junto con otros genes en dirección 3' provocan la formación de los ovarios con: *1)* cordones corticales característicos; *2)* desaparición de los cordones medulares (testículo), y *3)* ausencia de desarrollo de la túnica albugínea (fig. 16-21). Cuando las células germinales primigenias no son capaces de alcanzar la gónada indiferenciada, la gónada permanece indiferenciada o bien es ausente.

El sistema de conductos indiferenciados y genitales externos se desarrolla bajo la influencia de hormonas. La **testosterona,** producida por las células de Leydig en el testículo, estimula el desarrollo de los conductos mesonéfricos (conducto deferente, epidídimo), mientras que la **MIS,** producido por células de Sertoli en el testículo, causa la involución de los conductos paramesonéfricos (sistema de conductos femeninos). La **dihidrotestosterona** estimula el desarrollo de los genitales externos, el pene, el escroto y la próstata (fig. 16-26). Los **estrógenos** influyen en el desarrollo del sistema femenino paramesonéfrico, incluidos la trompa uterina, el útero, el cuello uterino y la parte alta de la vagina. También estimulan la diferenciación de los genitales externos, incluido el clítoris, los labios y la parte baja de la vagina (fig. 16-26). Los errores en la producción de hormonas de los testículos o en la sensibilidad a las mismas llevan al predominio de rasgos femeninos bajo la influencia de los estrógenos maternos y placentarios.

Resolución de problemas

1. Durante el desarrollo del sistema urinario se forman tres sistemas. ¿Cuáles son y qué partes de los mismos, si es que hay alguna, se conservan en el recién nacido?
2. En el momento del parto, un bebé aparentemente de sexo masculino no tiene testículos en el escroto. Más tarde, se constata que ambos se hallan en la cavidad abdominal. ¿Cuál es el término con que se denomina esta enfermedad? Explique el origen embrionario de esta alteración.
3. Se dice que los genitales externos masculinos y femeninos presentan homologías. ¿Cuáles son? ¿Cuáles son sus orígenes embrionarios?
4. Después de varios años intentando quedar embarazada, una mujer joven acude al médico. La exploración pone de manifiesto un útero bicorne. ¿Cómo pudo ocurrir dicha alteración?

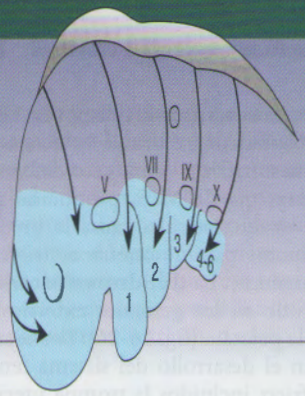

Capítulo 17
Cabeza y cuello

El mesénquima necesario para la formación de la región de la cabeza procede del **mesodermo de la placa lateral** y **paraxial,** la **cresta neural** y de unas zonas engrosadas del ectodermo conocidas como **placodas ectodérmicas**. El mesodermo paraxial **(somitas y somitómeros)** forma una gran porción de los componentes membranosos y cartilaginosos del neurocráneo (el cráneo propiamente dicho) (fig. 17-1; v. también cap. 10 y fig. 10-6), todos los músculos voluntarios de la región craneofacial (v. tabla 17-1, pág. 262), la dermis y los tejidos conjuntivos de la región dorsal de la cabeza, y las meninges que se encuentran en posición caudal respecto al prosencéfalo. El mesodermo de la placa lateral forma los cartílagos laríngeos (aritenoides y cricoides) y el tejido conjuntivo de esta región. Las células de la cresta neural se originan en el neuroectodermo de las regiones del prosencéfalo, el mesencéfalo y el rombencéfalo, y migran en dirección ventral hacia los arcos faríngeos y en dirección rostral, alrededor del prosencéfalo y la cúpula óptica, hacia la región facial (fig. 17-2). En estos lugares forman la totalidad del viscerocráneo (cara) y partes de las regiones membranosas y cartilaginosas del neurocráneo (cráneo) (fig. 17-1; v. también cap. 10 y fig. 10-6). Asimismo forman todos los otros tejidos en estas regiones, incluidos cartílago, hueso, dentina, tendones, dermis, piamadre y aracnoides, neuronas sensitivas y tejido conectivo glandular. Las células de las **placodas ectodérmicas,** junto con las de la cresta neural, forman las neuronas del quinto, el séptimo, el noveno y el décimo ganglios sensitivos craneales.

El rasgo más distintivo en el desarrollo de la cabeza y el cuello es la presencia de los **arcos faríngeos** (antes llamados **arcos branquiales** porque recuerdan un tanto las branquias o agallas de los peces). Estos arcos aparecen durante la cuarta y la quinta semana del desarrollo y contribuyen al aspecto externo característico del embrión (tabla 17-1, pág. 262, y fig. 17-3). En un principio, consisten en barras de tejido mesenquimatoso separadas por hendiduras profundas llamadas **hendiduras faríngeas (branquiales)** (fig. 17-3 *C;* v. también fig. 17-6). Al mismo tiempo, con el desarrollo de los arcos y las hendiduras, se forman una serie de evaginaciones, las **bolsas faríngeas,** a lo largo de las paredes laterales del intestino faríngeo y de la parte más craneal del intestino anterior (fig. 17-4, v. también fig. 17-6). Estas bolsas penetran en el mesénquima circundante pero no establecen una comunicación abierta con las hendiduras externas (fig. 17-6). Por este motivo, aunque el desarrollo de los arcos, las hendiduras y las bolsas faríngeas se asemeja a la formación de agallas en los peces y los anfibios, en el

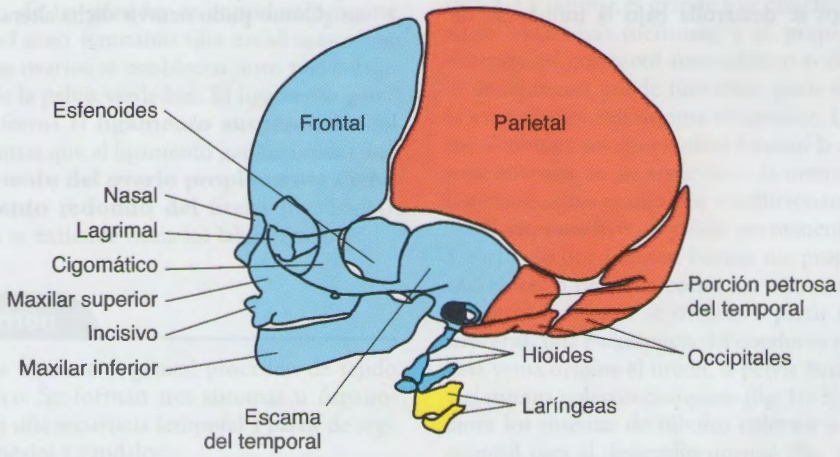

Figura 17-1. Estructuras esqueléticas de la cabeza y la cara. El mesénquima para estas estructuras procede de la cresta neural *(azul)*, del mesodermo de la placa lateral *(amarillo)* y del mesodermo paraxial (somitas y somitómeros) *(rojo)*.

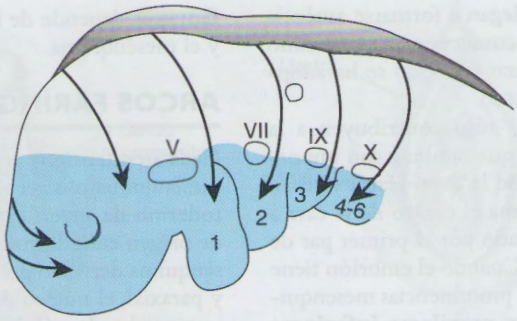

Figura 17-2. Rutas migratorias de las células de la cresta neural desde las regiones del prosencéfalo, el mesencéfalo y el rombencéfalo hasta su situación final *(áreas sombreadas)* en los arcos faríngeos y la cara. También se ilustran las regiones de engrosamiento ectodérmico (placodas), que ayudarán a las células de la cresta en la formación de los ganglios sensitivos quinto (V), séptimo (VII), noveno (IX) y décimo (X).

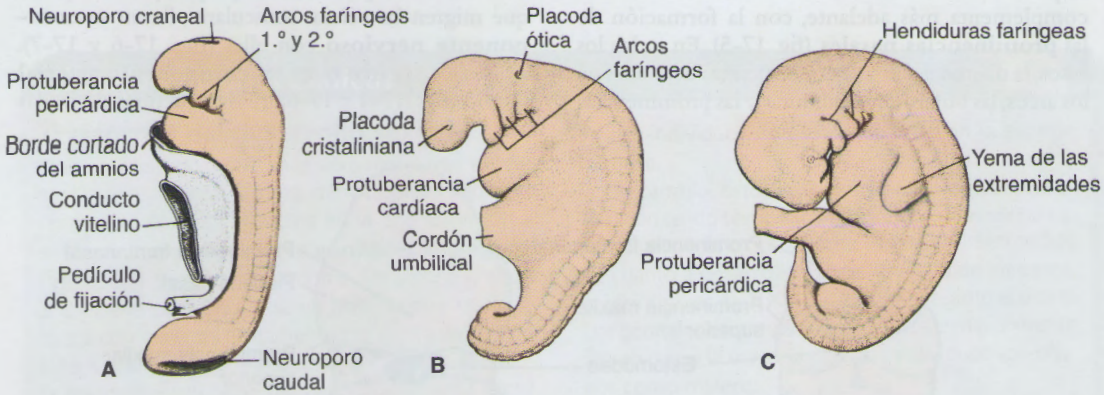

Figura 17-3. Desarrollo de los arcos faríngeos. **A.** 25 días. **B.** 28 días. **C.** 5 semanas.

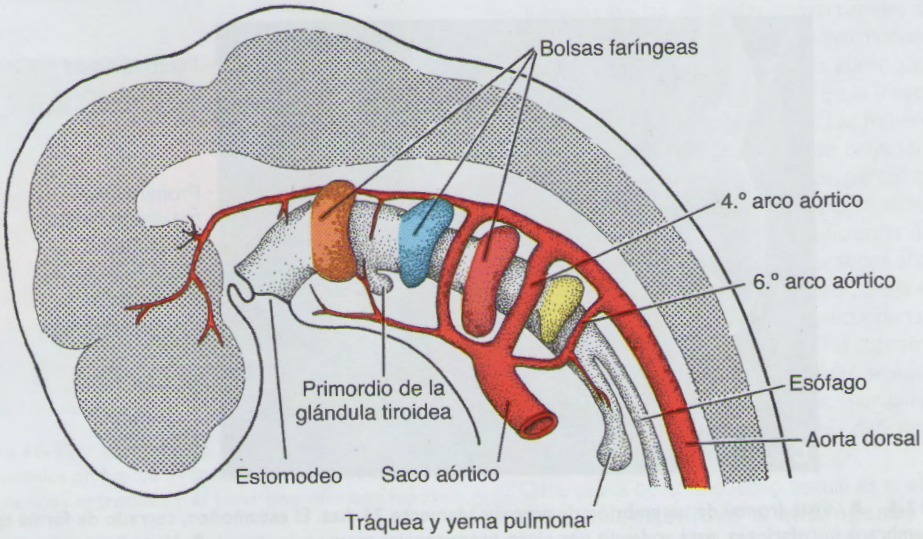

Figura 17-4. Bolsas faríngeas como evaginaciones del intestino anterior y el primordio de la glándula tiroidea y los arcos aórticos.

embrión humano nunca llegan a formarse auténticas agallas (branquias). En consecuencia, el término **faríngeos** (arcos, hendiduras y bolsas) se ha adoptado para el embrión humano.

Los arcos faríngeos no sólo contribuyen a la formación del cuello, sino que también son importantes para la formación de la cara. Hacia el final de la cuarta semana se forma el centro de la cara a partir del estomodeo, rodeado por el primer par de arcos faríngeos (fig. 17-5). Cuando el embrión tiene 42 días, se reconocen cinco prominencias mesenquimatosas: las **prominencias maxilares inferiores** (primer arco faríngeo), en posición caudal respecto al estomodeo; las **prominencias maxilares superiores** (porción dorsal del primer arco faríngeo), en posición lateral respecto al estomodeo, y la **prominencia frontonasal,** una elevación ligeramente redondeada que se encuentra en posición craneal respecto al estomodeo. El desarrollo de la cara se complementa más adelante, con la formación de las **prominencias nasales** (fig. 17-5). En todos los casos, la diferenciación de las estructuras derivadas de los arcos, las bolsas, las hendiduras y las prominencias faríngeas depende de interacciones entre el epitelio y el mesénquima.

ARCOS FARÍNGEOS

Cada arco faríngeo consiste en un núcleo de tejido mesenquimatoso recubierto en el exterior por ectodermo de superficie y en el interior por epitelio de origen endodérmico (fig. 17-6). Además del mesénquima derivado del mesodermo de la placa lateral y paraxial, el núcleo de cada arco recibe cantidades sustanciales de **células de la cresta neural,** que migran hacia los arcos para contribuir en la formación de los **componentes esqueléticos** de la cara. El mesodermo inicial de los arcos origina la musculatura de la cara y el cuello. Por lo tanto, cada arco faríngeo se caracteriza por **componentes musculares** propios. Los componentes musculares de cada arco tienen un **par craneal** propio, y dondequiera que migren las células musculares, llevan su **componente nervioso** con ellas (figs. 17-6 y 17-7). Además, cada arco tiene un **componente arterial** propio (figs. 17-4 y 17-6). (Las estructuras derivadas

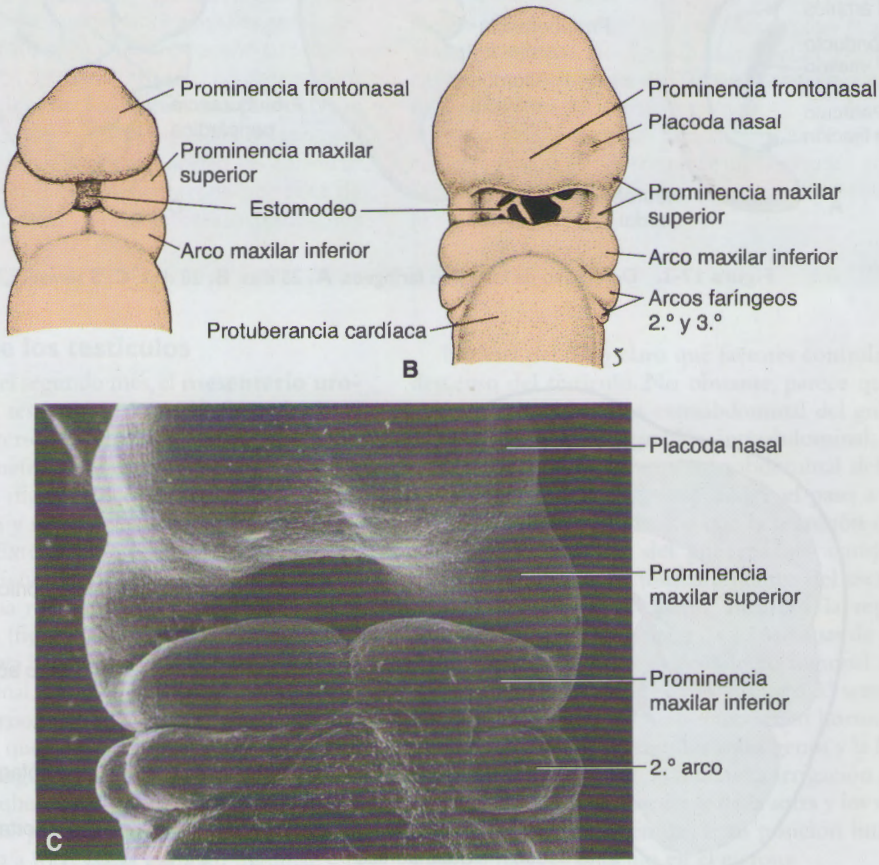

Figura 17-5. A. Vista frontal de un embrión de aproximadamente 24 días. El estomodeo, cerrado de forma temporal por la membrana bucofaríngea, está rodeado por cinco prominencias mesenquimatosas. **B.** Vista frontal de un embrión un poco mayor en la que se muestra la rotura de la membrana bucofaríngea y la formación de las placodas nasales sobre la prominencia frontonasal. **C.** Microfotografía electrónica de barrido de un embrión humano similar al mostrado en **B.**

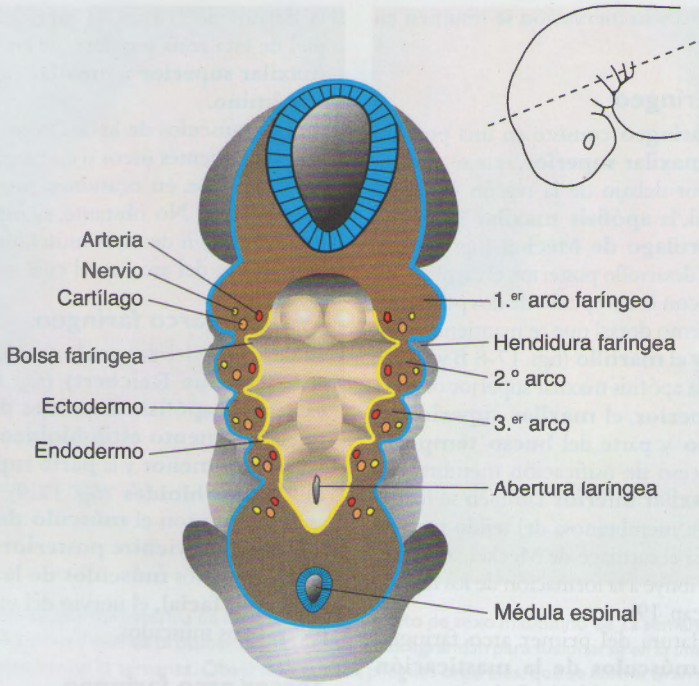

Figura 17-6. La ilustración muestra una sección transversal de los arcos faríngeos. Cada arco consta de un núcleo mesenquimatoso derivado del mesodermo y las células de la cresta neural, y cada uno está revestido por endodermo en el interior y por ectodermo en el exterior. Asimismo, cada arco contiene una arteria (uno de los arcos aórticos) y un par craneal, y cada uno de ellos contribuirá en la formación de componentes esqueléticos y musculares específicos de la cabeza y el cuello. Entre los arcos se encuentran las bolsas en la superficie interior y las hendiduras en la exterior.

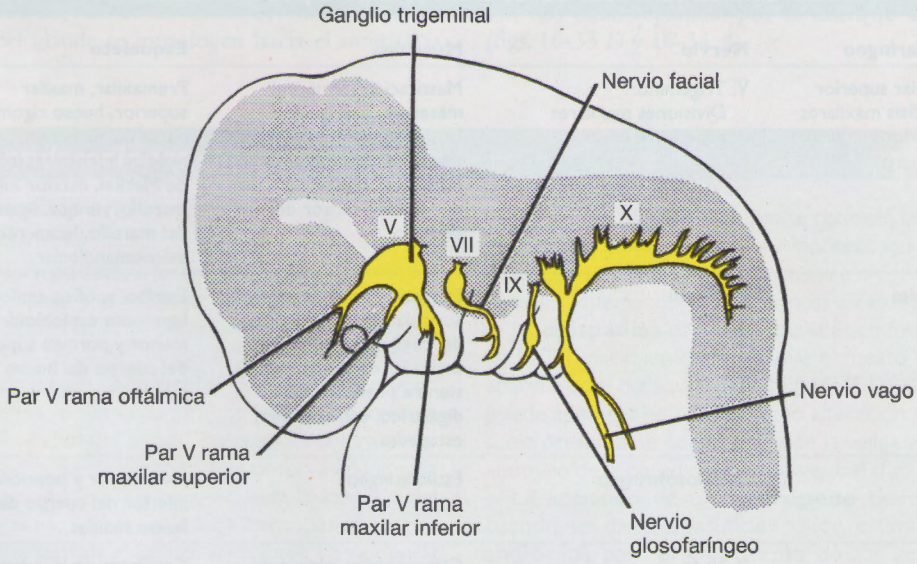

Figura 17-7. Cada arco faríngeo está inervado por un par craneal propio. El nervio trigémino, que inerva al primer arco faríngeo, consta de tres ramas: la oftálmica, la maxilar superior y la maxilar inferior. El nervio del segundo arco es el nervio facial, el del tercer arco es el nervio glosofaríngeo. La musculatura del cuarto arco está inervada por la rama laríngea superior del nervio vago, y la del sexto arco, por la rama recurrente del nervio vago.

de los arcos faríngeos y su inervación se resumen en la tabla 17-1.)

Primer arco faríngeo

El **primer arco faríngeo** consiste en una porción dorsal, la **apófisis maxilar superior,** que se extiende hacia delante por debajo de la región ocular, y una porción ventral, la **apófisis maxilar inferior,** que contiene el **cartílago de Meckel** (figs. 17-5 y 17-8 *A*). Durante el desarrollo posterior, el cartílago de Meckel desaparece, con la excepción de dos porciones pequeñas en el extremo dorsal que se mantienen para formar el **yunque** y el **martillo** (figs. 17-8 *B* y 17-9). El mesénquima de la apófisis maxilar superior origina el **premaxilar superior**, el **maxilar superior,** el **hueso cigomático** y parte del **hueso temporal** a través de un proceso de osificación membranosa (fig. 17-8 *B*). El **maxilar inferior** también se forma mediante osificación membranosa del tejido mesenquimatoso que rodea el cartílago de Meckel. Además, el primer arco contribuye a la formación de los huesos del oído medio (v. cap. 19).

Entre la musculatura del primer arco faríngeo se encuentran los **músculos de la masticación** (temporal, masetero y pterigoideo), el **vientre anterior del digástrico,** el **milohioideo,** el **tensor del tímpano** y el **tensor del velo del paladar.** La **inervación** de los músculos del primer arco proviene de la **rama maxilar inferior del nervio trigémino** (fig. 17-7). Como el mesénquima del primer arco también contribuye a la formación de la dermis de la cara, la inervación sensitiva de la piel de esta zona proviene de las **ramas oftálmica, maxilar superior** y **maxilar inferior del nervio trigémino.**

Los músculos de los arcos no siempre se unen a los componentes óseos o cartilaginosos de su propio arco sino que, en ocasiones, migran hasta regiones circundantes. No obstante, siempre puede identificarse el origen de estos músculos, ya que su inervación deriva del arco en el cual se originaron.

Segundo arco faríngeo

El cartílago del **segundo arco,** o **arco hioideo (cartílago de Reichert)** (fig. 17-8 *B*), origina el **estribo,** la **apófisis estiloides del hueso temporal,** el **ligamento estilohioideo** y, por el lado ventral, el **asta menor** y la **parte superior del cuerpo del hueso hioides** (fig. 17-9). Los músculos del arco hioideo son el **músculo del estribo,** el **estilohioideo,** el **vientre posterior del digástrico,** el **auricular** y los **músculos de la expresión facial.** El **nervio facial,** el nervio del segundo arco, inerva todos estos músculos.

Tercer arco faríngeo

El **cartílago** del tercer arco faríngeo produce la **parte inferior del cuerpo** y el **asta mayor del hueso hioides** (fig. 17-9). La **musculatura** se limita a los **músculos estilofaríngeos.** Estos músculos están inervados por el **nervio glosofaríngeo,** el nervio del tercer arco (fig. 17-7).

TABLA 17-1. ***Estructuras derivadas de los arcos faríngeos y su inervación***

Arco faríngeo	Nervio	Músculos	Esqueleto
1. Maxilar superior (apófisis maxilares superior e inferior)	V. Trigémino: Divisiones maxilares superior e inferior	Masticación (temporal; masetero; pterigoideo lateral, medial); milohioideo; vientre anterior del digástrico; tensor del velo del paladar, tensor del tímpano	Premaxilar, maxilar superior, hueso cigomático, parte del hueso temporal, maxilar inferior, cartílago de Meckel, maxilar inferior, martillo, yunque, ligamento del martillo, ligamento esfenomandibular
2. Hioides	VII. Facial	Expresión facial (bucal, auricular, frontal, cutáneo del cuello, orbicular bucal, orbicular de los párpados), vientre posterior del digástrico, estilohioideo, estapedio	Estribo, apófisis estiloides, ligamento estilohioideo, asta menor y porción superior del cuerpo del hueso hioides
3.	IX. Glosofaríngeo	Estilofaríngeo	Asta mayor y porción inferior del cuerpo del hueso hioides
4–6	X. Vago • Rama laríngea superior (nervio del cuarto arco) • Rama laríngea recurrente (nervio del sexto arco)	Cricotiroideo, elevador del velo del paladar, constrictores de la faringe Músculos intrínsecos de la laringe	Cartílagos de la laringe (tiroides, cricoides, aritenoides, corniculado y cuneiforme)

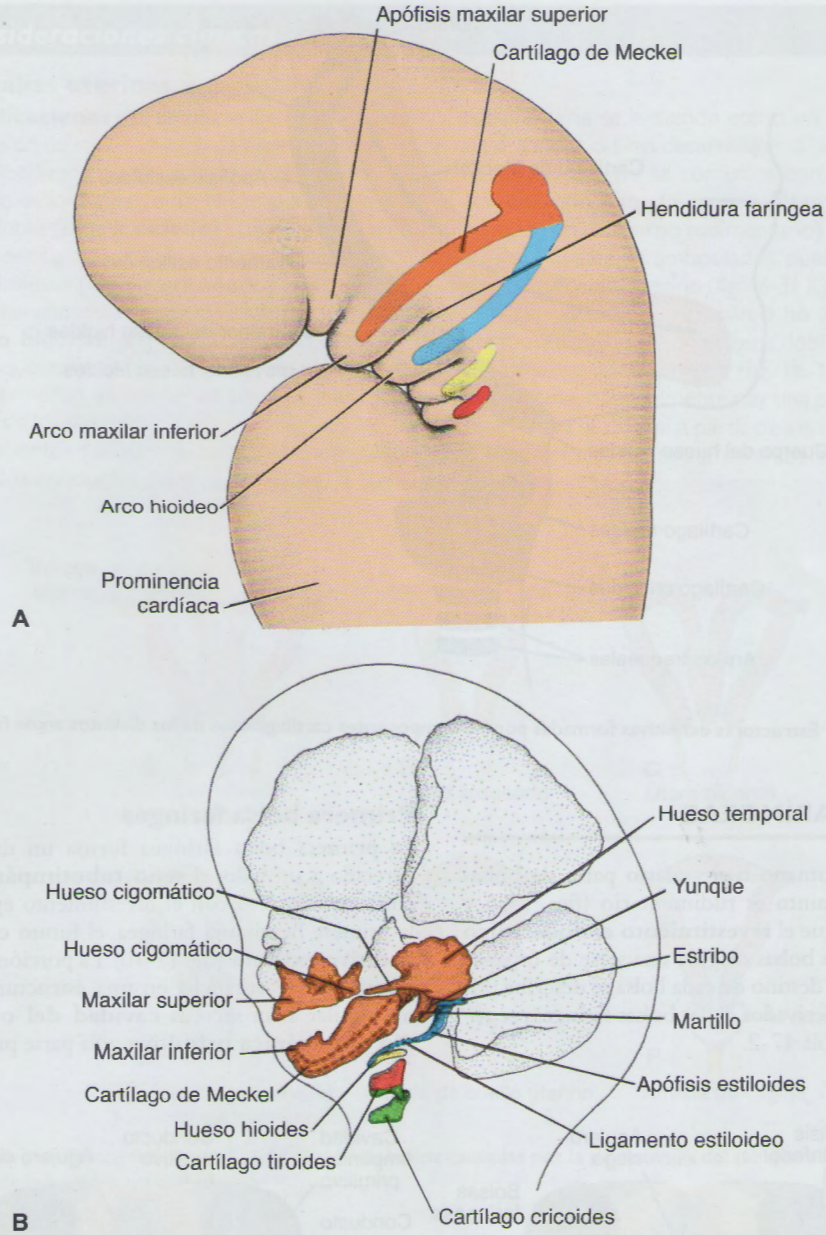

Figura 17-8. A. Vista lateral de la región de la cabeza y el cuello de un embrión de 4 semanas, en la que se aprecian los cartílagos de los arcos faríngeos que participan en la formación de los huesos de la cabeza y el cuello. **B.** Diversos componentes de los arcos faríngeos en una fase más avanzada del desarrollo. Algunos de los componentes se osifican, otros desaparecen o se convierten en ligamentosos. La apófisis maxilar superior y el cartílago de Meckel son sustituidos por los maxilares superior e inferior, respectivamente, los cuales se desarrollan mediante osificación membranosa.

Cuarto y sexto arcos faríngeos

Los **componentes cartilaginosos** del cuarto y el sexto arcos faríngeos se fusionan para formar los cartílagos **tiroides,** cricoides, aritenoides, corniculado y cuneiforme de la **laringe** (fig. 17-9). Los **músculos** del cuarto arco (**cricotiroideo, elevador del velo del paladar** y **constrictores de la faringe**) están inervados por la **rama laríngea superior del nervio vago,** el nervio del cuarto arco. Los músculos intrínsecos de la laringe están inervados por la **rama laríngea recurrente del nervio vago,** el nervio del sexto arco.

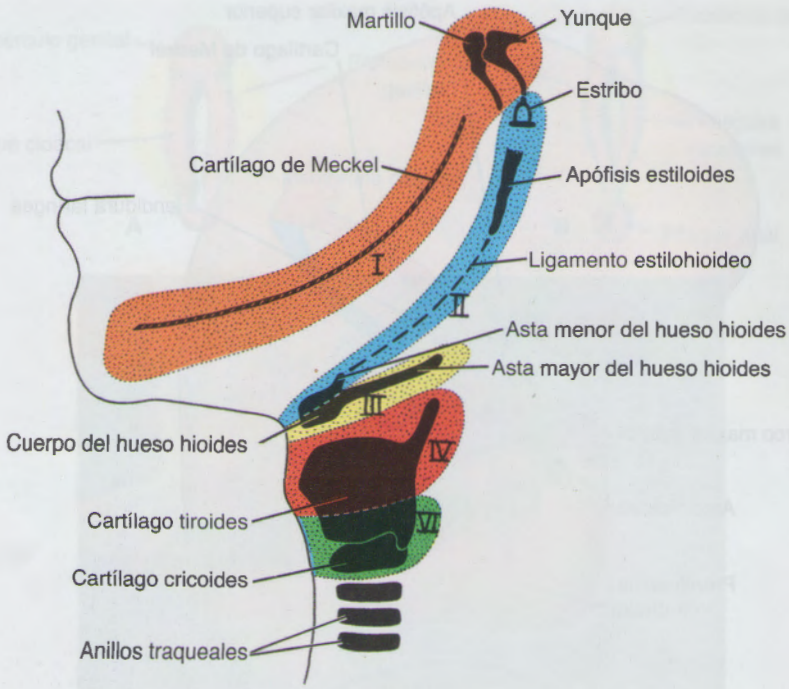

Figura 17-9. Estructuras definitivas formadas por los componentes cartilaginosos de los distintos arcos faríngeos.

BOLSAS FARÍNGEAS

El embrión humano tiene cuatro pares de bolsas faríngeas; el quinto es rudimentario (figs. 17-6 y 17-10). Dado que el **revestimiento endodérmico epitelial** de las bolsas origina una serie de órganos importantes, el destino de cada bolsa se describe por separado. Los derivados de las bolsas faríngeas se resumen en la tabla 17-2.

Primera bolsa faríngea

La primera bolsa faríngea forma un divertículo parecido a un tallo, el **seno tubotimpánico,** que entra en contacto con el revestimiento epitelial de la primera hendidura faríngea, el futuro **conducto auditivo externo** (fig. 17-10). La porción distal del divertículo se ensancha en una estructura de forma similar a un saco, la **cavidad del oído medio** o **timpánica primitiva,** y la parte proximal se

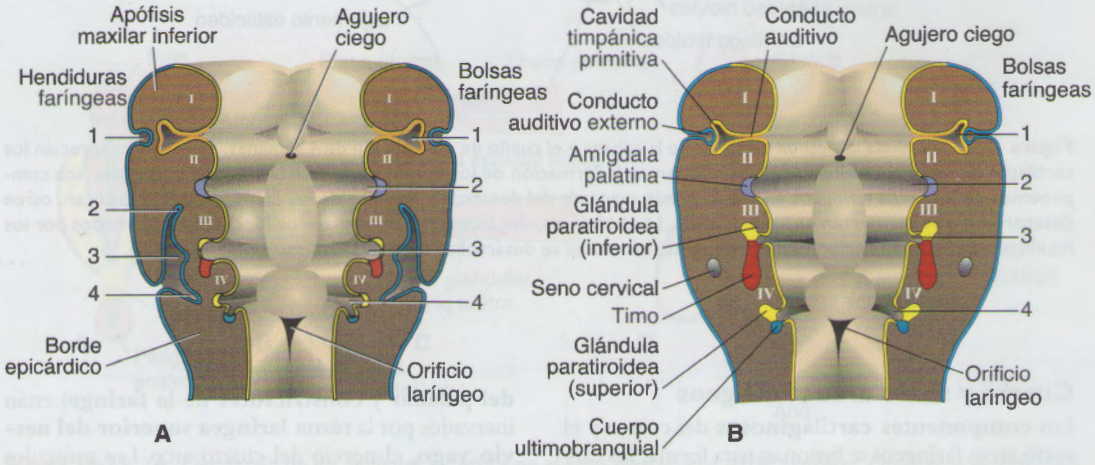

Figura 17-10. **A.** Desarrollo de las hendiduras y las bolsas faríngeas. El segundo arco crece por encima del tercer y cuarto arcos, cubriendo la segunda, tercera y cuarta hendiduras. **B.** Los restos de la segunda, tercera y cuarta hendiduras forman el seno cervical que, generalmente, queda obliterado. Obsérvense las estructuras formadas por las distintas bolsas faríngeas.

mantiene estrecha, formando la **trompa auditiva (de Eustaquio).** Más adelante, el revestimiento de la cavidad timpánica facilita la formación de la **membrana timpánica** o **tímpano** (v. cap. 19).

Segunda bolsa faríngea

El revestimiento epitelial de la segunda bolsa faríngea prolifera y forma unas yemas que penetran en el mesénquima circundante. A continuación, las yemas son invadidas por tejido mesodérmico, de manera que forman el primordio de las **amígdalas faríngeas** (fig. 17-10). Durante el tercer y quinto mes, el tejido linfático se infiltra en la amígdala. Parte de la bolsa se mantiene y se observa en los adultos como la **fosa amigdalina.**

Tercera bolsa faríngea

Las bolsas tercera y cuarta se caracterizan porque tienen un ala ventral y otra dorsal en su extremidad distal (fig. 17-10). Durante la quinta semana, el epitelio de la región dorsal de la quinta bolsa se diferencia en la **glándula paratiroidea inferior,** mientras que la región ventral forma el **timo** (fig. 17-10). Ambos primordios glandulares pierden su conexión con la pared faríngea y, a continuación, el timo migra en dirección caudal y medial, arrastrando con él la **glándula paratiroidea inferior** (fig. 17-11). Aunque la porción principal del timo se mueve con rapidez hasta su posición final en la parte anterior del tórax, donde se fusiona con su homólogo del lado opuesto, en algunos casos la porción de la cola se mantiene o bien incrustada en la glándula tiroidea o bien formando nidos tímicos aislados.

El crecimiento y el desarrollo del timo continúan hasta la pubertad. En los niños pequeños, el timo ocupa un espacio considerable en el tórax y se encuentra detrás del esternón y delante del pericardio y las grandes arterias. En las personas mayores, es difícil identificarlo dado que está atrofiado y es sustituido por tejido adiposo.

Finalmente, el tejido paratiroideo de la tercera bolsa descansa sobre la superficie dorsal de la glándula tiroidea y forma la **glándula paratiroidea inferior** (fig. 17-11).

Cuarta bolsa faríngea

El epitelio de la región dorsal de la cuarta bolsa faríngea forma la **glándula paratiroidea superior.** Cuando la glándula paratiroidea pierde contacto con la pared de la faringe, se une a la superficie dorsal del tiroides que migra en dirección caudal como la glándula paratiroidea superior (fig. 17-11). La región ventral de la cuarta bolsa origina el **cuerpo ultimobranquial** que más adelante se incorpora a la glándula tiroidea. Las células del cuerpo ultimobranquial originan las **células parafoliculares,** o **células C,** de la glándula tiroidea. Estas células segregan **calcitonina,** una hormona que participa en la regulación de la concentración de calcio en la sangre (tabla 17-2).

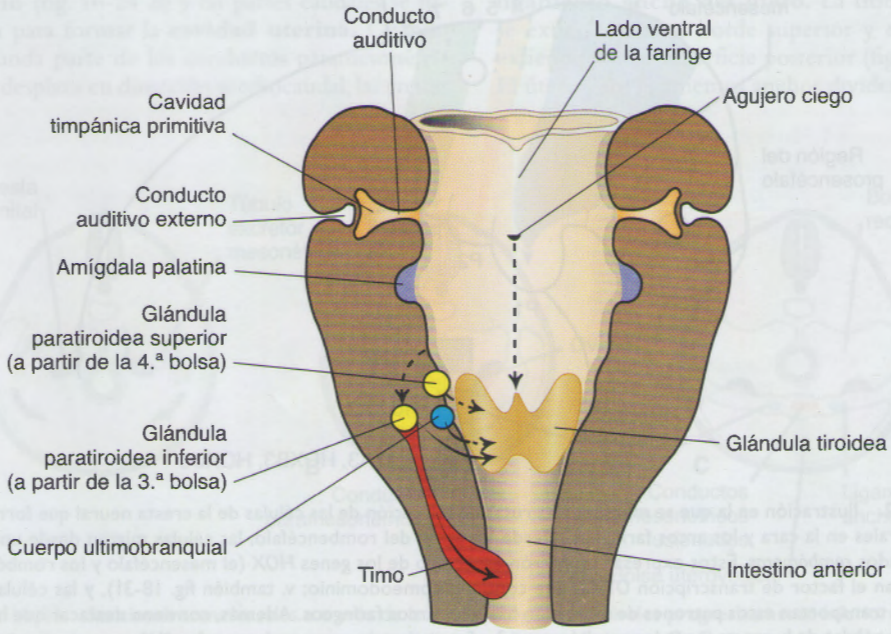

Figura 17-11. Migración del timo, las glándulas paratiroideas y el cuerpo ultimobranquial. La glándula tiroidea se origina en la línea media, a la altura del agujero ciego, y desciende hasta la altura del primer anillo traqueal.

TABLA 17-2. *Estructuras derivadas de las bolsas faríngeas*

Bolsa faríngea	Derivados
1	Cavidad timpánica (oído medio)
	Conducto auditivo (trompa de Eustaquio)
2	Amígdala palatina
	Fosa amigdalina
3	Glándula paratiroidea inferior
	Timo
4	Cuerpo ultimobranquial (células parafoliculares [C], de la glándula tiroidea)

HENDIDURAS FARÍNGEAS

El embrión de 5 semanas se caracteriza por la presencia de cuatro hendiduras faríngeas (fig. 17-6), de las cuales sólo una contribuye a la estructura definitiva del embrión. La parte dorsal de la primera hendidura penetra en el mesénquima inferior y origina el **conducto auditivo externo** (figs. 17-10 y 17-11). El revestimiento epitelial del fondo del conducto participa en la formación del **tímpano** (v. cap. 19).

La proliferación activa de tejido mesenquimatoso en el segundo arco hace que éste se solape con los arcos tercero y cuarto. Por último, converge con el **borde epicárdico** en la parte inferior del cuello (fig. 17-10), y las hendiduras segunda, tercera y cuarta pierden el contacto con el exterior (fig. 17-10 *B*). Las hendiduras forman una cavidad revestida con epitelio ectodérmico, el **seno cervical,** pero con el desarrollo posterior este seno desaparece.

REGULACIÓN MOLECULAR DEL DESARROLLO FACIAL

Las células de la cresta neural provienen de células neuroepiteliales adyacentes al ectodermo de superficie, situado a lo largo de los bordes de los pliegues neurales. La señalización de la proteína **morfogénica ósea (BMP)** es importante para establecer esta región del borde y, por tanto, regula la expresión de *WNT1* para que las células prospectivas de la cresta se transformen de epitelio a mesénquima y comiencen su migración hacia el mesénquima circundante. En el rombencéfalo, las células de la cresta se originan en un patrón específico a partir de segmentos llamados **rombómeros** (fig. 17-12). En el rombencéfalo hay ocho segmentos de este tipo (R1-R8) y las células de la cresta neural que provienen de segmentos específicos migran para poblar arcos faríngeos específicos. Estas células de la cresta migran siguiendo tres corrientes distintas: las células de R1 y

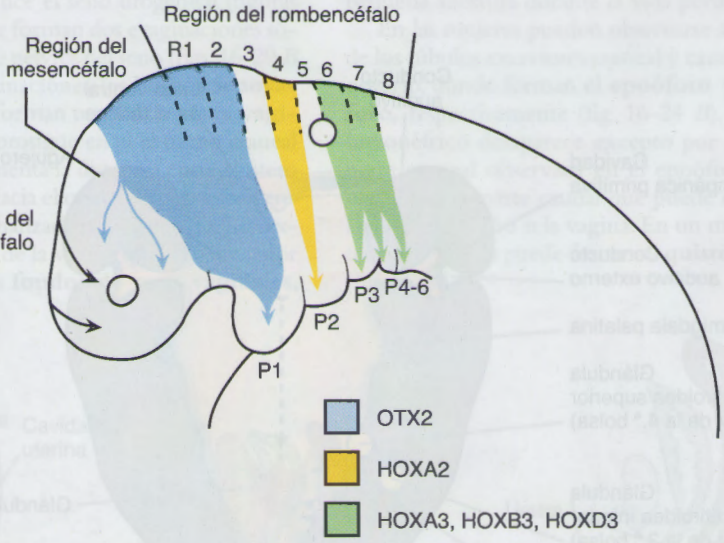

Figura 17-12. Ilustración en la que se muestran las rutas de migración de las células de la cresta neural que forman los pliegues neurales en la cara y los arcos faríngeos. Desde la región del rombencéfalo, las células migran desde unos segmentos llamados *rombómeros*. Éstos expresan un patrón específico de los genes *HOX* (el mesencéfalo y los rombómeros 1 y 2 expresan el factor de transcripción *OTX2*, que contiene homeodominio; v. también fig. 18-31), y las células de la cresta neural transportan estos patrones de expresión hasta los arcos faríngeos. Además, conviene destacar que hay tres corrientes de células de la cresta y que los rombómeros 3 y 5 no aportan un gran número de células a estas corrientes, si acaso aportan alguna. Las tres corrientes son importantes porque constituyen referencias para guiar los pares craneales que crecen desde sus ganglios para establecer conexiones en el rombencéfalo (v. también fig. 18-40).

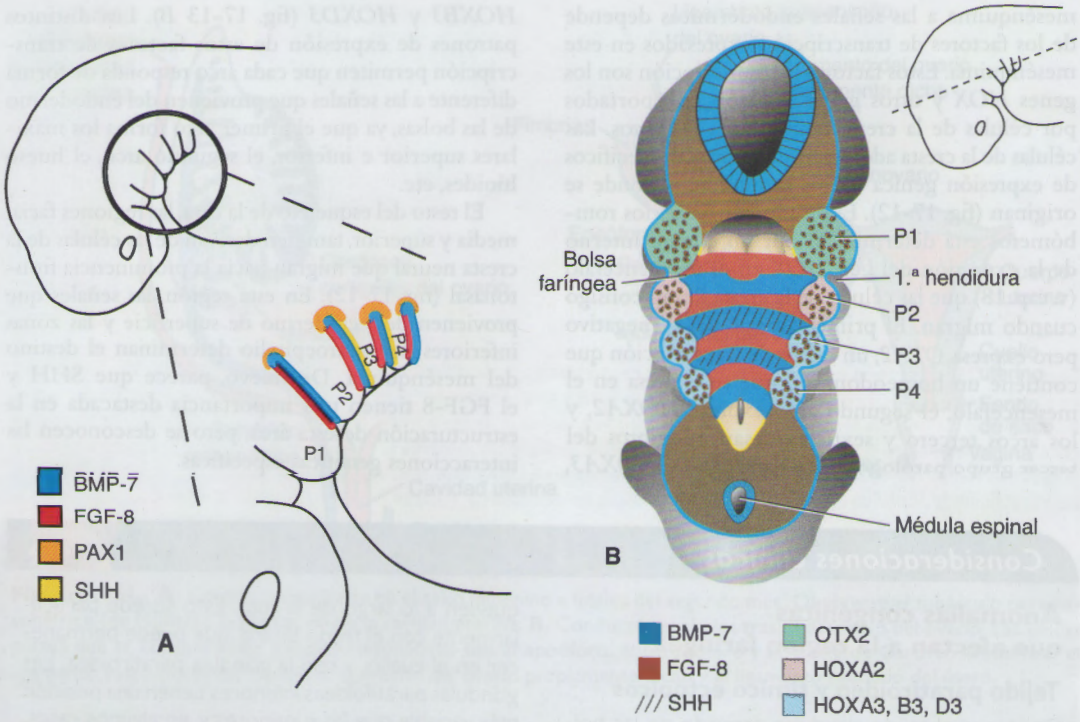

Figura 17-13. A, B. Ilustraciones en las que se muestran los patrones de expresión génica en el endodermo y el mesénquima de los arcos faríngeos. El endodermo es el responsable de estructurar los derivados esqueléticos de los arcos, pero la respuesta del mesénquima a estas señales está dictada por los genes que expresa el mesénquima. La expresión de los genes en el endodermo de las bolsas muestra un patrón específi co. *FGF8* se expresa en la región anterior de cada bolsa y *BMP7* en la región posterior; *SHH* se expresa en la región posterior de las bolsas 2 y 3, mientras que *PAX1* se expresa en la zona más dorsal de cada bolsa **A, B.** Los patrones de expresión mesenquimatosos los determinan las células de la cresta neural que migran hasta los arcos y transportan el código genético desde sus rombómeros de origen (o también, desde el mesencéfalo, en el caso del primer arco) hasta los arcos **B** (v. también figs. 18-12 y 18-31).

R2 migran hasta el primer arco junto con las células de la cresta de la región caudal del mesencéfalo; las células de la cresta de R4 migran hasta el segundo arco, y las células de R6 y R7 migran a los arcos del cuarto al sexto (fig. 17-12). La separación de estas tres corrientes se ve favorecida por el hecho de que en los segmentos R3 y R5 se forman muy pocas células de la cresta, y aquellas que se forman siguen las corrientes de células adyacentes para migrar. Es importante que las tres corrientes estén diferenciadas, ya que proporcionan referencias axónicas para guiar a los axones de los ganglios que se forman en la región de la cabeza y el cuello, como los ganglios trigeminal, geniculado, vestibuloacústico, petroso y nodoso. Estos ganglios se forman a partir de una combinación de células de la cresta y células de las placodas de esta región (v. cap. 18). Los axones del ganglio trigeminal entran en el rombencéfalo en R2, los del geniculado y el vestibular en R4, y los del petroso y el neumogástrico en R6 y R7, lo cual corresponde a tres corrientes de células de la cresta. Ningún axón se proyecta hacia R3 o R5.

Las células de la cresta neural que pueblan los arcos faríngeos forman los componentes esqueléticos característicos de cada arco. En el pasado se pensaba que las células de la cresta neural regulaban la estructuración de estos elementos esqueléticos, pero en la actualidad es evidente que este proceso está controlado por el endodermo de la bolsa faríngea. La formación de las bolsas faríngeas ocurre antes de la migración de la cresta neural y se produce incluso en ausencia de células de la cresta. Las bolsas se forman por la migración lateral de células endodérmicas y esta migración es estimulada por factores de crecimiento de los fibroblastos (FGF). A medida que se forman, las bolsas expresan un patrón de genes muy característico (fig. 18-13). *BMP-7* se expresa en el endodermo posterior de cada bolsa, *FGF-8* en el endodermo anterior, y la expresión de *PAX1* se limita al endodermo más dorsal de cada bolsa. Además, *SHH* se expresa en el endodermo posterior de la segunda y la tercera bolsa. Por lo tanto, estos patrones de expresión regulan la diferenciación y la estructuración del mesénquima del arco faríngeo en estructuras esqueléticas específicas. Sin embargo, este proceso también depende del mesénquima y constituye otro ejemplo de interacción entre el epitelio y el mesénquima. En este caso, la respuesta del

mesénquima a las señales endodérmicas depende de los factores de transcripción expresados en este mesénquima. Estos factores de transcripción son los genes *HOX* y otros genes que son transportados por células de la cresta neural hasta los arcos. Las células de la cresta adquieren sus patrones específicos de expresión génica de los rombómeros donde se originan (fig. 17-12). El propio patrón de los rombómeros está determinado por un código interno de la expresión del gen *HOX* en el rombencéfalo (v. cap. 18) que las células de la cresta llevan consigo cuando migran. El primer arco es *HOX* negativo pero expresa *OTX2*, un factor de transcripción que contiene un homeodominio que se expresa en el mesencéfalo; el segundo arco expresa *HOXA2*, y los arcos tercero y sexto expresan miembros del tercer grupo parólogo de los genes *HOX*, *HOXA3*, *HOXB3* y *HOXD3* (fig. 17-13 *B*). Los distintos patrones de expresión de estos factores de transcripción permiten que cada arco responda de forma diferente a las señales que provienen del endodermo de las bolsas, ya que el primer arco forma los maxilares superior e inferior, el segundo arco, el hueso hioides, etc.

El resto del esqueleto de la cara, las regiones facial media y superior, también derivan de las células de la cresta neural que migran hacia la prominencia frontonasal (fig. 17-12). En esta región, las señales que provienen del ectodermo de superficie y las zonas inferiores del neuroepitelio determinan el destino del mesénquima. De nuevo, parece que SHH y el FGF-8 tienen una importancia destacada en la estructuración de esta área, pero se desconocen las interacciones genéticas específicas.

Consideraciones clínicas

Anomalías congénitas que afectan a la región faríngea

Tejido paratiroideo y tímico ectópicos

Dado que el tejido glandular derivado de las bolsas sufre una migración, no es infrecuente que las glándulas secundarias o algunos restos de tejido se queden a lo largo de la ruta. Esto sucede particularmente con el tejido tímico, que puede permanecer en el cuello, y con la glándula paratiroidea. Las glándulas paratifoideas inferiores tienen una posición más variable que las superiores y, en algunos casos, se encuentran en la bifurcación de la arteria carótida común.

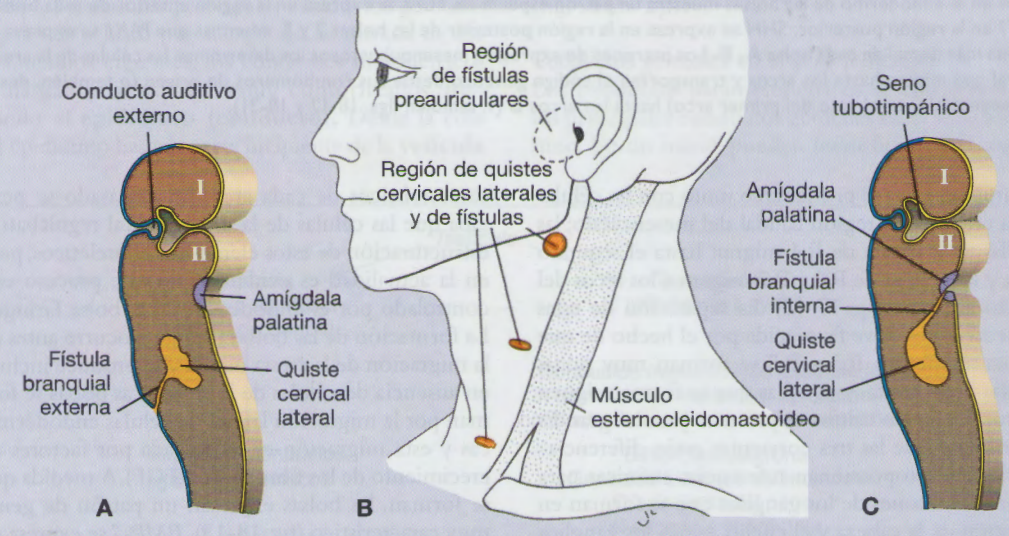

Figura 17-14. A. Abertura del quiste cervical lateral en el lado del cuello mediante una fístula. **B.** Quistes laterales cervicales y fístulas delante del músculo esternocleidomastoideo. Obsérvese también la región de fístulas preauriculares. **C.** Abertura de un quiste cervical lateral hacia la faringe, al nivel de la amígdala palatina.

Fístulas branquiales

Las **fístulas branquiales** se producen cuando el segundo arco faríngeo no crece en dirección caudal por encima de los arcos tercero y cuarto, de manera que deja restos de las hendiduras segunda, tercera y cuarta en contacto con la superficie mediante un canal estrecho (fig. 17-14 *A*). Esta fístula, que se encuentra en la cara lateral del cuello, justo por delante del **músculo esternocleidomastoideo,** suele servir como drenaje para un **quiste cervical**

(continúa)

(cont.)

lateral (fig. 17-14 *B*). Estos quistes, que son restos del seno cervical, suelen localizarse justo por debajo del ángulo de la mandíbula (fig. 17-15), aunque también pueden encontrarse en cualquier punto del borde anterior del músculo esternocleidomastoideo. Con frecuencia, un quiste cervical lateral es invisible en el momento del nacimiento, pero se hace evidente cuando crece durante la infancia.

Las **fístulas branquiales internas** son poco frecuentes, se producen cuando el seno cervical está conectado a la luz de la faringe por un canal pequeño, que suele abrirse en la región amigdalina (fig. 17-14 *C*). Este tipo de fístula es el resultado de una rotura de la membrana entre la segunda hendidura y la bolsa faríngea en algún momento del desarrollo.

Figura 17-15. **Paciente con un quiste cervical lateral. Estos quistes siempre están en un lado del cuello, por delante del músculo esternocleidomastoideo. Suelen encontrarse debajo del ángulo del maxilar inferior y no crecen hasta edades más avanzadas.**

Células de la cresta neural y anomalías craneofaciales

Las **células de la cresta neural** (fig. 17-2) son imprescindibles para la formación de la mayor parte de la región craneofacial. Por esta razón, la alteración del desarrollo de las células de la cresta provoca malformaciones craneofaciales graves. Dado que las células de la cresta también contribuyen a la formación de las **almohadillas endocárdicas conotruncales,** que separan el infundíbulo del corazón hacia los canales pulmonar y aórtico, muchos niños con anomalías craneofaciales también presentan defectos cardíacos, como un tronco arterial persistente, tetralogía de Fallot y transposición de los grandes vasos. Lamentablemente, las células de la cresta son, al parecer, una población de células muy vulnerables y son destruidas con facilidad por compuestos como el alcohol y el ácido retinoico. A continuación se incluyen algunos ejemplos de anomalías craneofaciales relacionadas con las células de la cresta.

El **síndrome de Treacher Collins (disostosis mandibulofacial)** se caracteriza por una hipoplasia malar causada por el subdesarrollo de los huesos cigomáticos, hipoplasia maxilar inferior, hendiduras palpebrales inclinadas hacia abajo, colobomas del párpado inferior y malformaciones en el oído externo. En la mayoría de los casos las causas son mutaciones en el gen *TCOF1*. El producto de este gen es una proteína nucleolar llamada **treacle,** que al parecer participa en la diferenciación de las células de la cresta neural. El síndrome de Treacher Collins se hereda como un rasgo autosómico dominante y un 60% de los casos aparecen como mutaciones nuevas. No obstante, es posible producir fenocopias en animales de laboratorio mediante la exposición a dosis teratogénicas de ácido retinoico, lo cual indica que algunos casos en humanos pueden estar causados por teratógenos.

La **secuencia de Robin** puede producirse de forma independiente o asociada a otros síndromes y malformaciones. Igual que en el síndrome de Treacher Collins, la secuencia de Robin altera las estructuras del primer arco, siendo el desarrollo del maxilar inferior el más afectado. Los niños suelen presentar una tríada de micrognatia, fisura palatina y glosoptosis (desplazamiento hacia atrás de la lengua) (fig. 17-16 *B*). La secuencia de Robin también puede estar causada por factores genéticos o ambientales. Asimismo, puede tener lugar como una deformación, por ejemplo, cuando el mentón está comprimido contra el tórax en los casos de oligohidramnios. La anomalía principal consiste en un crecimiento escaso del maxilar inferior y, como resultado, un desplazamiento hacia atrás de la lengua que no cae de entre las crestas palatinas, lo cual evita su fusión. La secuencia de Robin se da en alrededor de 1 de cada 8 500 nacimientos.

El **síndrome de deleción de 22q11.2** tiene varias presentaciones, como síndrome de DiGeorge (fig. 17-16 *B*), anomalía de DiGeorge, síndrome velocardiofacial (fig. 17-16 *C*), síndrome de Shprintzen, síndrome facial con anomalía conotruncal, y aplasia e hipoplasia tímicas congénitas. Estos defectos son el resultado de una deleción en el brazo largo del cromosoma 22 y ocurren en alrededor de 1 de cada 4 000 nacimientos. El síndrome se caracteriza por una variedad de malformaciones y grados de gravedad, pero más a menudo los lactantes presentan defectos cardíacos congénitos, dismorfología facial leve, retraso mental e infecciones frecuentes por

(continúa)

(cont.)

hipoplasia o aplasia tímicas que alteran la respuesta del sistema inmunitario mediada por linfocitos T. Muchos de los lactantes también presentan convulsiones debidas a hipocalcemia por desarrollo anormal de las glándulas paratiroides. Los defectos se originan por alteración de las células de la cresta normal que contribuyen a todas las estructuras afectadas. Incluso los defectos tímicos y paratiroideos se relacionan con las células de la cresta neural, ya que éstas aportan el mesénquima al que migra el endodermo desde las bolsas faríngeas. Células de endodermo provenientes de las bolsas forman el timo y las células paratiroideas (v. fig. 17-10), y mesénquima derivado de la cresta neural genera el tejido conectivo. Sin este mesénquima, no ocurre la interacción normal entre epitelio (endodermo) y mesénquima, esencial para la diferenciación de las glándulas.

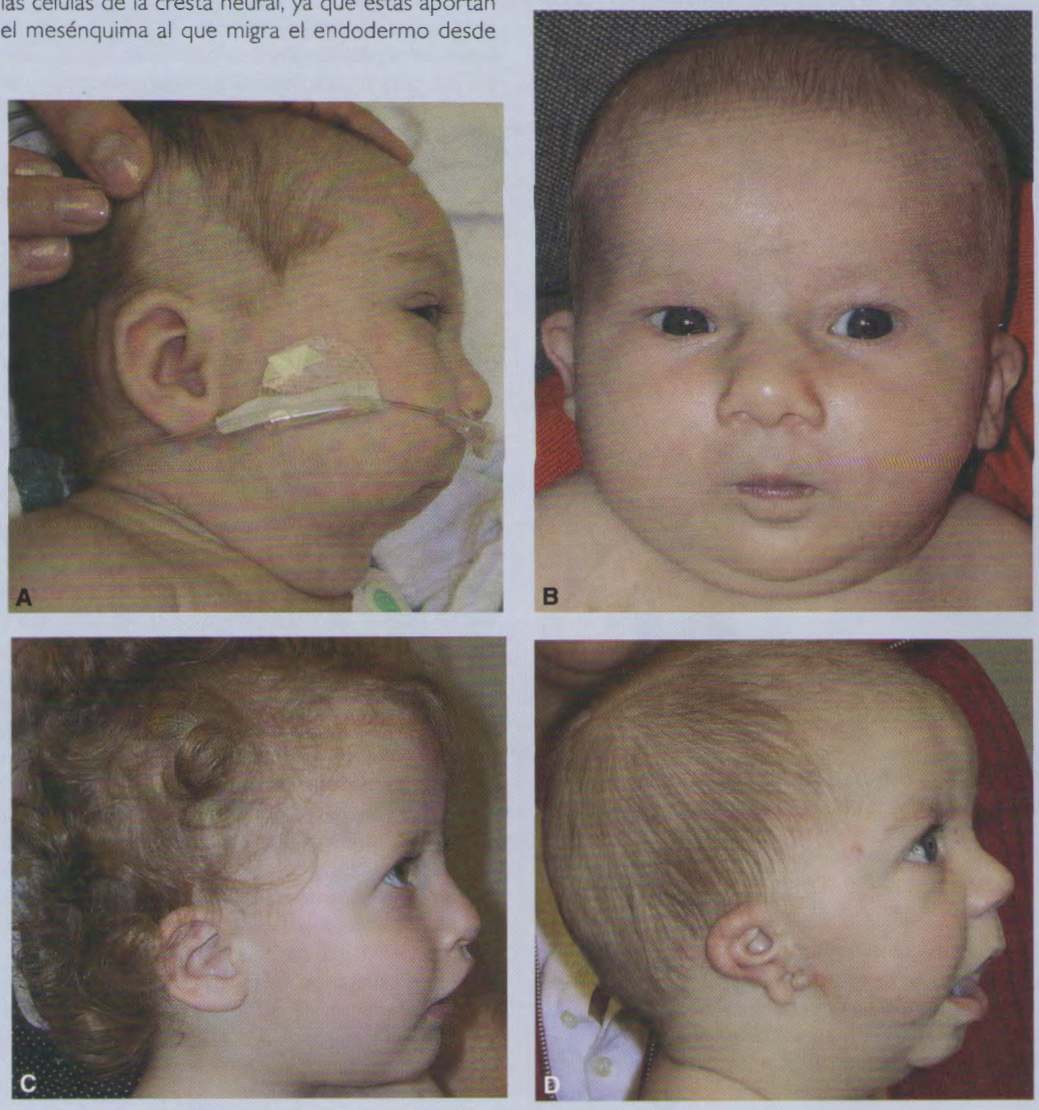

Figura 17-16. Pacientes con defectos craneofaciales que se piensa son causados por agresiones a las células de la cresta neural. **A.** Secuencia de Robin. Obsérvese el tamaño muy pequeño del maxilar inferior (micrognatia) que impide que la lengua "caiga" de los procesos palatinos, con el resultado de fisura palatina. **B, C.** Ejemplos de síndrome de deleción de 22q11.2: síndrome de DiGeorge. **B.** Obsérvense la boca pequeña, el pliegue subnasal casi liso, la micrognatia, el puente nasal prominente y la rotación posterior de las orejas; síndrome velocardiofacial. **C.** Este paciente presenta dismorfología facial leve, con ligera hipoplasia malar, micrognatia, labio superior prominente y orejas grandes. **D.** Microsomía hemifacial (espectro oculoauriculovertebral o síndrome de Goldenhar). Nótese la oreja anormal, con colgajos cutáneos, y el mentón pequeño.

(continúa)

(cont.)

El **espectro oculoauriculovertebral (síndrome de Goldenhar)** incluye una serie de anomalías craneofaciales que suelen afectar a los huesos maxilar superior, temporal y cigomático, que son pequeños y planos. En estos pacientes es frecuente observar anomalías en el oído externo (anotia, microtia), el ojo (tumores y quistes dermoides en el globo ocular) y en las vértebras (vértebras fusionadas y hemivértebras, espina bífida) (fig. 17-16 *D*). La asimetría se observa en el 65 % de los casos, 1 de cada 5 600 nacimientos. Otras malformaciones que se producen en el 50 % de los casos son los defectos cardíacos, como la tetralogía de Fallot y las anomalías del tabique ventricular. Se desconocen las causas de la microsomía hemifacial.

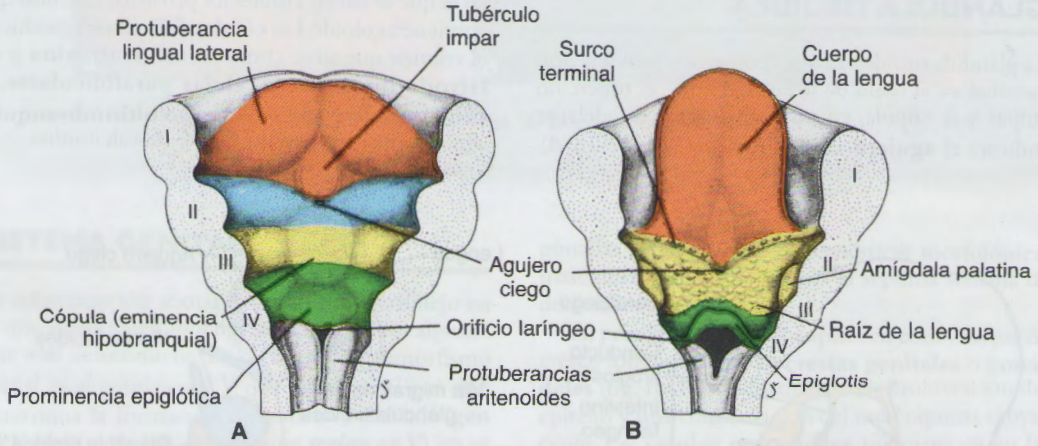

Figura 17-17. Vista cenital de la porción ventral de los arcos faríngeos, en la que se muestra el desarrollo de la lengua. I a IV, sección de los arcos faríngeos. **A.** 5 semanas (~6 mm). **B.** 5 meses. Obsérvese el agujero ciego, punto de origen del primordio de la glándula tiroidea.

LENGUA

La lengua aparece en embriones de alrededor de 4 semanas bajo la forma de dos **prominencias linguales laterales** y una **prominencia medial,** el **tubérculo impar** (fig. 17-17 *A*). Estas tres prominencias se originan a partir del primer arco faríngeo. Una segunda prominencia medial, la **cópula** o **eminencia hipobranquial,** se forma a partir del mesodermo de los arcos segundo, tercero y parte del cuarto. Por último, una tercera prominencia medial, formada por la parte posterior del cuarto arco, marca el desarrollo de la epiglotis. Justo detrás de esta prominencia se encuentra el **orificio laríngeo,** flanqueado por las **protuberancias aritenoides** (fig. 17-17).

A medida que aumentan de tamaño, las prominencias linguales laterales sobrepasan el tubérculo impar y convergen, formando los dos tercios anteriores, o cuerpo, de la lengua (fig. 17-17). Dado que la mucosa que cubre el cuerpo de la lengua se origina en el primer arco faríngeo, la **inervación sensitiva** de esta zona proviene de la **rama maxilar inferior del nervio trigémino.** El cuerpo de la lengua está separado del tercio posterior por un surco en forma de V, el **surco terminal** (fig. 17-17 *B*).

La parte posterior o raíz de la lengua se origina en los arcos faríngeos segundo, tercero y parte del cuarto. El hecho de que la **inervación sensorial** de esta parte de la lengua provenga del **nervio glosofaríngeo** indica que el tejido del tercer arco sobrepasa al del segundo.

La epiglotis y la parte del extremo posterior de la lengua están inervadas por el **nervio laríngeo superior,** lo cual indica que se desarrollan a partir del cuarto arco. Es probable que algunos de los músculos de la lengua se diferencien *in situ,* pero la mayoría proceden de mioblastos que se originan en

Consideraciones clínicas

Anquiloglosia

En la **anquiloglosia,** la lengua no está separada del suelo de la boca. Habitualmente, se produce una degeneración celular extensa y el frenillo es el único tejido que sujeta la lengua al suelo de la boca. En el tipo más común de anquiloglosia, el frenillo llega hasta la punta de la lengua.

los **somitas occipitales.** Por tanto, la musculatura de la lengua está inervada por el **nervio hipogloso.**

La inervación sensitiva general de la lengua es sencilla. El cuerpo está inervado por el nervio trigémino, el nervio del primer arco; la raíz está inervada por los nervios glosofaríngeo y vago, los nervios del tercer y cuarto arcos, respectivamente. La **inervación sensitiva especial (el gusto)** de los dos tercios anteriores de la lengua proviene de la **cuerda timpánica del nervio facial,** mientras que el tercio posterior está inervado por el nervio glosofaríngeo.

GLÁNDULA TIROIDEA

La glándula tiroidea aparece como una proliferación epitelial en el suelo de la faringe, entre el tubérculo impar y la cópula, en un punto que más adelante indicará el **agujero ciego** (figs. 17-17 y 17-18 *A*). Posteriormente, la glándula tiroidea desciende delante del intestino faríngeo como un divertículo bilobulado (fig. 17-18). Durante esta migración, la glándula tiroidea permanece conectada a la lengua por un canal estrecho, el **conducto tirogloso.** Este conducto desaparece más tarde.

Con el desarrollo posterior, la glándula tiroidea desciende enfrente del hueso hioides y los cartílagos laríngeos. Durante la séptima semana, alcanza su posición final delante de la tráquea (fig. 17-18 *B*). Para entonces, ya tiene un istmo medio pequeño y dos lóbulos laterales. La glándula tiroidea empieza a funcionar alrededor del final del tercer mes, momento en el que se hacen visibles los primeros folículos que contienen coloide. Las **células foliculares** producen el coloide que sirve como fuente de **tiroxina** y de **triyodotironina.** Las **células parafoliculares,** o **células C,** derivadas del **cuerpo ultimobranquial** (fig. 17-10) sirven como fuente de calcitonina.

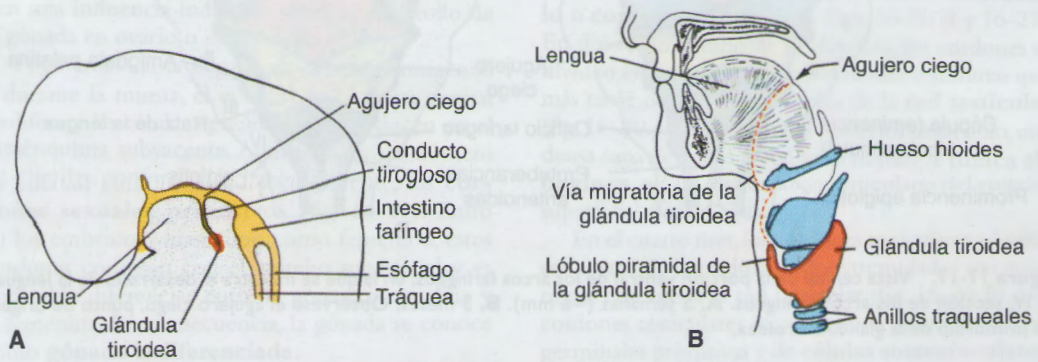

Figura 17-18. A. El primordio de la glándula tiroidea se origina como un divertículo epitelial en la línea media de la faringe, en posición inmediatamente caudal al tubérculo impar. **B.** Posición de la glándula tiroidea en el adulto. *Línea de puntos,* vía de migración.

Consideraciones clínicas

Conducto tirogloso y anomalías tiroideas

Los **quistes tiroglosos** pueden formarse en cualquier punto de la vía migratoria de la glándula tiroidea, pero siempre se encuentran en la **línea media** del cuello, o cerca de la misma. Como su nombre indica, es un resto quístico del conducto tirogloso. Aunque alrededor del 50% de estos quistes está cerca del cuerpo del hueso hioides, o justo por debajo de éste (figs. 17-19 y 17-20), también pueden encontrarse en la base de la lengua o cerca del cartílago tiroides. En algunos casos, un quiste tirogloso está conectado con el exterior por un conducto fistuloso, una **fístula del tirogloso.** Este tipo de fístula suele aparecer como consecuencia de la rotura de un quiste, pero puede estar presente en el nacimiento.

Es posible encontrar **tejido tiroideo aberrante** en cualquier punto de la vía de descenso de la glándula tiroidea. Es frecuente observarlo en la base de la lengua, justo detrás del agujero ciego, y se relaciona con las mismas enfermedades que la propia glándula tiroidea.

(continúa)

(cont.)

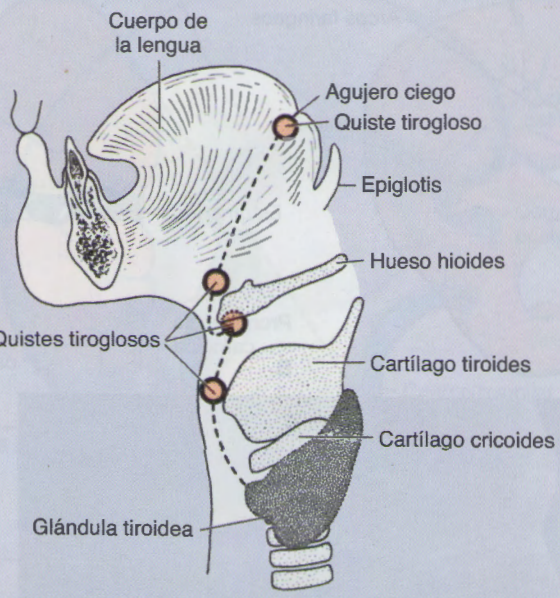

Figura 17-19. Quistes tiroglosos. Estos quistes, que suelen encontrarse en la región del hioides, siempre están cerca de la línea media.

Figura 17-20. Quiste tirogloso. Estos quistes, que son restos del conducto tirogloso, pueden encontrarse en cualquier punto de la vía migratoria de la glándula tiroidea. Suelen situarse detrás del arco del hueso hioides. Una característica diagnóstica importante es su situación en la línea media.

CARA

Al final de la cuarta semana aparecen las **prominencias faciales** que, principalmente, consisten en mesénquima procedente de la cresta neural y están formadas por el primer par de arcos faríngeos. Las **prominencias maxilares superiores** pueden identificarse al lado del estomodeo y las **prominencias maxilares inferiores** pueden distinguirse en posición caudal respecto a esta estructura (fig. 17-21). La **prominencia frontonasal,** formada por la proliferación del mesénquima ventral respecto a las vesículas cerebrales, constituye el límite superior del estomodeo. En ambos lados de la prominencia frontonasal, se originan unos engrosamientos localizados del ectodermo de superficie, las **placodas nasales (olfativas),** bajo la influencia inductiva de la porción ventral del prosencéfalo (fig. 17-21).

Durante la quinta semana, las placodas nasales se invaginan para formar las **fosas nasales.** En este

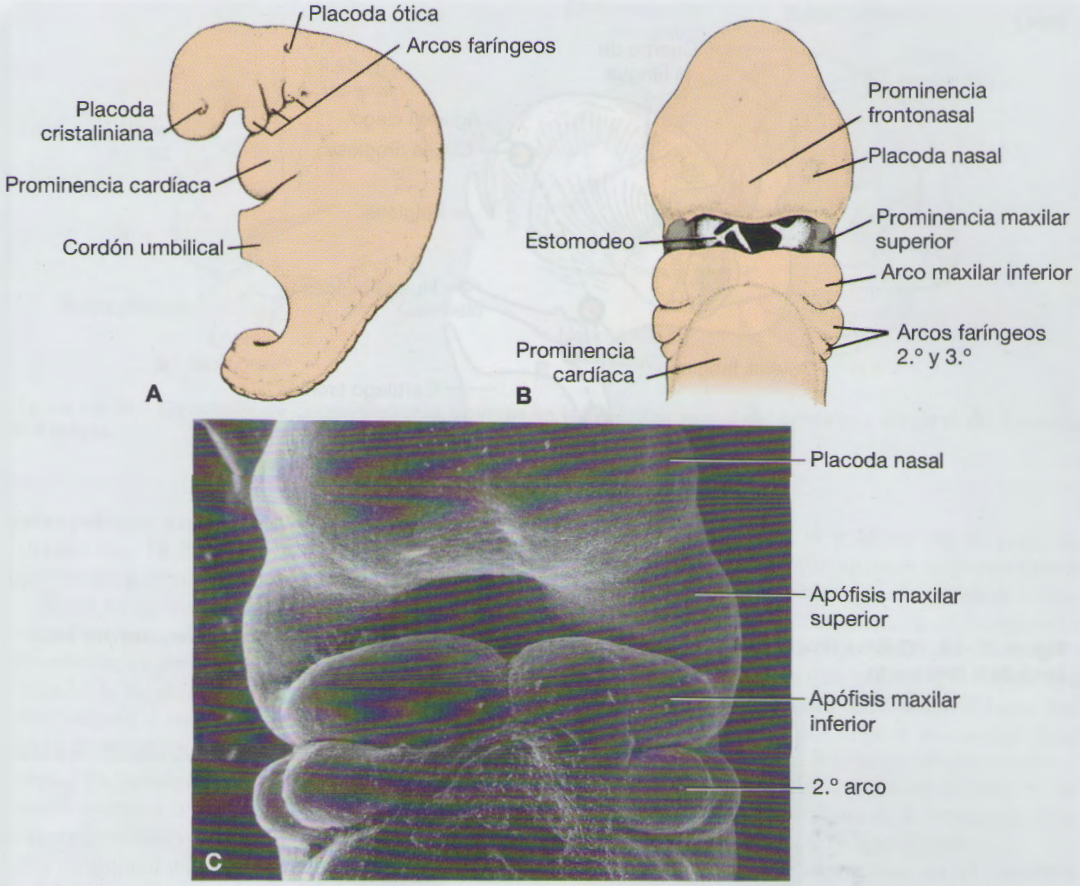

Figura 17-21. **A.** Vista lateral de un embrión al final de la cuarta semana en la que se muestra la posición de los arcos faríngeos. **B.** Vista frontal de un embrión de 4,5 semanas en la que se muestran las prominencias maxilares superiores e inferiores. Las placodas nasales se aprecian a cada lado de la prominencia frontonasal. **C.** Microfotografía electrónica de barrido de un embrión humano similar al mostrado en **B.**

proceso crean una cresta de tejido que rodea cada fosa y forma las **prominencias nasales.** Las prominencias del borde exterior de las fosas son las **prominencias nasales laterales** y las del borde interior son las **prominencias nasales mediales** (fig. 17-22).

Durante las 2 semanas siguientes, las prominencias maxilares superiores continúan creciendo. De

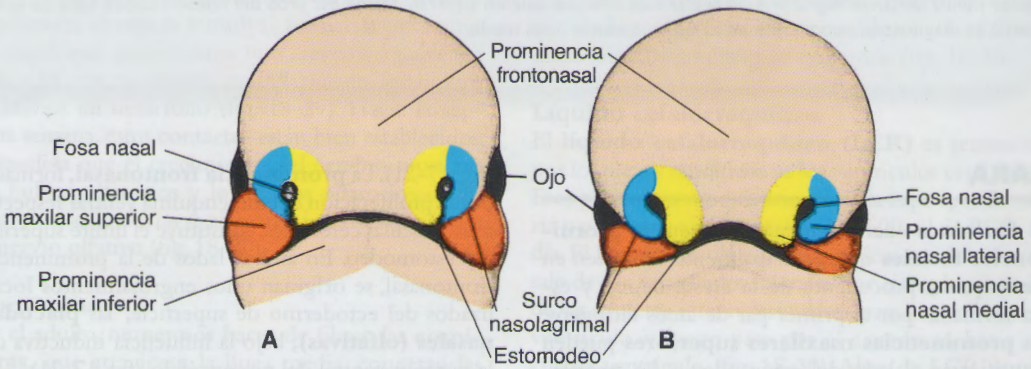

Figura 17-22. Cara frontal del rostro. **A.** Embrión de 5 semanas. **B.** Embrión de 6 semanas. De una forma gradual, las prominencias nasales van siendo separadas de la prominencia maxilar superior por surcos profundos.

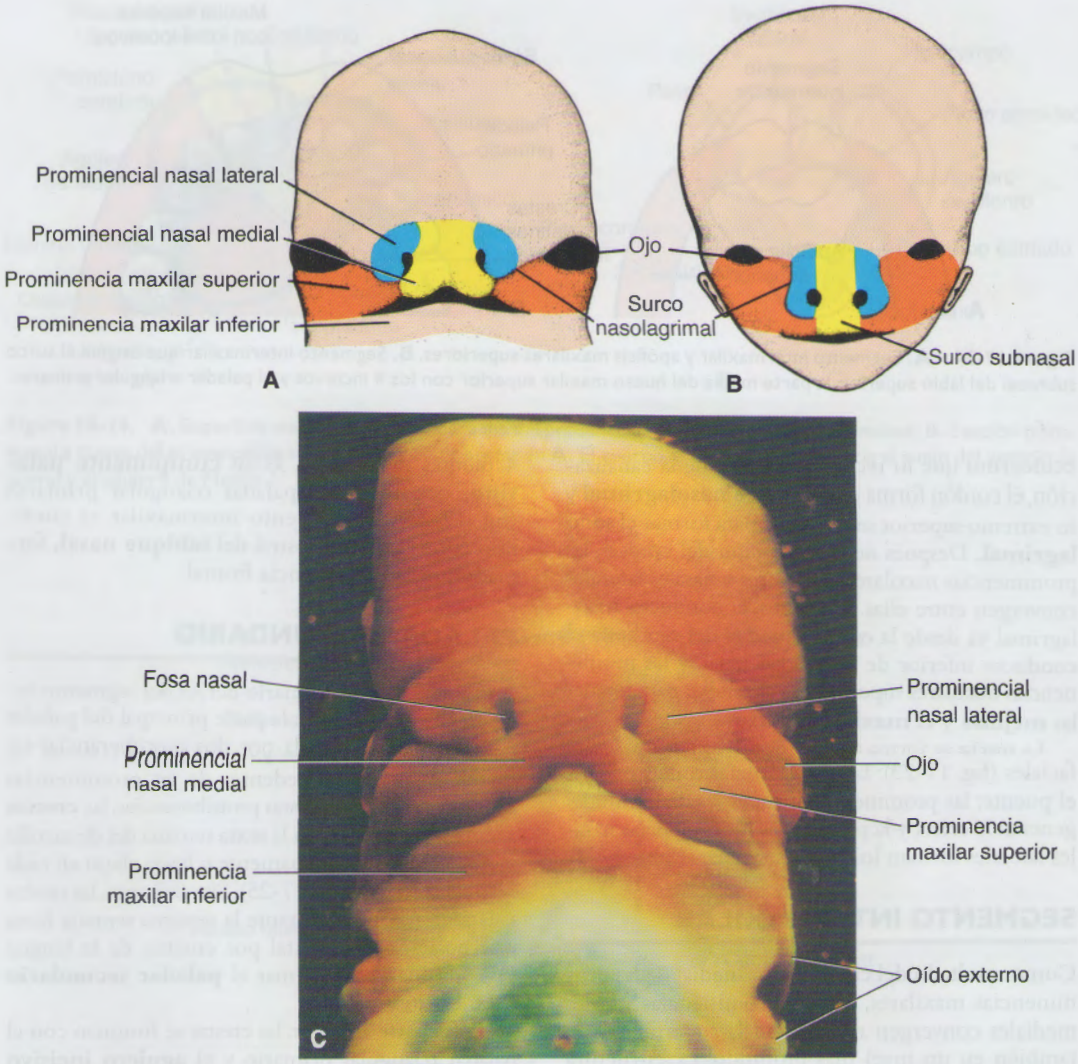

Figura 17-23. Cara frontal del rostro. **A.** Embrión de 7 semanas. Las prominencias maxilares superiores se han fusionado con las prominencias nasales mediales. **B.** Embrión de 10 semanas. **C.** Fotografía de un embrión humano en una fase de desarrollo similar a la mostrada en **A.**

forma simultánea, crecen en dirección medial y comprimen las prominencias nasales mediales hacia la línea media. Posteriormente, la hendidura entre la prominencia nasal medial y la prominencia maxilar superior desaparece, y las prominencias se fusionan (fig. 17-23). Por lo tanto, el labio superior se forma a partir de las dos prominencias nasales mediales y las dos prominencias maxilares superiores. Las prominencias nasales laterales participan en la formación del labio superior. El labio inferior y la mandíbula se forman a partir de las prominencias maxilares inferiores, que convergen a través de la línea media.

En un principio, las prominencias maxilares superiores y las nasales laterales están separadas por un surco profundo, el **surco nasolagrimal** (figs. 17-22 y 17-23). El ectodermo del suelo de este surco forma un cordón epitelial sólido que se separa del

TABLA 17-3. *Estructuras que contribuyen a la formación de la cara*

Prominencia	Estructuras formadas
Frontonasal*	Frente, puente de la nariz y prominencias nasales mediales y laterales
Maxilar superior	Mejillas, porción lateral del labio superior
Nasal medial	Surco subnasal del labio superior
Nasal lateral	Aletas de la nariz
Maxilar inferior	Labio inferior

*La prominencia frontonasal es una sola estructura, las demás prominencias están duplicadas

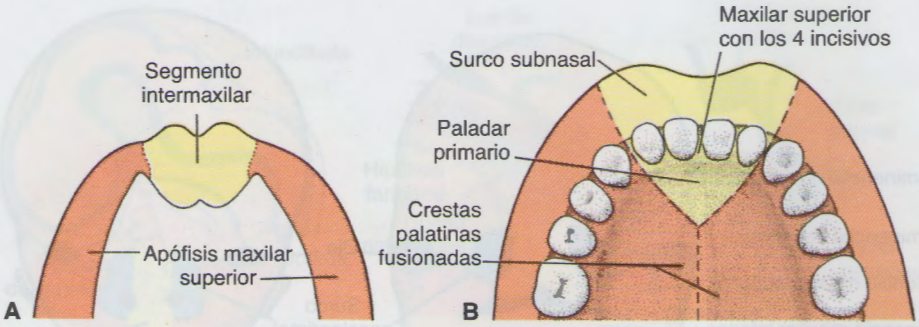

Figura 17-24. **A.** Segmento intermaxilar y apófisis maxilares superiores. **B.** Segmento intermaxilar que origina el surco subnasal del labio superior, la parte media del hueso maxilar superior con los 4 incisivos y el paladar triangular primario.

ectodermo que lo recubre. Después de la canalización, el cordón forma el **conducto nasolagrimal** y su extremo superior se ensancha para formar el **saco lagrimal.** Después de la separación del cordón, las prominencias maxilares superiores y nasales laterales convergen entre ellas. Por tanto, el conducto nasolagrimal va desde la esquina medial del ojo hasta el conducto inferior de la cavidad nasal, y las prominencias maxilares superiores se agrandan para formar las **mejillas** y el **maxilar superior.**

La **nariz** se forma a partir de cinco prominencias faciales (fig. 17-23): la prominencia frontal origina el puente; las prominencias nasales mediales unidas generan la cresta y la punta, y las prominencias nasales laterales forman los lados (las aletas) (tabla 17-3).

SEGMENTO INTERMAXILAR

Como resultado del crecimiento medial de las prominencias maxilares, las dos prominencias nasales mediales convergen no sólo en la superficie, sino también en un nivel más profundo. La estructura formada por estas dos prominencias unidas es el **segmento intermaxilar,** que a su vez está formado por: *1)* un **componente labial,** que forma el surco subnasal del labio superior; *2)* un **componente del maxilar superior,** que soporta los 4 dientes incisivos, y *3)* un **componente palatino,** que forma el paladar triangular primario (fig. 17-24). El segmento intermaxilar es continuo con la porción rostral del **tabique nasal,** formado por la prominencia frontal.

PALADAR SECUNDARIO

Aunque el paladar primario deriva del segmento intermaxilar (fig. 17-24), la parte principal del paladar definitivo está formada por dos protuberancias en forma de cresta procedentes de las prominencias maxilares superiores. Estas protuberancias, las **crestas palatinas,** aparecen en la sexta semana del desarrollo y están dirigidas oblicuamente y hacia abajo en cada lado de la lengua (fig. 17-25). Sin embargo, las crestas palatinas ascienden durante la séptima semana hasta una posición horizontal por encima de la lengua y se fusionan para formar el **paladar secundario** (figs. 17-26 y 17-27).

En la parte anterior, las crestas se fusionan con el paladar triangular primario y el **agujero incisivo** sirve de línea media entre el paladar primario y el secundario (fig. 17-27 *B*). Al mismo tiempo que se fusionan las crestas palatinas, el tabique nasal crece hacia abajo y se une con la cara cefálica del paladar recién formado (fig. 17-27).

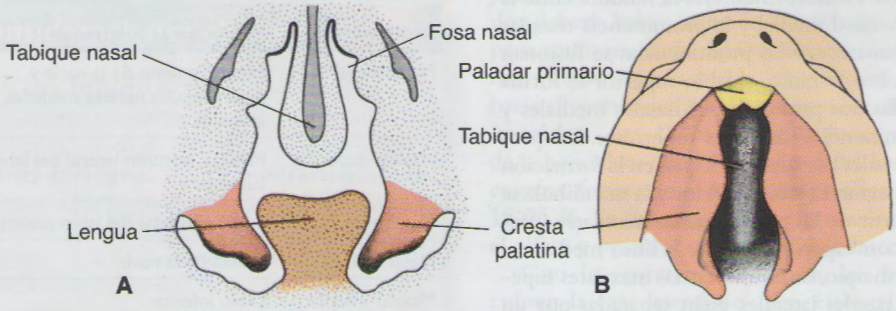

Figura 17-25. **A.** Sección frontal del cráneo de un embrión de 6,5 semanas. Las crestas palatinas están en posición vertical a cada lado de la lengua. **B.** Vista ventral de las crestas palatinas después de extirpar el maxilar inferior y la lengua. Obsérvense las hendiduras entre el paladar triangular primario y las crestas palatinas, que siguen en posición vertical.

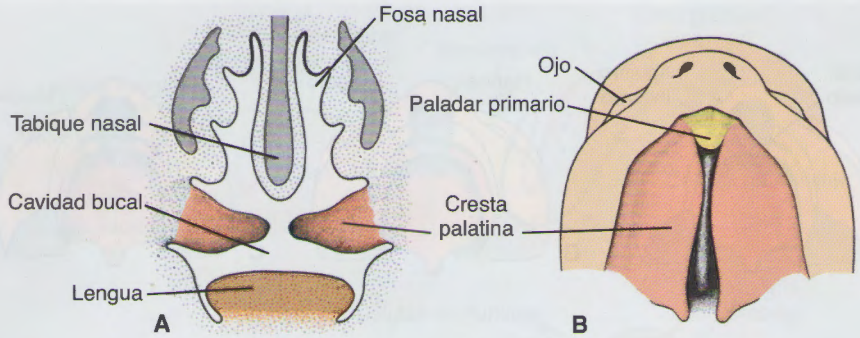

Figura 17-26. **A.** Sección frontal del cráneo de un embrión de 7,5 semanas. La lengua se ha movido hacia abajo y las crestas palatinas están en posición horizontal. **B.** Vista ventral de las crestas palatinas después de extirpar el maxilar inferior y la lengua. Las crestas están en posición horizontal. Obsérvese el tabique nasal.

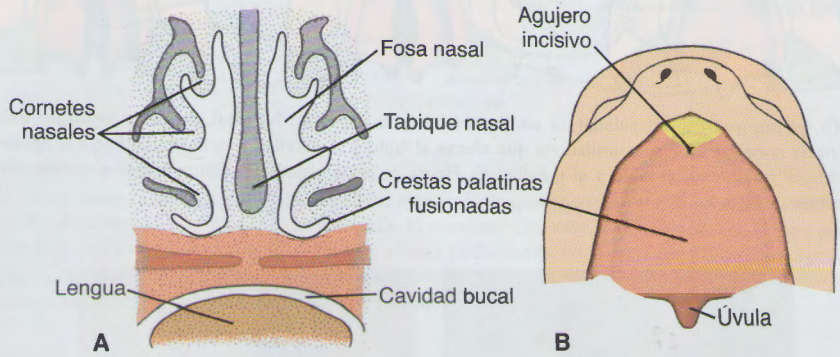

Figura 17-27. **A.** Sección frontal del cráneo de un embrión de 10 semanas. Las dos crestas palatinas se han fusionado entre sí y con el tabique nasal. **B.** Vista ventral del paladar. El agujero incisivo forma la línea media entre el paladar primario y el secundario.

Consideraciones clínicas

Fisuras faciales

El labio leporino y la fisura palatina (o hendidura del paladar) son anomalías comunes que causan un aspecto facial anómalo y defectos del habla. El **agujeroincisivo** se considera la marca divisoria para las deformidades con hendidura **anterior** y **posterior.**

Entre las que se sitúan delante del agujero incisivo, destacan el **labio leporino lateral,** la **fisura del maxilar superior** y la **fisura** entre el **paladar primario** y el **secundario** (figs. 17-28 *B*, *D* y 17-29 *A*, *B*). Estas anomalías están causadas por la ausencia parcial o total de fusión entre la prominencia maxilar superior y la prominencia nasal medial en uno o ambos lados. Las que se encuentran por detrás del agujero incisivo son la **fisura palatina (secundario)** y la **fisura de la úvula** (figs. 17-28 *E* y 17-29 *C*). La fisura palatina es el resultado de la falta de fusión de las crestas palatinas, que puede estar causada por la pequeñez de las crestas, la ausencia de elevación de las crestas, la inhibición del mismo proceso de fusión o el hecho de que la lengua no caiga de entre las crestas debido a la micrognatia. La tercera categoría la forma una combinación de fisuras que se encuentran tanto delante como detrás del agujero incisivo (fig. 17-28 *F*). Las fisuras anteriores tienen una gravedad variable que puede ser desde una anomalía prácticamente invisible en la coloración del labio hasta una alteración que se extiende hacia la nariz (fig. 17-29 *A*). En los casos graves, la fisura se extiende en un nivel más profundo, formando una fisura en el maxilar superior, y el maxilar se separa entre el incisivo lateral y el canino. Con frecuencia, esta fisura se extiende hasta el agujero incisivo (fig. 17-28 *C*, *F*). De igual manera, las fisuras posteriores tienen una gravedad variable que oscila desde la fisura de todo el paladar secundario (fig. 17-28 *E* y 17-29 *C*) hasta únicamente la fisura de la úvula.

(continúa)

(cont.)

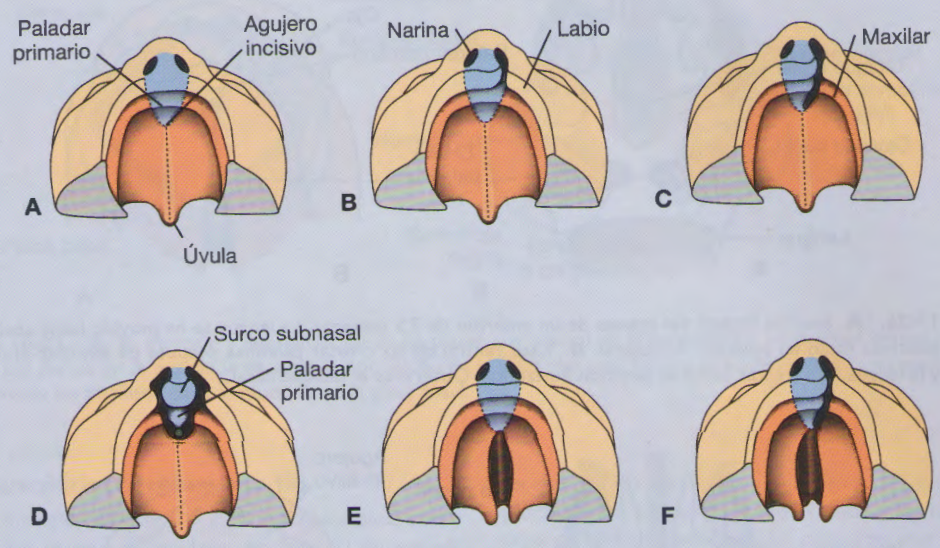

Figura 17-28. Vista ventral del paladar, la encía, el labio y la nariz. **A.** Normal. **B.** Labio leporino unilateral que se extiende hacia la nariz. **C.** Fisura unilateral que afecta al labio y al maxilar y se extiende hacia el agujero incisivo. **D.** Fisura bilateral que afecta al labio y al maxilar. **E.** Fisura palatina aislada. **F.** Fisura palatina combinada con labio leporino anterior unilateral.

Figura 17-29. **A.** Labio leporino lateral (compárese con la fig. 17-28 *C*). **B.** Labio leporino bilateral (compárese con la fig. 17-28 *D*). **C.** Fisura palatina (compárese con la fig. 17-28 *E*). **D.** Labio leporino medial.

(continúa)

(cont.)

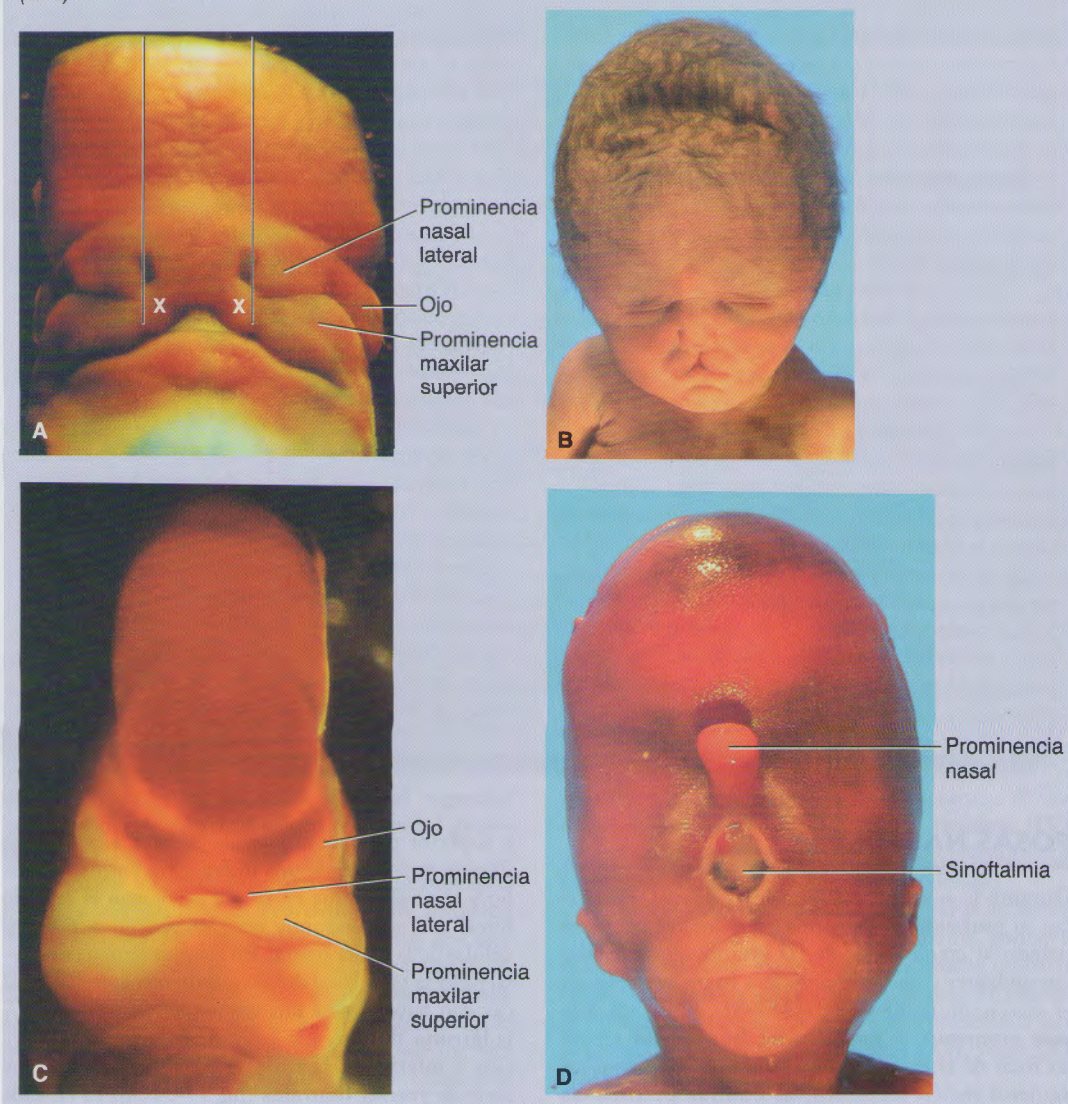

Figura 17-30. Fotografías en las que se aprecia el desarrollo normal y anómalo de la línea media de la cara y el cerebro. **A.** Cara normal de un embrión al comienzo de la sexta semana. Obsérvese la distancia entre los orificios nasales *(líneas verticales)* y entre las prominencias nasales mediales (X). **B.** Cara de un recién nacido con labio leporino en la línea media. En este caso, no hay tejido suficiente en la línea media para llenar el espacio entre las prominencias nasales mediales. **C.** Cara de un embrión de 6 semanas con una carencia importante de tejido en la línea media. En consecuencia, las prominencias nasales mediales no se han formado y se observa un solo orificio nasal creado por la fusión de las dos prominencias nasales laterales. La carencia de tejido en la línea media también se manifiesta en el cerebro y, como resultado, la cabeza es estrecha y los ojos están en una posición más anterior y ligeramente caudal respecto al orificio nasal. **D.** Cara de un recién nacido con holoprosencefalia que presenta una carencia tan importante de tejido en la línea media que los ojos se han fusionado (sinoftalmia) y una prominencia nasal con un solo orificio formado por la fusión de las apófisis nasales laterales. Se ha formado un labio superior mediante la fusión de las prominencias maxilares superiores. La cabeza es estrecha y el cerebro podría tener un solo ventrículo (holoprosencefalia) a causa de una pérdida de tejido de la línea media tan severa que ha provocado la fusión de los dos ventrículos laterales. La enfermedad puede estar causada por mutaciones en *sonic hedgehog* (gen *SHH*, que determina la línea media), por alteraciones en la biosíntesis del colesterol y por exposición materna a teratógenos como el alcohol durante la tercera semana del desarrollo (v. también cap. 18).

(continúa)

(cont.)

Las **fisuras faciales oblicuas** se deben a que la prominencia maxilar superior no converge con la prominencia nasal lateral correspondiente. En estas circunstancias, el conducto nasolagrimal suele estar en contacto con la superficie.

Labio leporino medial (de línea media), una anomalía poco frecuente causada por la convergencia incompleta entre las dos prominencias nasales mediales en la línea media (fig. 17-29 *D* y fig. 17-30 *B*). Los niños con fisuras en la línea media suelen presentar **retraso mental** y pueden tener anomalías cerebrales, con ausencia variable de las estructuras de la línea media. La pérdida de tejido de la línea media puede ser tan extensa que los ventrículos laterales se fusionen **(holoprosencefalia)** (fig. 17-30 *C, D*). Estas anomalías se inducen en una fase muy temprana del desarrollo, al principio de la neurulación (días 19 a 21), cuando se establece la línea media del prosencéfalo (v. cap. 18).

La mayor parte de los casos de labio leporino y de fisura palatina son multifactoriales. Estos trastornos suelen clasificarse como: *1)* labio leporino con o sin fisura palatina; y *2)* fisura palatina, y se piensa que son distintos desde los puntos de vista etiológico y patogenético. El labio leporino con o sin fisura palatina (alrededor de 1/700 nacimientos) ocurre con mayor frecuencia en varones (65%) que en mujeres, y su incidencia varía en distintas poblaciones. Los asiáticos y amerindios se encuentran entre los que tienen las frecuencias más altas (3,5/1 000), mientras que los afroestadounidenses tienen las más bajas (1/1 000).

La frecuencia de **fisura palatina** aislada es menor que la de labio leporino (1/1 500 nacimientos), y ocurre más a menudo en mujeres (55%) que en varones. En las mujeres, los procesos palatinos se fusionan alrededor de una semana después que en los varones, lo que podría relacionarse con la causa de su mayor frecuencia de fisura palatina aislada que en varones.

Las causas de labio leporino con o sin fisura palatina no están bien definidas. Algunos casos son sindromáticos y se vinculan con determinados síndromes y genes. Otros son no sindromáticos, pero se relacionan con algunos de los mismos genes que causan síndromes, como *IRF6* (síndrome de Van der Woude) y *MSX1*. Otros casos más son causados por exposición a sustancias teratógenas, como los fármacos anticonvulsivos, en particular ácido valproico. El tabaquismo durante el embarazo también eleva el riesgo de tener un bebé con hendiduras bucofaciales.

FOSAS NASALES

Durante la sexta semana, las fosas nasales aumentan su profundidad de forma considerable, en parte debido al crecimiento de las prominencias nasales circundantes y en parte debido a su penetración en el mesénquima inferior (fig. 17-31 *A*). En un primer momento, la **membrana buconasal** separa las fosas de la cavidad bucal primitiva mediante los agujeros recién formados, las **coanas primitivas** (fig. 17-31 *C*).

Estas coanas se encuentran a cada lado de la línea media y justo detrás del paladar primario. Más adelante, con la formación del paladar secundario y el desarrollo posterior de las fosas nasales primitivas (fig. 17-31 *D*), las **coanas definitivas** se encuentran en la unión de la fosa nasal y la faringe.

Los **senos respiratorios paranasales** se forman como divertículos de la pared nasal lateral y se extienden hacia los huesos maxilar superior, etmoides, frontal y esfenoides. Alcanzan su tamaño máximo durante la pubertad y contribuyen a la forma definitiva de la cara.

DIENTES

La forma de la cara no sólo está determinada por la expansión de los senos paranasales, sino que también depende del crecimiento de los maxilares inferior y superior para acomodar los dientes. Los propios dientes provienen de una interacción entre el epitelio y el mesénquima en la que participan el epitelio bucal y el mesénquima inferior procedente de las células de la cresta neural. En la sexta semana del desarrollo, la capa basal del revestimiento epitelial de la cavidad bucal forma una estructura en forma de C, la **lámina dental,** a lo largo de los maxilares superior e inferior. Más tarde, esta lámina origina una serie de **yemas dentales** (fig. 17-32 *A*), 10 en cada maxilar, que forman los primordios de los componentes ectodérmicos de los dientes. Al poco tiempo, la superficie profunda de estas yemas se invagina, lo que resulta en la **fase de casquete del desarrollo dental** (fig. 17-32 *B*). Este casquete consiste en una capa exterior, el **epitelio dental externo;** una capa interior, el **epitelio dental interno,** y un núcleo central de tejido entrelazado con holgura, el **retículo estrellado.** El **mesénquima,** que se origina en la **cresta neural** de la hendidura, forma la **papila dental** (fig. 17-32 *B*).

A medida que crece el casquete dental y la hendidura se profundiza, el diente adquiere el aspecto de una campana **(fase de campana)** (fig. 17-32 *C*). Las células mesenquimatosas de la papila adyacente a la capa dental interior se diferencian en **odontoblastos,** que más adelante producen **dentina.** Con el engrosamiento de la capa de dentina, los odontoblastos se retraen hacia el interior de la papila dental,

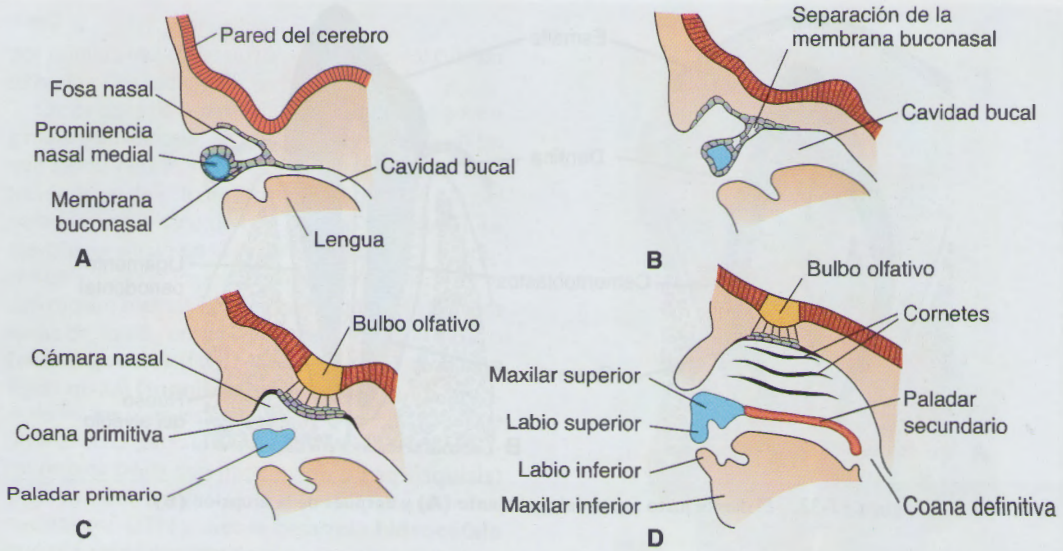

Figura 17-31. **A.** Sección sagital de la fosa nasal y el borde inferior de la prominencia nasal medial de un embrión de 6 semanas. La cavidad nasal está separada de la cavidad bucal por la membrana buconasal. **B.** Sección similar a la de **A,** en la que se aprecia la separación de la membrana buconasal. **C.** Embrión de 7 semanas con una cavidad nasal primitiva en comunicación abierta con la cavidad bucal. **D.** Sección sagital de la cara de un embrión de 9 semanas en la que se muestra la separación de las cavidades nasal y bucal definitivas por el paladar primario y secundario. Las coanas definitivas están en el punto de unión de la cavidad bucal y la faringe.

dejando una apófisis citoplasmática delgada **(apófisis dental)** en la dentina (fig. 17-32 *D*). La capa de odontoblastos persiste durante toda la vida del diente y suministra predentina de forma continua. Las demás células de la papila dental forman la **pulpa** del diente (fig. 17-32 *D*).

Mientras, las células epiteliales del epitelio dental interior se diferencian en **ameloblastos (formadores de esmalte).** Estas células producen prismas largos de esmalte que se depositan sobre la dentina (fig. 17-32 *D*). Además, en el epitelio dental interno, un conjunto de estas células forma el **nudo de**

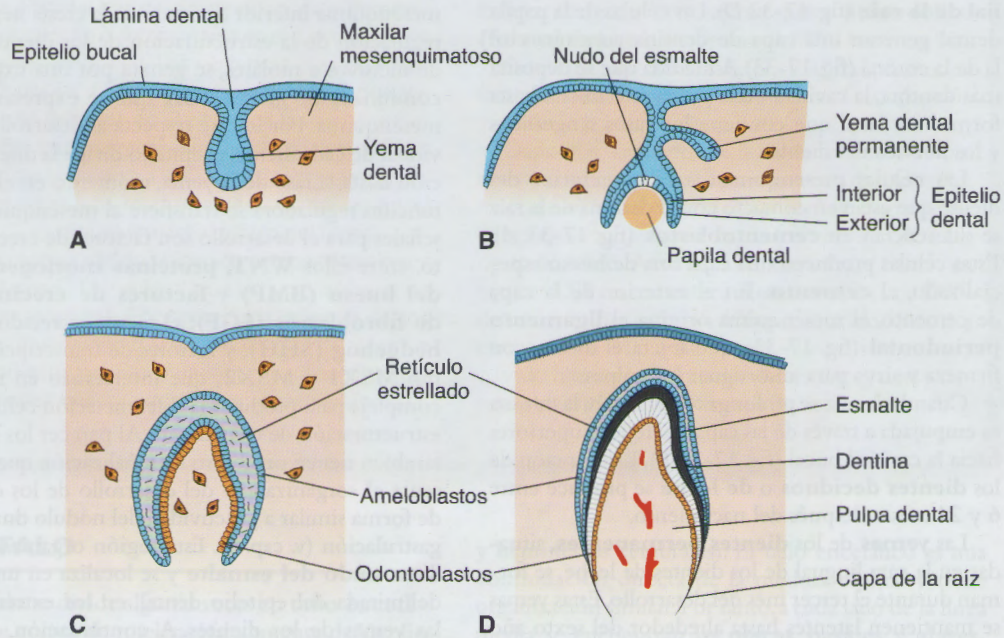

Figura 17-32. Formación del diente en distintas fases del desarrollo. **A.** Fase de yema, 8 semanas. **B.** Fase de casquete, 10 semanas. **C.** Fase de campana, 3 meses. **D.** 6 meses.

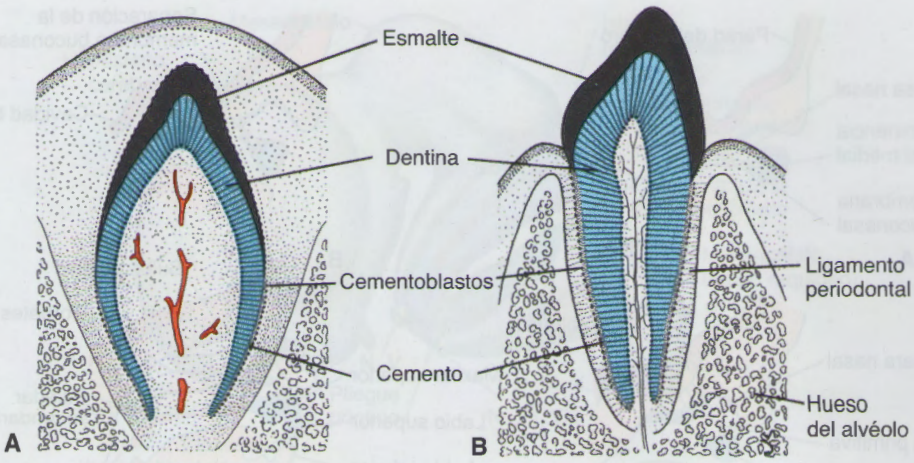

Figura 17-33. El diente justo antes del nacimiento **(A)** y después de la erupción **(B)**.

esmalte que regula el desarrollo temprano de los dientes (fig. 17-32 *B*).

El esmalte primero se deposita en el ápice del diente y, a partir de ahí, se extiende hacia el cuello. Cuando aumenta el grosor del esmalte, los ameloblastos se retiran hacia el retículo estrellado. Una vez allí retroceden, dejando de forma temporal una membrana fina **(cutícula dental)** sobre la superficie del esmalte. Tras la aparición de la dentición (erupción), esta membrana se desecha gradualmente.

La formación de la raíz del diente comienza cuando las capas epiteliales dentales penetran en el mesénquima subyacente y forman la **capa epitelial de la raíz** (fig. 17-32 *D*). Las células de la papila dental generan una capa de dentina continua con la de la corona (fig. 17-33). A medida que se deposita más dentina, la cavidad de la pulpa se estrecha hasta formar un canal que contiene los vasos sanguíneos y los nervios del diente.

Las células mesenquimatosas del exterior del diente que están en contacto con la dentina de la raíz se diferencian en **cementoblastos** (fig. 17-33 *A*). Estas células producen una capa fina de hueso especializado, el **cemento.** En el exterior de la capa de cemento, el mesénquima origina el **ligamento periodontal** (fig. 17-33), que sujeta el diente con firmeza y sirve para amortiguar los golpes.

Cuando la raíz se prolonga todavía más, la corona es empujada a través de las capas de tejido superiores hacia la cavidad bucal (fig. 17-33 *B*). La erupción de los **dientes deciduos** o **de leche** se produce entre 6 y 24 meses después del nacimiento.

Las **yemas** de los **dientes permanentes,** situadas en la cara lingual de los dientes de leche, se forman durante el tercer mes del desarrollo. Estas yemas se mantienen latentes hasta alrededor del sexto año de vida posnatal (fig. 17-34). Entonces, comienzan a crecer y empujan contra la parte inferior de los dientes de leche y facilitan su desprendimiento. Cuando crece el diente definitivo, la raíz del diente de leche situado encima de él es reabsorbida por los osteoclastos.

REGULACIÓN MOLECULAR DEL DESARROLLO DENTAL

Sólo los vertebrados tienen dientes y éstos son un análogo del aspecto evolutivo de la cresta neural. El desarrollo de los dientes representa un ejemplo clásico de interacción entre el epitelio y el mesénquima, en este caso entre el epitelio superior y el mesénquima inferior derivado de la cresta neural. La regulación de la estructuración de los dientes, desde incisivos a molares, se genera por una expresión combinada de genes ***HOX*** que se expresan en el mesénquima. Por lo que respecta al desarrollo individual de cada diente, el epitelio dirige la diferenciación hasta la fase de la yema, momento en el que la función reguladora se transfiere al mesénquima. Las señales para el desarrollo son factores de crecimiento, entre ellos **WNT, proteínas morfogenéticas del hueso (BMP)** y **factores de crecimiento de fibroblastos (FGF);** el factor secretado **sonic hedgehog (SHH);** y factores de transcripción como **MSX1** y **MSX2,** que interactúan en una vía compleja para producir la diferenciación celular y la estructuración de cada diente. Al parecer los dientes también tienen un centro de señalización que representa el «organizador» del desarrollo de los dientes, de forma similar a la actividad del nódulo durante la gastrulación (v. cap. 5). Esta región organizadora se llama **nudo del esmalte** y se localiza en una zona delimitada del epitelio dental, en los extremos de las yemas de los dientes. A continuación, durante la fase de casquete, crece para formar un grupo de células muy juntas pero experimenta apoptosis

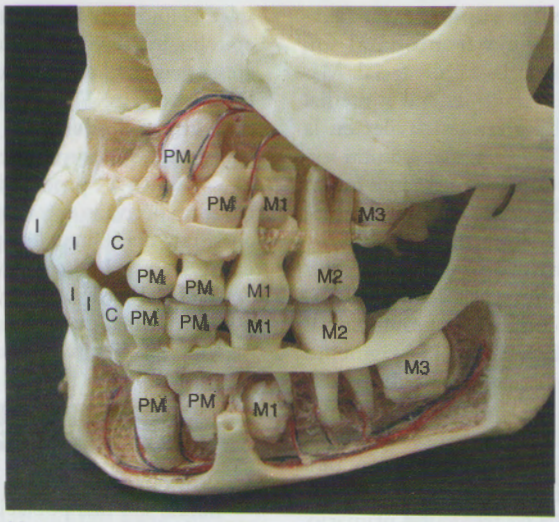

Vista anterolateral izquierda

Figura 17-34. Sustitución de los dientes de leche por los dientes definitivos en un niño. C, canino; I, incisivo; M1, M2, M3, molares 1.° 2.° y 3.°; PM, premolar. (Adaptado de Moore KL y Dalley AF. *Clinically Oriented Anatomy*, 5.ª ed. Figura 7-47 B, pág. 993. Lippincott Williams & Wilkins, Baltimore: 2006.)

Consideraciones clínicas

Anomalías dentales

La erupción de los **dientes natales** tiene lugar en el momento del nacimiento. Por norma general, suele ocurrir con los incisivos inferiores, que pueden estar mal formados y tener poco esmalte.

Las anomalías de los dientes pueden afectar a su número, forma y tamaño. Pueden aparecer descoloridos por sustancias externas, como las **tetraciclinas,** o tener poco esmalte, una enfermedad que suele estar causada por la **carencia de vitamina D (raquitismo).** Existen muchos factores que afectan al desarrollo de los dientes, entre ellos, las influencias genéticas y ambientales.

(muerte celular) y desaparece hacia el final de esta fase (fig. 17-32 *B*). Mientras está presente, expresa *FGF-4, SHH* y *BMP-2* y *BMP- 4.* Se cree que FGF-4 regula las protuberancias de las cúspides y también participa en el crecimiento de las protuberancias de las extremidades producidas por la cresta ectodérmica apical, mientras que BMP-4 regula el momento de la apoptosis en las células del nudo.

Resumen

Los **arcos faríngeos (branquiales),** que consisten en barras de tejido mesenquimatoso separadas por bolsas y hendiduras faríngeas, dan a la cabeza y al cuello su aspecto típico en la cuarta semana (fig. 17-3). Cada arco contiene una arteria (fig. 17-4), un par craneal (fig. 17-7), un elemento muscular y una barra cartilaginosa o un elemento esquelético propio (figs. 17-8 y 17-9; tabla 17-1, pág. 264). El endodermo de las **bolsas faríngeas** origina una serie de glándulas endocrinas y parte del oído medio. Por orden, las bolsas originan: *1)* la **cavidad del oído medio** y el **conducto auditivo** (bolsa 1); *2)* el estroma de la **amígdala palatina** (bolsa 2); *3)* las **glándulas paratiroideas inferiores** y el **timo** (bolsa 3), y *4)* las **glándulas paratifoideas superiores** y el **cuerpo ultimobranquial** (bolsas 4 y 5) (fig. 17-10).

Las **hendiduras faríngeas** originan una sola estructura, el **conducto auditivo externo.**

La estructuración de los elementos esqueléticos de los arcos faríngeos está regulada por la expresión génica en el endodermo de las bolsas faríngeas. El proceso consiste en la señalización entre el epitelio y el mesénquima, y el endodermo de las bolsas envía señales al tejido sensible, el mesénquima. En un principio, la expresión génica mesenquimatosa está determinada por factores de transcripción que contienen un homeodominio (los genes *OTX2* y *HOX*) transportados en los arcos faríngeos por las células de la cresta neural que migran. Las células de la cresta neural se originan a partir del mesencéfalo caudal y de segmentos del rombencéfalo llamados **rombómeros.** Estos genes responden a señales endodérmicas y dictan el tipo de elementos esqueléticos que se forma.

La **glándula tiroidea** se origina a partir de una proliferación epitelial en el suelo de la lengua y desciende hasta su nivel, delante de los anillos traqueales, durante el desarrollo.

Las prominencias **maxilar superior** y **maxilar inferior** y la **prominencia frontonasal** son las primeras prominencias de la región facial. Más adelante, las prominencias nasales lateral y medial se forman alrededor de las placodas nasales en la prominencia frontonasal. Todas estas estructuras son importantes, dado que determinan, mediante fusión y crecimiento especializado, el tamaño y la integridad del maxilar inferior, el labio superior, el paladar y la nariz (tabla. 17-3). La formación del labio superior se produce a partir de la fusión de las dos prominencias maxilares superiores con las dos prominencias nasales mediales (figs. 17-22 y 17-23). El segmento intermaxilar se forma por convergencia de las dos prominencias nasales mediales en la línea media. Este segmento se compone de: *1)* el **surco subnasal;** *2)* el **componente del maxilar superior,** que soporta los 4 dientes incisivos, y *3)* el **componente palatino,** que forma el paladar triangular primario. La nariz deriva de: *1)* la **prominencia frontonasal,** que forma el **puente**; *2)* las **prominencias nasales mediales,** que producen la **cresta** y la **punta**, y *3)* las **prominencias nasales laterales,** que forman las **aletas** (3) (fig. 17-23). La fusión de las **crestas palatinas,** que se forman a partir de las **prominencias maxilares superiores,** da lugar al **paladar duro (secundario)** y al **blando.** La fusión parcial o incompleta de estos tejidos mesenquimatosos puede resultar en una serie de deformidades por hendidura causadas por factores congénitos o por fármacos (difenilhidantoína).

La forma adulta de la cara depende del desarrollo de los **senos paranasales,** los **cornetes nasales** y los **dientes.** Los dientes se desarrollan mediante interacciones entre el epitelio y el mesénquima del epitelio bucal y el mesénquima procedente de la cresta neural. El **esmalte** es producido por los **ameloblastos** (figs. 17-32 y 17-33). Se sitúa sobre una capa gruesa de **dentina,** producida por los **odontoblastos,** que son un derivado de la cresta neural. El **cemento** es producido por los **cementoblastos,** otro derivado mesenquimatoso que se encuentra en la raíz del diente. Los primeros dientes (**dientes caducos** o **de leche**) aparecen entre los 6 y 24 meses después del nacimiento, y los dientes definitivos o **permanentes,** que sustituyen a los de leche, se forman durante el tercer mes del desarrollo (fig. 17-34).

Resolución de problemas

1. ¿Por qué se considera que las células de la cresta neural son una población celular importante para el desarrollo craneofacial?
2. Imagine que se le consulta en el caso de un niño con el maxilar inferior muy pequeño y las orejas representadas bilateralmente por pequeñas protuberancias. El niño ha sufrido numerosos episodios de neumonía y es menudo para su edad. ¿Cuál sería su diagnóstico? ¿Qué podría haber causado estas anomalías?
3. Un niño nace con labio leporino medial. ¿Debería preocuparse acerca de otras anomalías?
4. Un niño acude a la consulta con una prominencia en la línea media, por debajo del arco del hueso hioides. ¿Qué podría ser esta prominencia? ¿Cuál es su fundamento embrionario?

Capítulo 18
Sistema nervioso central

El sistema nervioso central (SNC) aparece al comienzo de la tercera semana como una placa de ectodermo engrosado en forma de zapatilla, la **placa neural,** en la región mediodorsal delante del **ganglio primitivo.** Sus extremos se elevan pronto para formar los **pliegues neurales** (fig. 18-1).

A medida que avanza el desarrollo, los pliegues neurales siguen elevándose, se acercan entre sí en la línea media y por último se fusionan formando el **tubo neural** (figs. 18-2 y 18-3). La fusión empieza en la región cervical y procede en direcciones cefálica y caudal (fig. 18-3*A*). Una vez iniciada la fusión, los extremos abiertos del tubo neural forman los **neuroporos craneal** y **caudal** que se comunican con la cavidad amniótica que lo reviste (fig. 18-3*B*). El cierre del neuroporo craneal se lleva a cabo en dirección craneal desde el sitio de cierre inicial en la región cervical (fig. 18-3*A*) y desde un sitio situado en el prosencéfalo que se forma después. Este último sitio avanza cranealmente, para cerrar la región más rostral del tubo neural, y caudalmente para coincidir con el cierre que avanza desde el sitio cervical (fig. 18-3*B*). El cierre final del neuroporo craneal tiene lugar en la fase de 18 a 20 somitas (25.° día); el cierre del neuroporo caudal tiene lugar aproximadamente 3 días después.

El extremo cefálico del tubo neural muestra tres dilataciones, las **vesículas cerebrales primarias:** *1)* el **prosencéfalo,** o **cerebro anterior;** *2)* el **mesencéfalo,** o **cerebro medio,** y *3)* el **rombencéfalo** o **cerebro posterior** (fig. 18-4). Al mismo tiempo, éste forma dos pliegues: *1)* el **pliegue cervical** en la unión del cerebro posterior y la médula espinal y *2)* el **pliegue cefálico** en la región del cerebro medio (fig. 18-4).

Cuando el embrión tiene 5 semanas, el prosencéfalo consta de dos partes: *1)* el **telencéfalo,** formado por una parte central y dos prominencias laterales, los **hemisferios cerebrales primitivos,** y *2)* el **diencéfalo,** caracterizado por la excrecencia de las vesículas ópticas (fig. 18-5). Un surco profundo, el **istmo rombencefálico,** separa el mesencéfalo del rombencéfalo.

El rombencéfalo también consta de dos partes: *1)* el **metencéfalo,** que más tarde forma el **puente** y el **cerebelo,** y *2)* el **mielencéfalo.** El límite entre

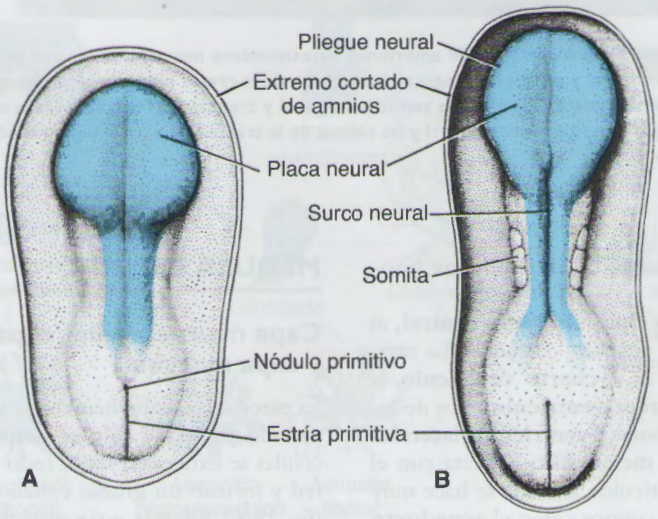

Figura 18-1. A. Vista dorsal de un embrión presomítico tardío de aproximadamente 18 días. Se ha eliminado el amnios y la placa dorsal es claramente visible. **B.** Vista dorsal a los aproximadamente 20 días. Obsérvense los somitas y el surco neural y los pliegues neurales.

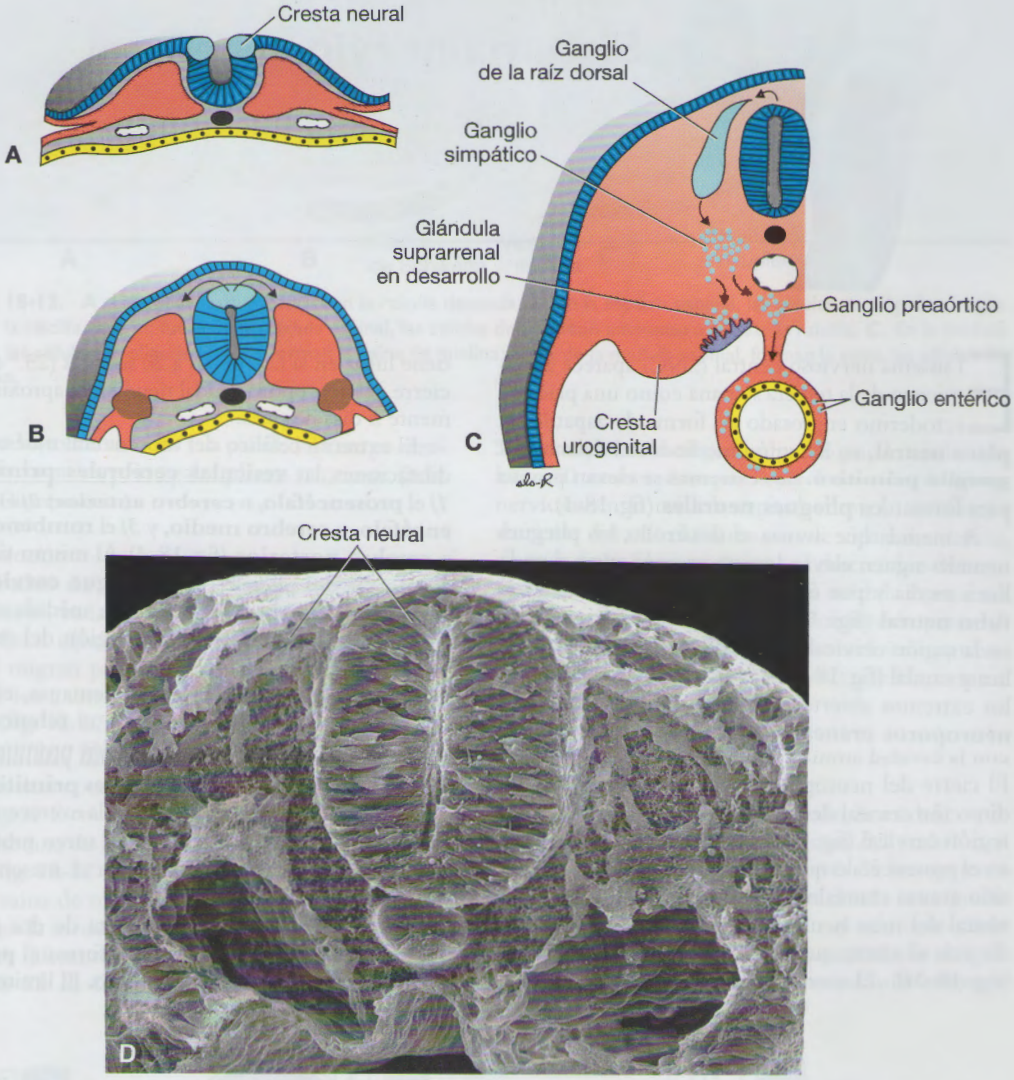

Figura 18-2. A-C. Secciones transversales de embriones sucesivamente mayores en las que se observa la formación del surco neural, del tubo neural y de la cresta neural. Las células de la cresta neural migran desde los extremos de los pliegues neurales y se transforman en los ganglios sensitivos espinal y craneal. **D.** Microfotografía electrónica de barrido de un embrión de pollo que muestra el tubo neural y las células de la cresta neural que migran desde la región dorsal del tubo (compárese con **B** y **C**).

estas dos partes viene marcado por el **pliegue pontino** (fig. 18-5).

La luz de la médula espinal, el **canal central,** es continua con la de las vesículas cerebrales. La cavidad del rombencéfalo es el **cuarto ventrículo,** la del diencéfalo es el **tercer ventrículo** y las de los hemisferios cerebrales son los **ventrículos laterales** (fig. 18-5). La luz del mesencéfalo conecta con el tercer y el cuarto ventrículos. Esta luz se hace muy estrecha y entonces se conoce como el **acueducto de Silvio.** Los ventrículos laterales se comunican con el tercer ventrículo a través de los **agujeros interventriculares de Monro** (fig. 18-5).

MÉDULA ESPINAL

Capa neuroepitelial, capa del manto y capa marginal

La pared de un tubo neural que hace poco que se ha cerrado consta de **células neuroepiteliales.** Estas células se extienden sobre todo el grosor de la pared y forman un grueso epitelio seudoestratificado (fig. 18-6). Además, están conectadas por complejos de unión en la luz. Durante la fase del surco neural e inmediatamente después del cierre del tubo, estas células se dividen rápidamente produciendo más y más

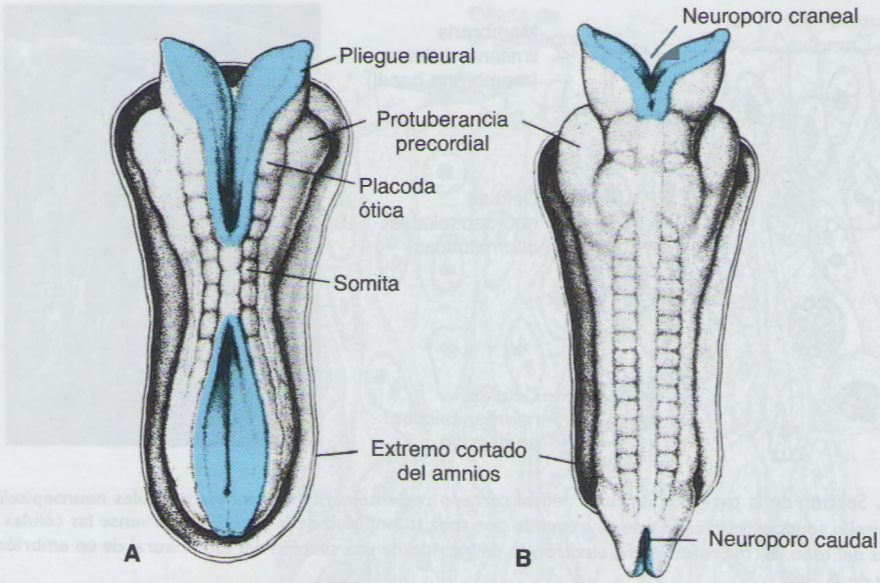

Figura 18-3. **A.** Vista dorsal de un embrión humano de aproximadamente 22 días. Pueden verse siete somitas distintos a *cada lado del tubo neural.* **B.** Vista dorsal de un embrión humano de aproximadamente 23 días. El sistema nervioso conecta con la cavidad amniótica a través de los neuroporos craneal y caudal.

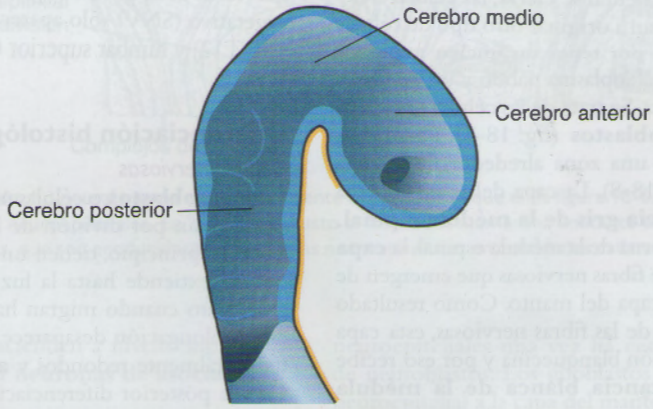

Figura 18-4. Dibujo de una sección sagital del cerebro a los aproximadamente 28 días del desarrollo humano. Las tres vesículas cerebrales representan el cerebro anterior, el cerebro medio y el cerebro posterior.

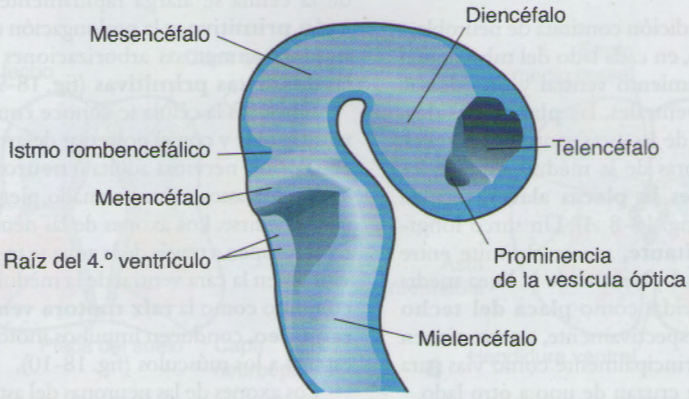

Figura 18-5. Dibujo de una sección sagital del cerebro a los aproximadamente 32 días del desarrollo humano. Las tres vesículas cerebrales originales se han dividido en el telencéfalo, el diencéfalo, el mesencéfalo, el metencéfalo y el mielencéfalo.

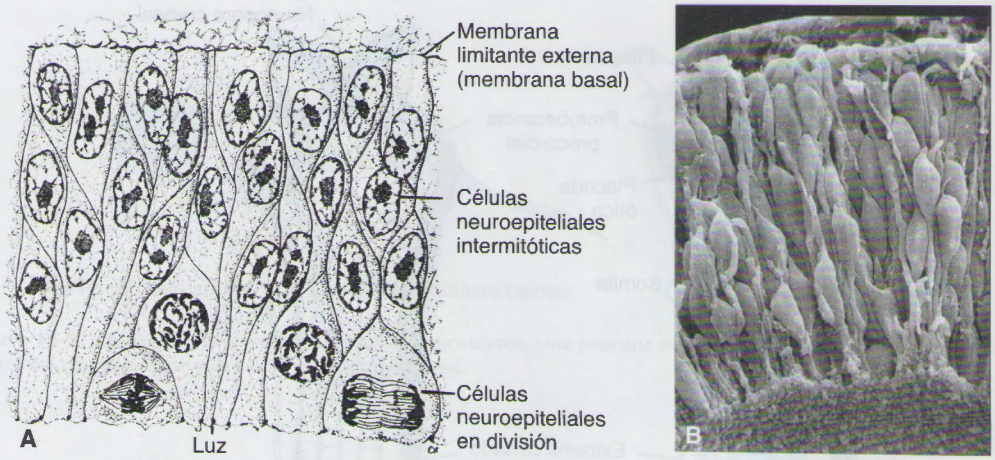

Figura 18-6. **A.** Sección de la pared de un tubo neural cerrado recientemente que muestra células neuroepiteliales que forman un epitelio seudoestratificado que se extiende por toda la amplitud de la pared. Obsérvense las células que se dividen en la luz del tubo. **B.** Microfotografía electrónica de barrido de una sección del tubo neural de un embrión de pollo parecida a la de **A.**

células neuroepiteliales. En conjunto, constituyen la **capa neuroepitelial** o **neuroepitelio.**

Cuando el tubo neural se cierra, las células neuroepiteliales empiezan a originar otro tipo de células que se caracterizan por tener un núcleo grande y redondo con un nucleoplasma pálido y un nucléolo de coloración oscura. Se trata de las células nerviosas primitivas o **neuroblastos** (fig. 18-7). Forman la **capa del manto,** una zona alrededor de la capa neuroepitelial (fig. 18-8). La capa del manto forma más tarde la **sustancia gris de la médula espinal.**

La capa más externa de la médula espinal, la **capa marginal,** contiene fibras nerviosas que emergen de neuroblastos de la capa del manto. Como resultado de la mielinización de las fibras nerviosas, esta capa adopta una coloración blanquecina y por eso recibe el nombre de **sustancia blanca de la médula espinal** (fig. 18-8).

Placa basal, placa alar, placa del techo y placa del suelo

Como resultado de la adición continua de neuroblastos a la capa del manto, en cada lado del tubo neural se observa un engrosamiento ventral y uno dorsal. Los engrosamientos ventrales, las **placas basales,** que contienen células de las astas motoras ventrales, forman las áreas motoras de la médula espinal; los engrosamientos dorsales, las **placas alares,** forman las **áreas sensitivas** (fig. 18-8 *A*). Un surco longitudinal, el **surco limitante,** marca el límite entre las dos. Las partes dorsal y ventral de la línea media del tubo neural, conocidas como **placa del techo** y **placa del suelo,** respectivamente, no contienen neuroblastos; actúan principalmente como vías para las fibras nerviosas que cruzan de uno a otro lado.

Además del asta motora ventral y el asta sensitiva dorsal, un grupo de células nerviosas se acumula entre las dos áreas y forma una pequeña **asta intermedia** (fig. 18-8 *B*). Este asta, que contiene células nerviosas de la parte simpática del sistema nervioso vegetativo (SNV) sólo aparece a los niveles torácico (*T1-T12*) y lumbar superior (*L2* o *L3*) de la médula espinal.

Diferenciación histológica

Células nerviosas

Los **neuroblastos** o células nerviosas primitivas sólo se originan por división de las células neuroepiteliales. Al principio, tienen una prolongación central que se extiende hasta la luz **(dendrita transitoria),** pero cuando migran hacia la capa del manto, esta prolongación desaparece y los neuroblastos son temporalmente redondos y **apolares** (fig. 18-9 *A*). Con la posterior diferenciación, las nuevas prolongaciones citoplasmáticas aparecen en lados opuestos del cuerpo celular, formando un **neuroblasto bipolar** (fig. 18-9 *B*). La prolongación en un extremo de la célula se alarga rápidamente para formar el **axón primitivo,** y la prolongación del otro extremo muestra numerosas arborizaciones citoplasmáticas, las **dendritas primitivas** (fig. 18-9 *C*).

Entonces la célula se conoce como **neuroblasto multipolar** y con el posterior desarrollo se convierte en la célula nerviosa adulta o **neurona.** Una vez que los neuroblastos se han formado, pierden su capacidad para dividirse. Los axones de las neuronas de la placa basal rompen a través de la zona marginal y se vuelven visibles en la cara ventral de la médula. Conocidos en conjunto como la **raíz motora ventral del nervio raquídeo,** conducen impulsos motores de la médula espinal a los músculos (fig. 18-10).

Los axones de las neuronas del asta sensitiva dorsal (placa alar) se comportan de un modo distinto al de aquellas del asta ventral. Penetran en la capa marginal

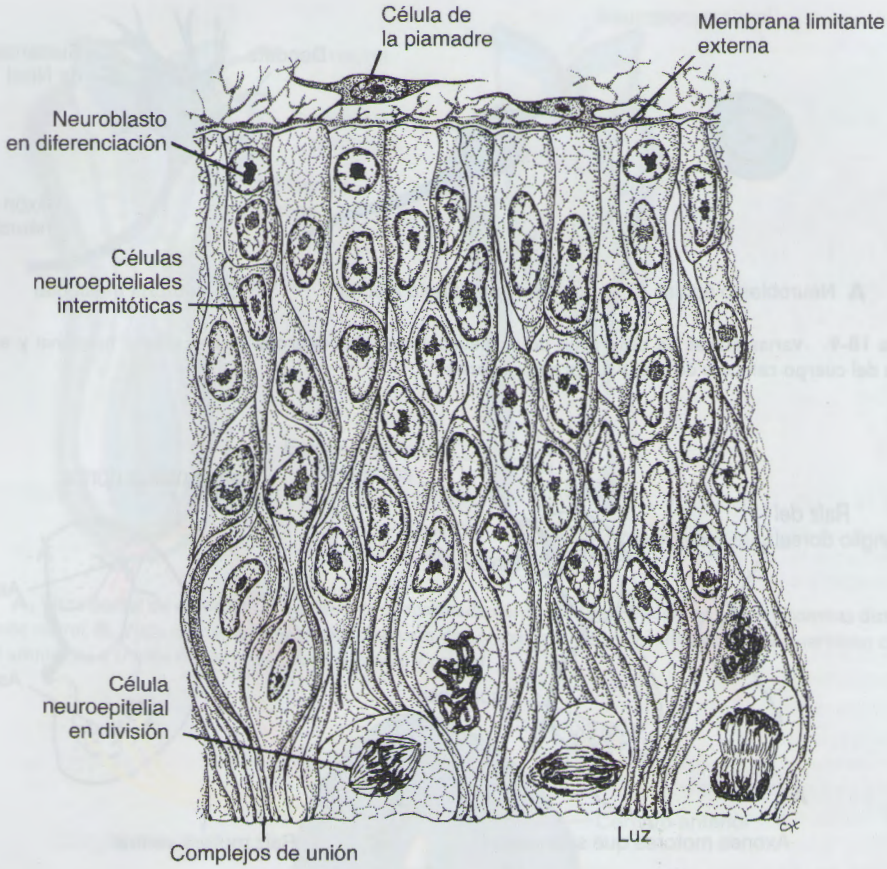

Figura 18-7. Sección del tubo neural en una etapa ligeramente más avanzada que en la figura 18-6. La parte principal de la pared consta de células neuroepiteliales. En la periferia, justo al lado de la membrana limitante externa, se forman los neuroblastos. Estas células, que son producidas por las células neuroepiteliales en cantidades cada vez mayores, formarán la capa del manto.

de la médula, donde ascienden a niveles superiores o inferiores para formar **neuronas de asociación.**

Células gliales

La mayor parte de las células de sostén primitivas, los **glioblastos,** están formadas por células neuroepiteliales una vez ha cesado la producción de neuroblastos. Los glioblastos migran de la capa neuroepitelial a la capa del manto y a la capa marginal. En la capa del manto se diferencian en **astrocitos protoplasmáticos** y en **astrocitos fibrilares** (fig. 18-11). Estas células están situadas entre vasos

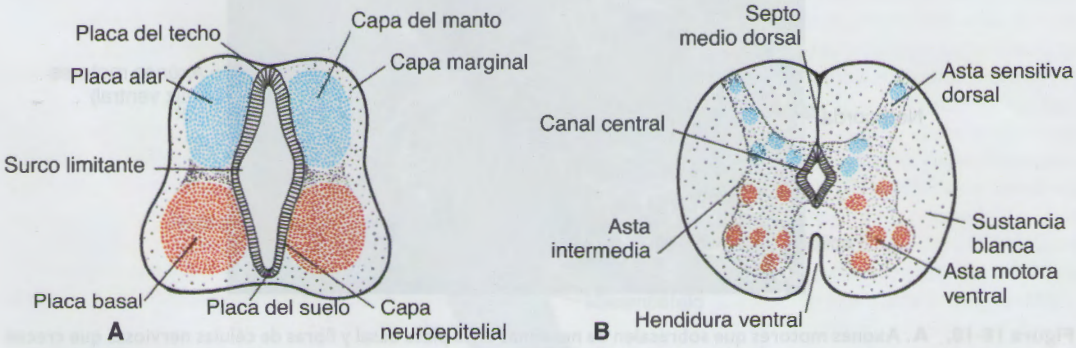

Figura 18-8. A, B. Dos etapas sucesivas en el desarrollo de la médula espinal. Obsérvese la formación de las astas motora ventral y sensitiva dorsal y la columna intermedia.

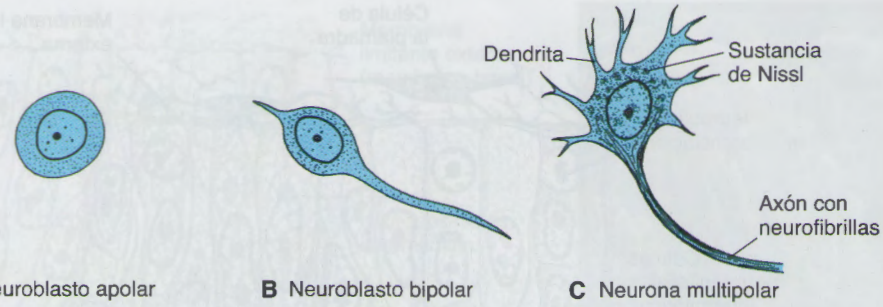

Figura 18-9. Varias etapas de desarrollo de un neuroblasto. Una neurona es una unidad funcional y estructural que consta del cuerpo celular y de todas sus prolongaciones.

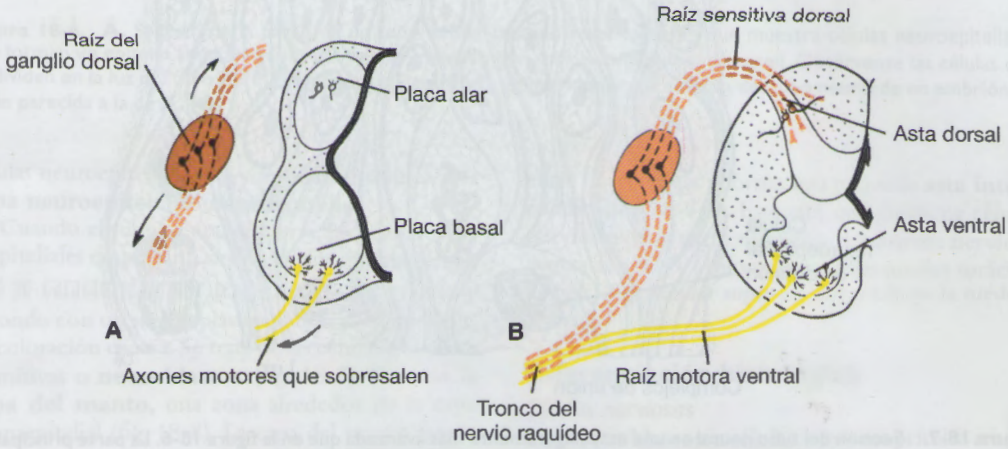

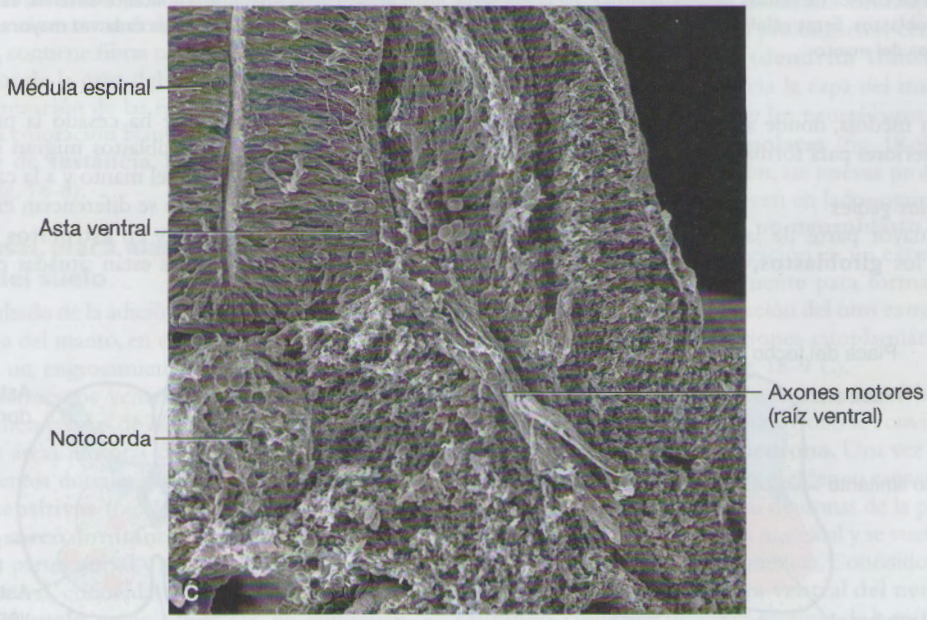

Figura 18-10. **A.** Axones motores que sobresalen de neuronas en la placa basal y fibras de células nerviosas que crecen central y periféricamente en el ganglio de la raíz dorsal. **B.** Fibras nerviosas de las raíces motora ventral y sensitiva dorsal que se unen para formar el tronco del nervio raquídeo. **C.** Microfotografía electrónica de barrido de una sección transversal a través de la médula espinal de un embrión de pollo. El asta ventral y la raíz motora ventral se están diferenciando.

sanguíneos y neuronas donde proporcionan apoyo y llevan a cabo funciones metabólicas.

Otro tipo de célula de sostén que posiblemente procede de glioblastos es la **célula de oligodendroglia.** Esta célula, que se halla principalmente en la capa marginal, forma vainas de mielina alrededor de los axones ascendentes y descendentes en la capa marginal.

En la segunda mitad del desarrollo, en el SNC aparece un tercer tipo de célula de sostén, la **célula de microglia.** Este tipo de célula muy fagocítica procede del mesénquima vascular cuando los vasos sanguíneos penetran en el sistema nervioso (fig. 18-11). Cuando las células neuroepiteliales dejan de producir neuroblastos y blastos de la glía, se diferencian en células ependimarias que revisten el canal central de la médula espinal.

Células de la cresta neural

Durante la elevación de la placa neural aparece un grupo de células a lo largo de cada borde (la cresta) de los pliegues neurales (fig. 18-2). Estas **células de la cresta neural** son de origen ectodérmico y se extienden por toda la longitud del tubo neural. Las células de la cresta migran lateralmente y originan los **ganglios sensitivos (ganglios de la raíz dorsal)** de los nervios raquídeos y otros tipos celulares (fig. 18-2).

Durante el posterior desarrollo, los neuroblastos de los ganglios sensitivos forman dos prolongaciones (fig. 18-10 *A*). Las prolongaciones que crecen centralmente penetran en la parte dorsal del tubo neural. En la médula espinal, terminan en el asta dorsal o ascienden a través de la capa marginal hasta uno de los centros cerebrales superiores. Estas prolongaciones se conocen en conjunto como la **raíz sensitiva dorsal del nervio raquídeo** (fig. 18-10 *B*). Las prolongaciones que crecen periféricamente unen fibras de las raíces motoras ventrales y de este modo participan en la formación del tronco del nervio raquídeo. A la larga, estas prolongaciones terminan en los órganos receptores sensitivos. Por consiguiente, los neuroblastos de los ganglios sensitivos procedentes de células de la cresta neural originan las **neuronas de la raíz dorsal.**

Además de formar ganglios sensitivos, las células de la cresta neural se diferencian en neuroblastos simpáticos, células de Schwann, células de pigmento, odontoblastos, meninges y mesénquima de los arcos faríngeos (v. tabla 6-1, pág. 69).

Nervios raquídeos

Las fibras nerviosas motoras empiezan a aparecer durante la cuarta semana, originándose desde las células nerviosas en las placas basales (astas ventrales) de la médula espinal. Estas fibras se agrupan en haces conocidos como **raíces de los nervios ventrales** (fig. 18-10). Las **raíces de los nervios dorsales** se forman como conjuntos de fibras que se originan a partir de células en **los ganglios de la raíz dorsal (ganglios raquídeos).** Las prolongaciones centrales de estos ganglios forman haces que se introducen en la médula espinal al otro lado de las astas dorsales. Las prolongaciones distales unen las raíces de los nervios ventrales para formar un **nervio raquídeo** (fig. 18-10). Casi de inmediato, los nervios raquídeos se dividen en las **ramas primarias dorsal** y **ventral.** Las ramas primarias dorsales inervan la musculatura axial dorsal, las uniones vertebrales y la piel de la espalda. Las ramas primarias ventrales

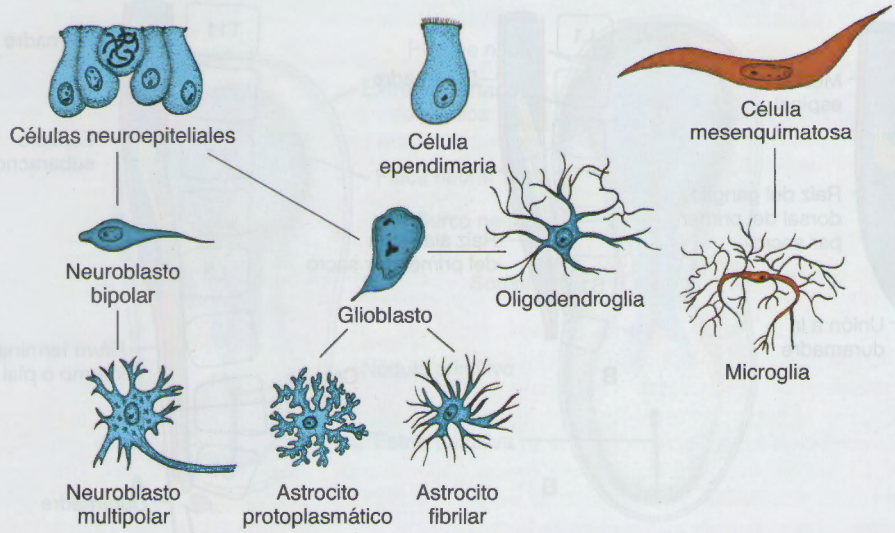

Figura 18-11. Origen de la célula nerviosa y los diversos tipos de células gliales. Los neuroblastos, los astrocitos fibrilares y protoplasmáticos y las células ependimarias se originan a partir de células neuroepiteliales. La microglia se desarrolla a partir de células del mesénquima de vasos sanguíneos a medida que se vasculariza el sistema nervioso central.

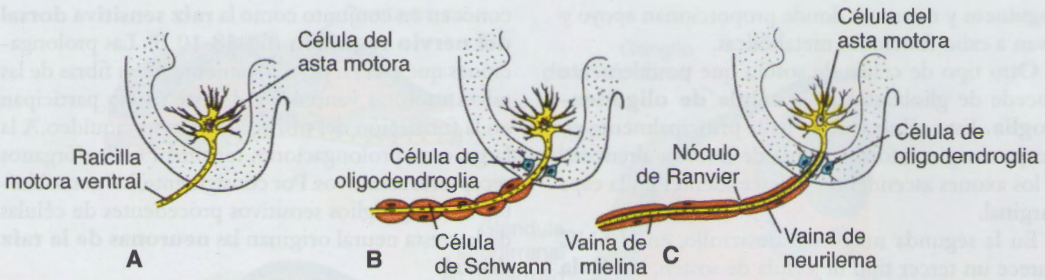

Figura 18-12. **A.** Célula del asta motora con la raicilla desnuda. **B.** En la médula espinal, las células de oligodendroglia rodean la raicilla ventral; fuera de la médula espinal, las células de Schwann empiezan a rodear la raicilla. **C.** En la médula espinal, las células de oligodendroglia forman la vaina de mielina; fuera de la médula espinal, forman la vaina las células de Schwann.

inervan las extremidades y la pared del cuerpo ventral y forman los principales plexos nerviosos (braquial y lumbosacro).

Mielinización

Las **células de Schwann** mielinizan los nervios periféricos, cada célula mieliniza únicamente un axón. Estas células originadas a partir de la cresta neural migran periféricamente y se sitúan alrededor de los axones, formando la **vaina de neurilema** (fig. 18-12). Al inicio del cuarto mes de vida fetal, muchas fibras nerviosas adoptan un aspecto blanquecino como resultado del depósito de **mielina,** que se forma por el enrollamiento repetido de la membrana de la célula de Schwann alrededor del axón (fig. 18-12 *C*).

La vaina de mielina que envuelve las fibras nerviosas en la médula espinal tiene un origen completamente diferente, las **células de oligodendroglia** (fig. 18-12 *B*, *C*). A diferencia de las células de Schwann, un solo oligodendrocito puede mielinizar hasta 50 axones. Aunque la mielinización de fibras nerviosas en la médula espinal empieza aproximadamente durante el cuarto mes de vida intrauterina, algunas de las fibras motoras que descienden de centros cerebrales superiores hasta la médula espinal no se mielinizan hasta el primer año de vida posnatal. Los tractos del sistema nervioso se mielinizan aproximadamente en el mismo momento que empiezan a ser funcionales.

Cambios posicionales de la médula espinal

Durante el tercer mes de desarrollo, la médula espinal se extiende en toda la longitud del embrión y los nervios raquídeos pasan a través de los agujeros intervertebrales en el mismo nivel donde se originan (fig. 18-13 *A*). No obstante, con el aumento de la edad, la columna vertebral y la duramadre se alargan más rápidamente que el tubo neural, y el extremo

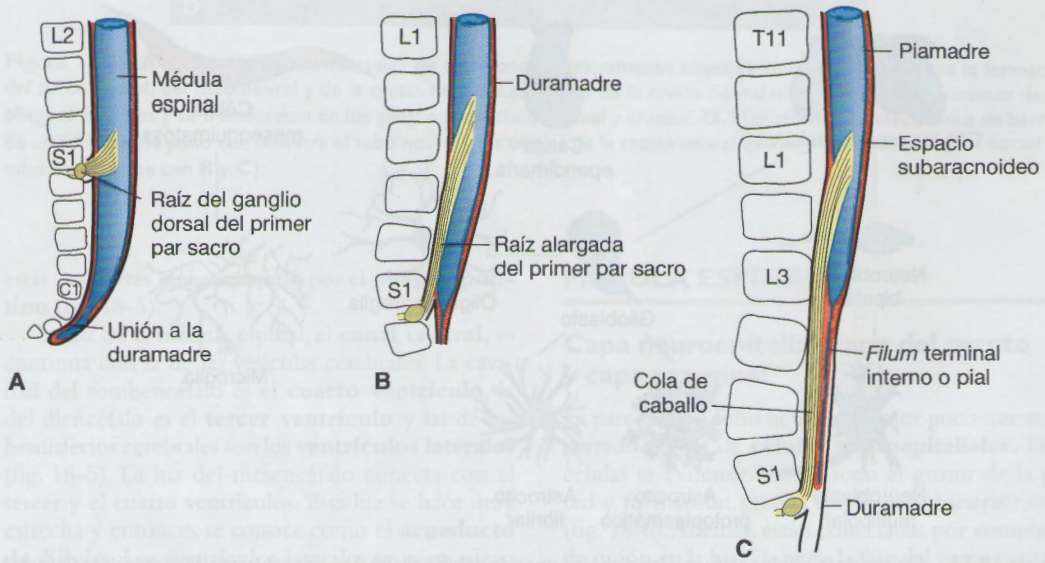

Figura 18-13. Extremo terminal de la médula espinal en relación con el de la columna vertebral en diversas etapas del desarrollo. **A.** Aproximadamente durante el tercer mes. **B.** A finales del quinto mes. **C.** Recién nacido.

terminal de la médula espinal se desvía gradualmente a un nivel superior. En el momento del parto, este extremo se encuentra al nivel de la tercera vértebra lumbar (fig. 18-13 *C*). Como resultado de este crecimiento desproporcionado, los nervios raquídeos discurren oblicuamente desde su segmento de origen en la médula espinal hasta el nivel correspondiente de la columna vertebral. La duramadre sigue unida a la columna vertebral a nivel del cóccix.

En el adulto, la médula espinal termina a nivel de la L2 o la L3, mientras que el saco dural y el espacio subaracnoideo se extienden hasta S2. Al final de la médula espinal, una extensión de la piamadre en forma de hilo pasa caudalmente, atraviesa la duramadre, que proporciona una capa envoltura en S2, y se extiende hasta la primera vértebra coccígea. Esta estructura se denomina el ***filum* terminal** y marca el tracto de regresión de la médula espinal al tiempo que proporciona sostén a la médula (la parte cubierta por duramadre que se extiende desde S2 hasta el cóccix también recibe el nombre de **ligamento coccígeo**). Las fibras nerviosas que hay por debajo del extremo terminal de la médula espinal constituyen en conjunto la **cola de caballo.** Cuando se extrae líquido cefalorraquídeo durante una **punción lumbar,** la aguja se inserta a nivel lumbar inferior (L4-L5), evitando el extremo inferior de la médula espinal.

Regulación molecular de la diferenciación nerviosa de la médula espinal

Las regiones dorsal (sensitiva) y ventral (motora) de la médula espinal en desarrollo dependen de gradientes de concentración entre miembros de la familia de los factores de transformación del crecimiento β (TGF-β) secretados en el tubo neural dorsal y el factor sonic hedgehog (SHH) secretado por la notocorda y la placa del suelo (fig. 18-14 *A*). En un inicio, las proteínas morfogénicas óseas (BMP) 4 y 7 son secretadas por ectodermo que envuelve el tubo neural, y la presencia de estas proteínas establece un segundo centro de señalización en la placa del techo. A continuación, la BMP-4 de la placa del techo induce una cascada de proteínas TGF-β, entre las cuales BMP-5, BMP-7, activina y dorsalina en la placa del techo y el área circundante. Esta cascada se organiza en el espacio y el tiempo de modo que se establece un gradiente de concentración de estos factores. Como resultado, las células que hay cerca de la placa del techo están expuestas a las concentraciones más elevadas y las células posicionadas más ventralmente se hallan cada vez menos expuestas a estos factores.

En la región ventral del tubo neural tienen lugar acontecimientos parecidos, sólo que la molécula señalizadora es SHH. Este factor se expresa por primera vez en la notocorda, seguido del establecimiento de un segundo centro de señalización en

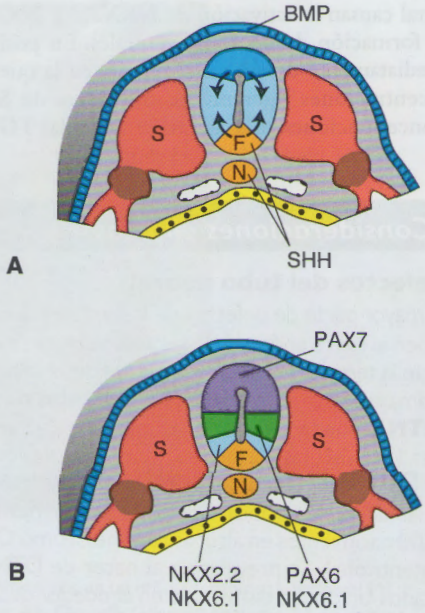

Figura 18-14. A, B. Dibujos que ilustran la regulación molecular de la diferenciación neuronal en la medula espinal. **A.** En un principio, BMP-4 y 7 secretadas en el ectodermo que reviste el tubo neural establecen un centro de *señalización en la placa del techo. A continuación, BMP-4* de la placa del techo regula por aumento una cascada de proteínas TGF-β, que incluye BMP-5 y 7, activina, y dorsalina en esta región. Asimismo, SHH secretado por la notocorda establece más SHH de señalización en la placa del suelo. De esta manera, se establece un gradiente coincidente que afecta a los factores dorsal y ventral en el tubo neural. **B.** El gradiente establecido por las proteínas TGF-β y SHH activa factores de transcripción que regulan la diferenciación neuronal. Por ejemplo, concentraciones elevadas de TGF-β en el tubo neural dorsal activan *PAX3* y *7*, que controlan la diferenciación de neuronas sensitivas. Concentraciones elevadas de SHH y concentraciones muy bajas de TGF-β cerca de la placa del suelo activan *NKX2.2* y *NKX6.1* y la formación de neuronas ventrales. Concentraciones ligeramente más altas de TGF-β y ligeramente inferiores de SHH activan *NKX6.1* y *PAX6* y la diferenciación de neuronas motoras ventrales y así sucesivamente.

la placa del suelo (fig. 18-14 *A*). Como resultado, se constata una disminución progresiva de SHH desde la región ventral a la región dorsal del tubo neural.

De este modo, se establecen dos concentraciones superpuestas entre miembros de la familia de TGF-β y SHH. A continuación, estos gradientes activan factores de transcripción que regulan la diferenciación de neuronas sensitivas y motoras. Por ejemplo, concentraciones elevadas de factores TGF-β y concentraciones muy bajas de SHH en el tubo neural dorsal activan *PAX3* y 7 que controlan la diferenciación de neuronas sensitivas (fig. 18-14 *B*). Asimismo, concentraciones elevadas de SHH y concentraciones muy bajas de moléculas TGF-β en la región más

ventral causan la activación de *NKX2.2* y *NKX6.1* y la formación de neuronas ventrales. En posición inmediatamente dorsal a esta región, en la que hay concentraciones ligeramente inferiores de SHH y concentraciones más altas de moléculas TGF-β, inicia la expresión de *NKX6.1* y *PAX6* y estos factores de transcripción inducen diferenciación de células del asta motora ventral. Estas interacciones siguen produciendo todos los tipos distintos de células en la médula espinal.

Consideraciones clínicas

Defectos del tubo neural

La mayor parte de defectos de la medula espinal se deben al cierre anómalo de los pliegues neurales durante la tercera y cuarta semanas de desarrollo. Las anomalías resultantes, **defectos del tubo neural (DTN),** pueden afectar a las meninges, las vértebras, los músculos y la piel. La prevalencia al nacer de los DTN, incluidas espina bífida y anencefalia, varía en las diferentes poblaciones y puede ser hasta de 1/200 nacimientos en algunas regiones, como China septentrional. La prevalencia al nacer de DTN en Estados Unidos ha disminuido en alrededor de 25% a 1/1 500 macimientos desde que se instituyó el fortalecimiento de la harina con ácido cítrico en 1998.

Espina bífida es un término general para los DTN que afectan a la región medular. Se trata de una división de los arcos vertebrales y puede afectar o no el tejido neural subyacente. La **espina bífida oculta** es un defecto en los arcos vertebrales que está cubierto por piel y que no suele afectar el tejido neural subyacente (fig. 18-15 *A*). Más a menudo, el defecto ocurre en la región sacra (S^1-S^2), y a veces está señalado por una zona con pelo que cubre la región afectada. El defecto, que se debe a falta de fusión de los arcos vertebrales, afecta a alrededor de 10% de las personas por lo demás normales. La malformación no suele detectarse al nacimiento y no causa discapacidad. A menudo el defecto se advierte

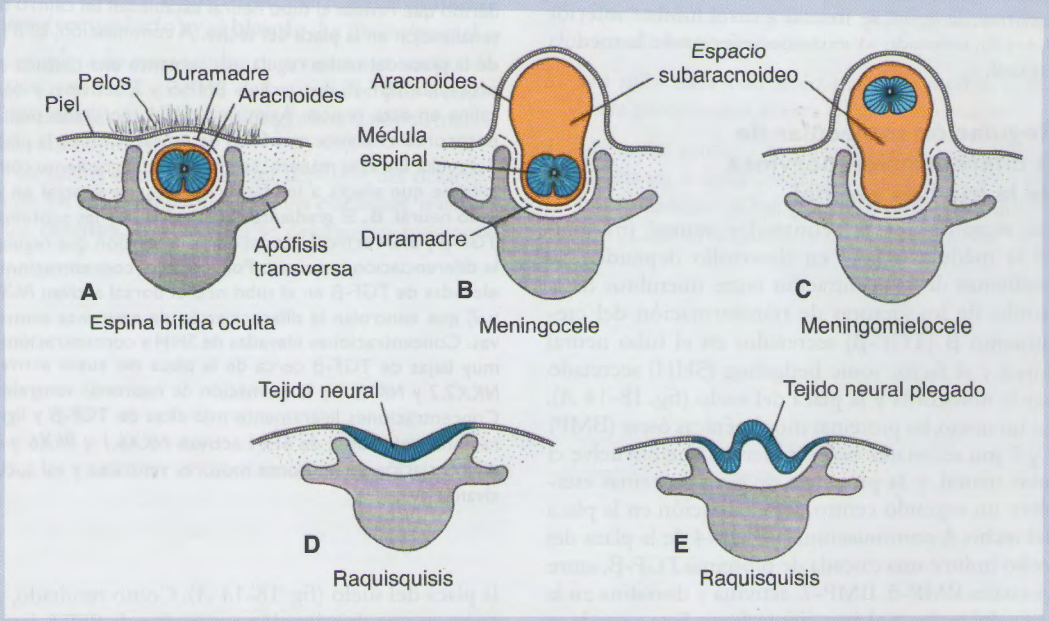

Figura 18-15. A-E. Dibujos que ilustran una variedad de defectos del tubo neural que afectan a la medula espinal. El término *espina bífida* se aplica a todas las anomalías porque en el arco óseo de una o más vértebras no se ha llevado a cabo la fusión dorsal a la medula espinal. En algunos casos, el defecto óseo viene cubierto por piel (espina bífida oculta, **A**), pero la medula espinal permanece intacta. A menudo, este defecto sólo es detectable por el pelo oscuro que crece encima de la zona. En casos de meningocele **(B),** de la anomalía sólo sobresale una bolsa llena de líquido de las meninges, mientras que en el meningomielocele la bolsa también contiene tejido neural **(C).** El termino *raquisquisis* se refiere a defectos del tubo neural que se caracterizan por la ausencia de cierre del tubo neural causante de espina bífida y exposición de tejido neural que a menudo se vuelve necrótico **(D, E).** La raquisquisis puede tener lugar en la medula espinal o en regiones cerebrales del tubo neural y representa el tipo más grave de alteración. La mayor parte de defectos de la medula espinal tienen lugar en la región lumbosacra, y 50% a 70% de todos los DTN pueden evitarse si la madre toma ácido fólico (400 μg diarios) antes de quedar embarazada y durante el embarazo.

(continúa)

(cont.)

por primera vez como un hallazgo incidental cuando se realiza una radiografía de la espalda.

Otros tipos de espina bífida incluyen meningocele y meningomielocele. Se trata de DTN graves en los que tejido neural, meninges o ambos protruyen a través de un defecto en los arcos vertebrales y la piel para formar un saco de tipo quístico (fig. 18-15). La mayoría se sitúan en la región lumbosacra y producen déficits neurológicos, pero no suelen relacionarse con retraso mental. En algunos casos, solo meninges llenas de líquido protruyen a través de este espacio **(meningocele)** (fig. 18-15 *B*); en otros se incluye tejido neural **(meningomielocele)** (fig. 18-15 *C*). A veces, los pliegues neurales no se elevan sino que permanecen como una masa aplanada de tejido neural (espina bífida con mielosquisis o **raquisquisis**) (figs. 18-15 *D*, *E* y 18-16). En 80 a 90% de los niños nacidos con DTN graves se desarrolla **hidrocéfalo** que requiere intervención, y a menudo se relaciona con la presencia de **malformación de Arnold-Chiari** (herniación de parte del cerebelo dentro del agujero magno), que obstruye el flujo de líquido cefalorraquídeo y provoca el hidrocéfalo. La herniación del cerebelo ocurre porque la médula espinal se adhiere a la columna vertebral a causa de su desarrollo anormal. A medida que la columna vertebral se alarga, la fijación de la médula tira del cerebelo hacia el agujero magno, cortando el flujo de líquido cefalorraquídeo. El hidrocéfalo puede tratarse insertando una derivación ventriculoperitoneal, que permite el drenaje del líquido cefalorraquídeo de uno de los ventrículos cerebrales hacia la cavidad peritoneal.

La espina bífida quística puede diagnosticarse de manera prenatal por medio de ecografía y determinando el valor de α-fetoproteína en el suero materno y el líquido amniótico. Las vértebras pueden visualizarse hacia las 12 semanas de gestación, y pueden detectarse defectos en el cierre de los arcos vertebrales. Un tratamiento experimental para el defecto es la cirugía *in utero* ya a las 22 semanas de gestación. Se expone al feto mediante cesárea, se repara el defecto y se devuelve al feto dentro del útero.

Hipertermia, ácido valproico e hipervitaminosis A producen DTN, al igual que un gran número de otros teratógenos. El origen de la mayoría de los DTN es multifactorial, y la probabilidad de tener un niño con este defecto aumenta en grado significativo una vez que ha nacido descendencia afectada.

Figura 18-16. **Paciente con espina bífida quística característica que afecta a varias vertebras en la región lumbosacra.**

Indicios recientes demuestran que el **ácido fólico (folato)** reduce la incidencia de DTN hasta en 50 a 70% si la madre comienza a tomar 400 μg diarios de folato cuando menos un mes antes de la concepción y continúa hasta el principio de la gestación.

Dado que alrededor de 50% de todos los embarazos no son planeados, se recomienda que todas las mujeres en edad reproductiva tomen diariamente complejos multivitamínicos que contengan 400 μg de ácido fólico. Además, las mujeres que tienen un hijo con DTN o con antecedentes familiares de DTN deberían tomar cada día 400 μg de ácido fólico y a continuación 4000 μg (4 mg) diarios empezando cuando menos un mes antes de la concepción y durante los tres primeros meses de embarazo.

ENCÉFALO

El encéfalo se divide algunas veces en **tallo encefálico** (que consta de mielencéfalo, puente de Varolio o protuberancia anular –procedente del metencéfalo–, y mesencéfalo) y **centros superiores** (cerebelo y hemisferios cerebrales). El tallo encefálico es una continuación directa de la médula espinal y tiene organización similar. Por tanto, a cada lado de la línea media se encuentran las **placas basales** y **alares,** bien definidas, que representan las áreas motora y sensitiva, respectivamente. Sin embargo, los centros

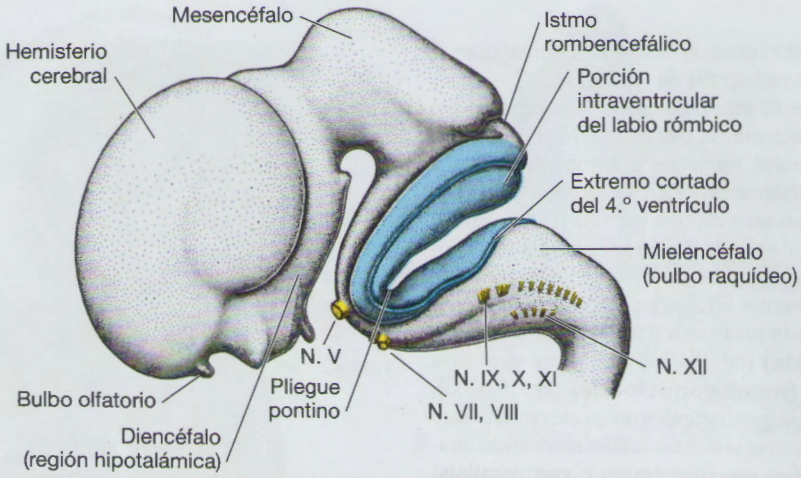

Figura 18-17. Vista lateral de las vesículas cerebrales en un embrión de 8 semanas (longitud coronilla-cadera ~27 mm). Se ha eliminado la placa del techo del rombencéfalo para mostrar la porción intraventricular del labio rómbico. Obsérvese el origen de los pares craneales.

superiores no reflejan casi nada de este patrón básico y, al contrario, muestran acentuación de las placas alares y regresión de las placas basales.

Rombencéfalo: cerebro posterior

El rombencéfalo consta del **mielencéfalo,** la más caudal de las vesículas cerebrales, y el **metencéfalo,** que se extiende desde el pliegue pontino hasta el istmo rombencefálico (figs. 18-5 y 18-17).

Mielencéfalo

El mielencéfalo es una vesícula cerebral que origina el **bulbo raquídeo.** Difiere de la médula espinal en que sus paredes laterales están evertidas (fig. 18-18). Las placas alar y basal separadas por el surco limitante pueden diferenciarse claramente.

La placa basal, parecida a la de la médula espinal, contiene núcleos motores. Estos núcleos se dividen en tres grupos: *1)* un grupo **eferente somático**

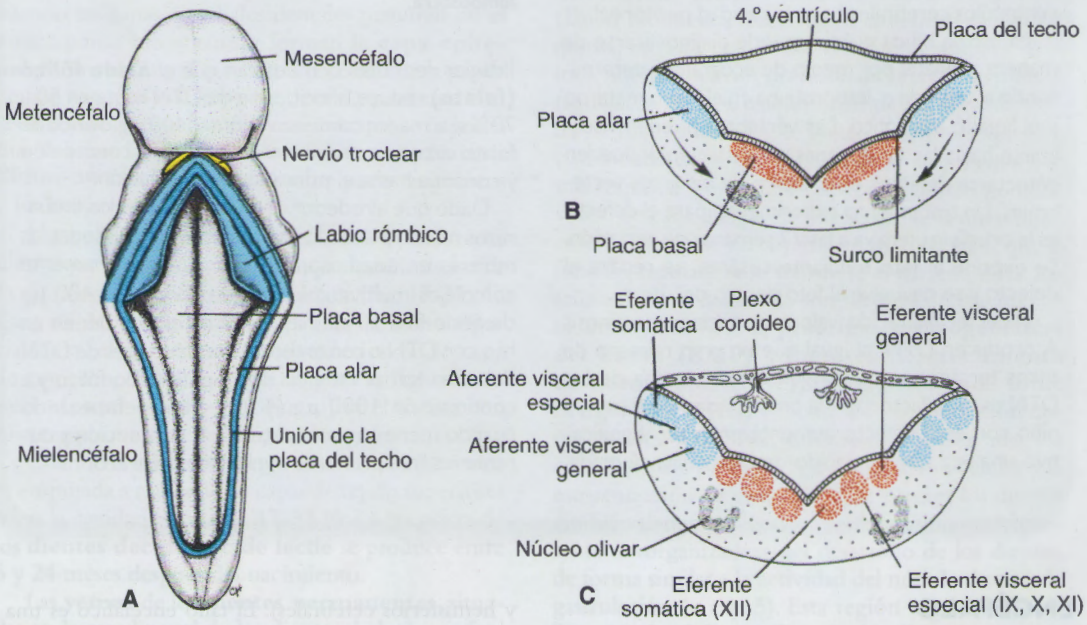

Figura 18-18. **A.** Vista dorsal del suelo del cuarto ventrículo en un embrión de 6 semanas tras la eliminación de la placa del techo. Obsérvense las placas alar y basal en el mielencéfalo. El labio rómbico es visible en el metencéfalo. **B, C.** Posición y diferenciación de las placas alar y basal del mielencéfalo en distintas etapas de desarrollo. Obsérvese la formación de los grupos nucleares en las placas alar y basal. *Flechas,* vía seguida por las células de la placa alar hasta el complejo nuclear olivar. El plexo coroideo produce líquido cefalorraquídeo.

TABLA 18-1. *Organización de las neuronas de las placas alares y basales en el tallo encefálico*

Tipo	Tipo de inervación	Estructuras inervadas	Pares craneales	Ubicación
Eferente somática general	Músculo estriado somático	Músculos oculares extrínsecos Lengua	III, IV,[a] VI XII	Metencéfalo Mielencéfalo
Eferente visceral especial (branquial)[b]	Músculos estriados de la faringe (v. tabla 17-1, pág. 262)	Músculos derivados de los arcos faríngeos	V, VII IX, X	Metencéfalo Mielencéfalo
Eferente visceral general	Vías parasimpáticas al ojo Músculos lisos	M. esfínter de la pupila	III	Mesencéfalo
		Vías respiratorias, vísceras, corazón, glándulas salivales	IX, X	Mielencéfalo
Aferente visceral general	Vísceras	Interoceptivo desde el tubo digestivo	X	Mielencéfalo
Aferente especial	Gusto	Gusto en lengua, paladar y epiglotis	VII y IX	Metencéfalo Mielencéfalo
	Audición y equilibrio	Caracol y conductos semicirculares	VIII	Metencéfalo
Aferente somático general	Sensación general para cabeza y cuello	Tacto, temperatura, dolor en cabeza, cuello; mucosa de cavidades bucal y nasal, y faringe	V, VII y IX	Metencéfalo Mielencéfalo

[a] El IV se origina del metencéfalo, pero se desplaza al mesencéfalo.
[b] Aunque los arcos faríngeos parecen branquias (agallas) en algunos aspectos, no son branquias verdaderas. Por tanto, faríngeo es un término más preciso en seres humanos.

medial, *2)* un grupo **eferente visceral especial** intermedio, y *3)* un grupo **eferente visceral general** lateral (fig. 18-18 *C*; tabla 18-1).

El grupo eferente somático contiene neuronas motoras que forman la **continuación cefálica de las células del asta anterior.** Puesto que este grupo eferente somático continúa rostralmente en el mesencéfalo, se denomina **columna motora eferente somática.** En el mielencéfalo, incluye neuronas del **nervio hipogloso (XII)** que inervan la musculatura de la lengua. En el metencéfalo y el mesencéfalo, la columna contiene neuronas de los **nervios abducens (VI)** (fig. 18-19), **troclear (IV)** y **oculomotor (III)** (fig. 18-23), respectivamente. Estos nervios inervan la musculatura del ojo.

El grupo **eferente visceral especial** se extiende en el metencéfalo, formando la **columna motora eferente visceral especial.** Sus neuronas motoras inervan **músculos estriados** de los arcos faríngeos. En el mielencéfalo, la columna está representada por neuronas de los **nervios accesorio (XI), vago (X)** y **glosofaríngeo (IX).**

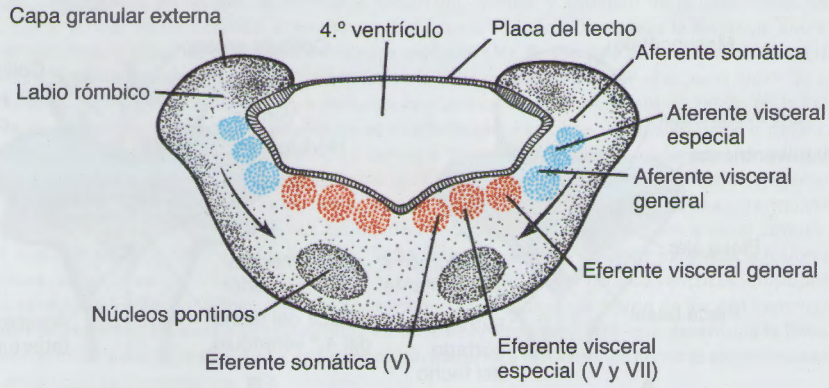

Figura 18-19. Sección transversal a traves de la parte caudal del metencéfalo. Obsérvese la diferenciación de las diversas áreas nucleares motoras y sensitivas en las placas alar y basal, respectivamente, y la posición de los labios rómbicos que proyectan parcialmente en la luz del cuarto ventrículo y parcialmente por encima de la unión de la placa del techo. *Flechas,* dirección de migración de los núcleos pontinos.

El grupo **eferente visceral general** contiene neuronas motoras que inervan **musculatura involuntaria** del tracto respiratorio, el tracto intestinal y el corazón.

La placa alar contiene tres grupos de **núcleos sensitivos de transmisión** (fig. 18-18 *C;* tabla 18-1). El más lateral de éstos, el grupo **aferente somático** (sensitivo general), recibe impulsos de dolor, temperatura y tacto desde la faringe a través del **nervio glosofaríngeo (IX).** El grupo intermedio o **aferente especial** recibe impulsos de las papilas gustativas de lengua, paladar, bucofaringe y epiglotis, y del **nervio vestibulococlear (VIII)** para audición y equilibrio. El grupo medial o **aferente visceral general** recibe información interoceptiva del tracto gastrointestinal y del corazón.

La placa del techo del mielencéfalo consta de una sola capa de células ependimarias cubiertas por mesénquima vascular, la **piamadre** (fig. 18-18 *C*). La combinación de ambas recibe el nombre de **tela coroidea.** Dada la proliferación activa del mesénquima vascular, numerosas invaginaciones de tipo sacular se proyectan hacia la cavidad subyacente (figs. 18-18 *C*). Estas invaginaciones en penacho forman el **plexo coroideo,** que produce líquido cefalorraquídeo.

Metencéfalo

El metencéfalo, parecido al mielencéfalo, se caracteriza por la presencia de placas basal y alar (fig. 18-19). Dos componentes nuevos forman: *1)* el **cerebelo,** un centro de coordinación de la posición y el movimiento (fig. 18-20), y *2)* el **puente,** la vía para las fibras nerviosas entre la médula espinal y las cortezas cerebral y cerebelosa.

Cada placa basal del metencéfalo (fig. 18-19; tabla 18-1) consta de tres grupos de neuronas motoras: *1)* el grupo medial **eferente somático,** que origina el núcleo del **nervio abducens;** *2)* el grupo **eferente visceral especial,** que contiene los núcleos de los **nervios trigémino** y **facial,** que inervan la musculatura del primer y el segundo arcos faríngeos, y *3)* el grupo **eferente visceral general,** con axones que inervan las glándulas submandibular y sublingual.

La capa marginal de las placas basales del metencéfalo se expande mientras crea un puente para fibras nerviosas que conectan la corteza cerebral y la corteza cerebelosa con la médula espinal. En consecuencia, esta parte del metencéfalo se conoce como el **puente.** Además de fibras nerviosas, el puente contiene los **núcleos pontinos,** que se originan en las placas alares del metencéfalo y el mielencéfalo (fig. 18-19, *flechas*).

Las placas alares del metencéfalo contienen tres grupos de núcleos sensitivos: *1)* un grupo **aferente somático** lateral, que contiene neuronas del **nervio trigémino** y una pequeña parte del **complejo vestibulococlear;** *2)* el grupo **aferente visceral especial,** y *3)* el grupo **aferente visceral general** (fig. 18-19; tabla 18-1).

Cerebelo

Las partes dorsolaterales de las placas alares se inclinan medialmente y forman los **labios rómbicos** (fig. 18-18). En la parte caudal del metencéfalo, los labios rómbicos se hallan muy separados, pero justo por debajo del mesencéfalo, se acercan entre sí en la línea media (fig. 18-20). Como resultado de una posterior profundización de la curvatura pontina, los labios rómbicos se comprimen cefalocaudalmente y forman la **placa cerebelosa** (fi g. 18-20). En un embrión de 12 semanas, en esta placa se observa una porción pequeña en la línea media, el **vermis,** y dos partes laterales, los **hemisferios.** Una fi sura transversal separa el **nódulo** del vermis y el **flóculo** lateral de los hemisferios (fig. 18-20 *B*). Este lóbulo **floculonodular** es filogenéticamente la parte más primitiva del cerebelo.

En un inicio, la **placa cerebelosa** consta de la capa neuroepitelial, la capa del manto y la capa marginal (fig. 18-21 *A*). A medida que avanza el desarrollo,

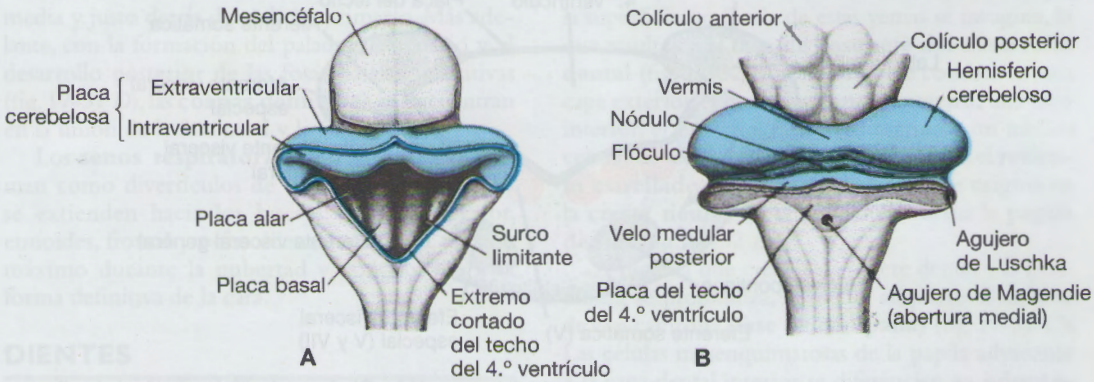

Figura 18-20. A. Vista dorsal del metencéfalo y el rombencéfalo en un embrión de 8 semanas. Se ha eliminado el techo del cuarto ventrículo, lo que permite ver su suelo. **B.** Vista parecida en un embrión de 4 semanas. Obsérvese la hendidura coroidea y las aberturas lateral y medial en el techo del cuarto ventrículo.

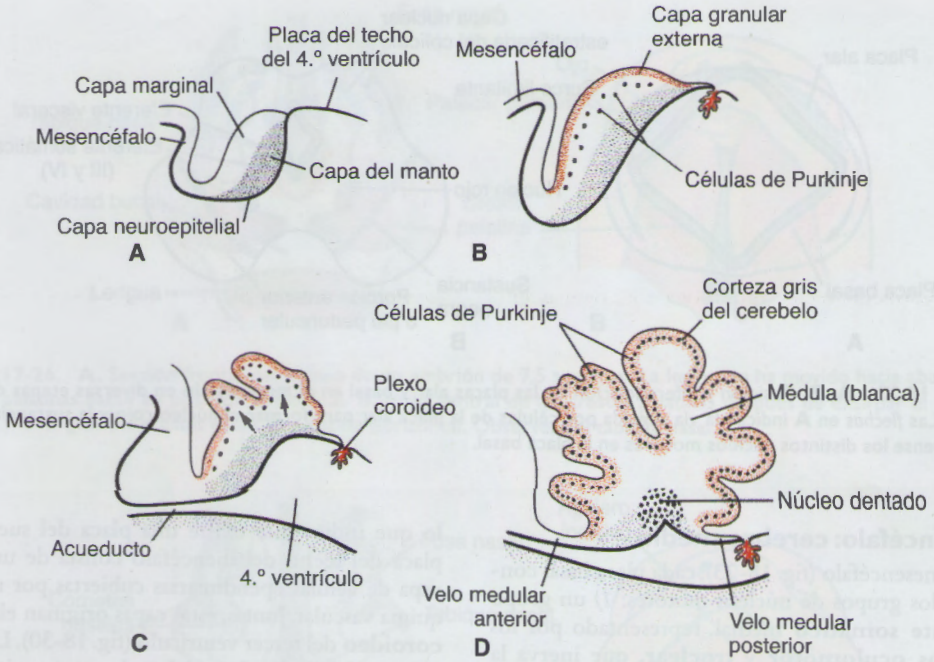

Figura 18-21. Secciones sagitales a través del techo del metencéfalo que muestran el desarrollo del cerebelo. **A.** *8 semanas* (~30 mm). **B.** 12 semanas (70 mm). **C.** 13 semanas. **D.** 15 semanas. Obsérvese la formación de la capa granular externa en la superficie de la placa cerebelosa **(B, C).** Durante etapas posteriores, las células de la capa granular externa migran hacia el interior para mezclarse con células de Purkinje y formar la corteza definitiva del cerebelo. El núcleo dentado es uno de los núcleos cerebelosos profundos. Obsérvese el velo anterior y posterior.

varias células formadas por el neuroepitelio migran a la superficie del cerebelo para formar la **capa granular externa.** Células de esta capa conservan la capacidad de dividirse y formar una zona proliferativa en la superficie del cerebelo (fig. 18-21 *B, C*).

En el sexto mes de desarrollo, la capa granular externa origina varios tipos celulares. Estas células migran hacia las células de Purkinje en diferenciación (fig. 18-22) y originan **células granulares.** Las **células en cesto** y **las células estrelladas** son producidas por células que proliferan en la sustancia blanca cerebelosa. La corteza del cerebelo, que consta de células de Purkinje, neuronas II de Golgi y neuronas producidas por la capa granular externa, alcanza su tamaño definitivo tras el nacimiento (fig. 18-22 *B*). Los núcleos cerebelosos profundos, tales como el **núcleo dentado,** alcanzan su posición final antes del nacimiento (fig. 18-21 *D*).

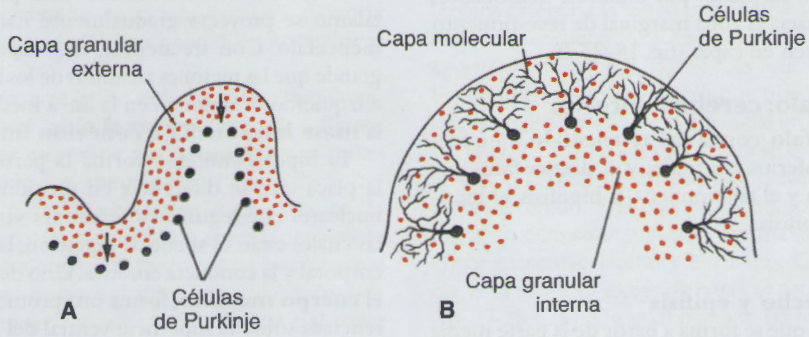

Figura 18-22. Fases del desarrollo de la corteza cerebelosa. **A.** La capa granular externa de la superficie del cerebelo forma una capa proliferativa de la que emergen células granulares. Estas migran hacia el interior desde la superficie *(flechas)*. Las células en cesto y las células estrelladas proceden de células que proliferan en la sustancia blanca cerebelosa. **B.** Corteza posnatal cerebelosa que muestra células de Purkinje diferenciadas, la capa molecular en la superficie y la capa granular interna por debajo de las células de Purkinje.

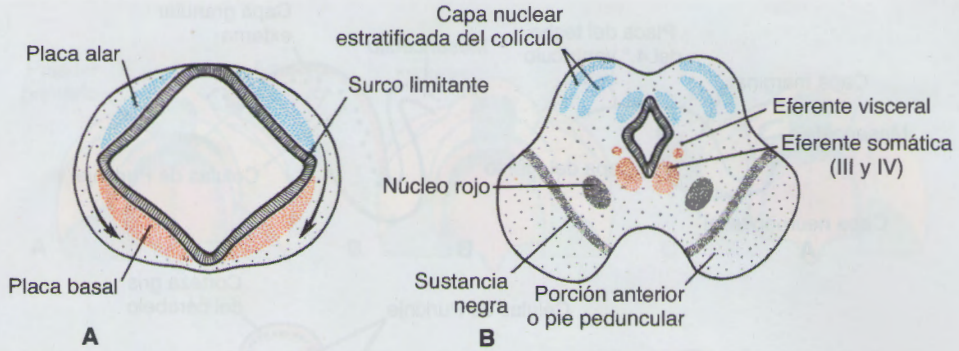

Figura 18-23. A, B. Posición y diferenciación de las placas alar y basal en el mesencéfalo en diversas etapas de desarrollo. Las *flechas* en **A** indican la vía seguida por células de la placa alar para formar el núcleo rojo y la sustancia negra. Obsérvense los distintos núcleos motores en la placa basal.

Mesencéfalo: cerebro medio

En el mesencéfalo (fig. 18-23), cada placa basal contiene dos grupos de núcleos motores: *1)* un grupo **eferente somático** medial, representado por los **nervios oculomotor** y **troclear,** que inerva la musculatura del ojo y *2)* un pequeño grupo **eferente visceral general,** representado por el **núcleo de Edinger-Westphal,** que inerva el **músculo pupilar del esfínter** (*fig. 18-23 B*). La placa marginal de cada placa basal se agranda y forma la **porción anterior o pie peduncular.** Estas regiones actúan como vías para las fibras nerviosas que descienden de la corteza cerebral a centros inferiores en el puente y la médula espinal. En un inicio, las placas alares del mesencéfalo aparecen como dos elevaciones longitudinales separadas por una depresión poco profunda en la línea media (fig. 18-23). Con el desarrollo, un surco transverso divide cada elevación en un **colículo anterior** (superior) y **posterior** (inferior) (fig. 18-23 *B*). Los colículos posteriores actúan como estaciones de conexión sináptica para reflejos auditivos; el colículo anterior funciona como centro de correlación y reflejo para los impulsos visuales. Los colículos están formados por ondas de neuroblastos que migran hacia la zona marginal de revestimiento. Ahí se disponen en capas (fig. 18-23 *B*).

Prosencéfalo: cerebro anterior

El **prosencéfalo** consta del **telencéfalo,** que forma los hemosferios cerebrales y el **diencéfalo,** que forma la copa y el tallo ópticos, la hipófisis, el hipotálamo y la epífisis.

Diencéfalo

Placa del techo y epifisis

El diencéfalo, que se forma a partir de la parte media del prosencéfalo (figs. 18-5 y 18-17), se cree que consta de una placa del techo y de dos placas alares pero que carece de placa del suelo y de placa basal (curiosamente, *sonic hedgehog,* un marcador de la línea media ventral, se expresa en el suelo del diencéfalo, lo que indica que existe una placa del suelo). La placa del techo del diencéfalo consta de una sola capa de células ependimarias cubiertas por mesénquima vascular. Juntas, estas capas originan el **plexo coroideo** del tercer ventrículo (fig. 18-30). La parte más caudal de la placa del techo se convierte en el **cuerpo pineal,** o **epífisis.** Este cuerpo aparece en un inicio como un engrosamiento epitelial en la línea media, pero hacia la séptima semana empieza a formar una evaginación (figs. 18-24 y 18-25). A la larga, se convierte en un órgano sólido sobre el techo del mesencéfalo (fig. 18-30) que actúa como canal a través del cual la luz y la oscuridad influyen sobre los ritmos endocrino y conductual. En el adulto, con frecuencia se deposita calcio en la epífisis y entonces sirve como referencia en las radiografías del cráneo.

Placa alar, tálamo e hipotálamo

Las placas alares forman las paredes laterales del diencéfalo. Un surco, el **surco hipotalámico,** divide la placa en una región ventral y una dorsal, el **tálamo** y el **hipotálamo,** respectivamente (figs. 18-24 y 18-25).

Como resultado de la actividad proliferativa, el tálamo se proyecta gradualmente hacia la luz del diencéfalo. Con frecuencia, esta expansión es tan grande que las regiones talámicas de los lados derecho e izquierdo se fusionan en la línea media, formando la **masa intermedia** o **conexión intertalámica.**

El hipotálamo, que forma la parte inferior de la placa alar, se diferencia en un número de áreas nucleares que regulan las funciones viscerales, entre las cuales están el sueño, la digestión, la temperatura corporal y la conducta emotiva. Uno de estos grupos, el **cuerpo mamilar,** forma una protuberancia diferenciada sobre la superficie ventral del hipotálamo a cada lado de la línea media (figs. 18-24 *A* y 18-25 *A*).

Hipófisis o glándula pituitaria

La hipófisis o glándula pituitaria se desarrolla a partir de dos partes completamente diferentes: *1)* una

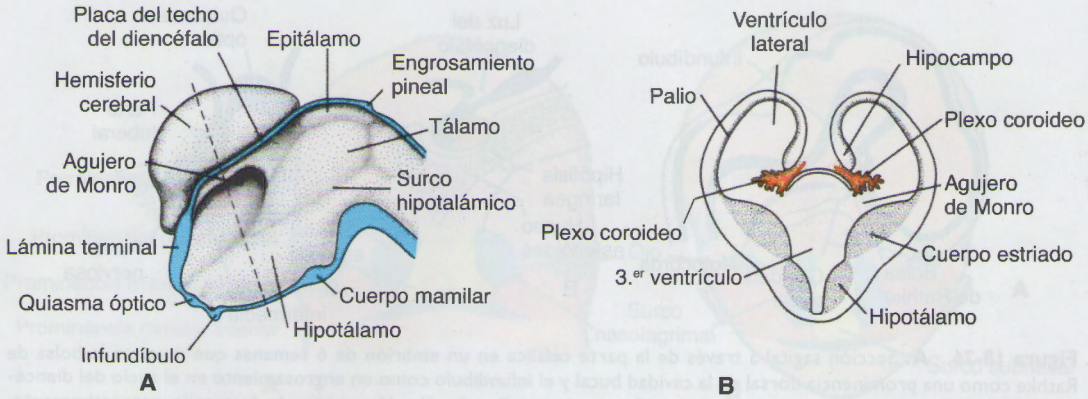

Figura 18-24. **A.** Superficie medial de la mitad derecha del prosencéfalo en un embrión de 7 semanas. **B.** Sección transversal a traves del prosencefalo a nivel de la *línea de puntos* en **A.** El cuerpo estriado protruye hacia el suelo del ventriculo lateral y el agujero de Monro.

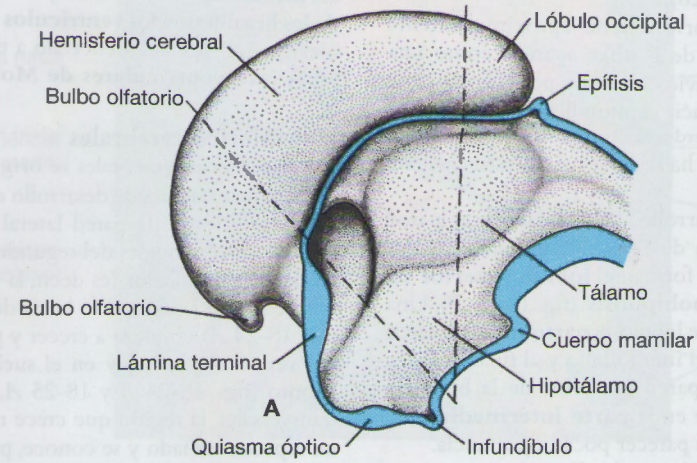

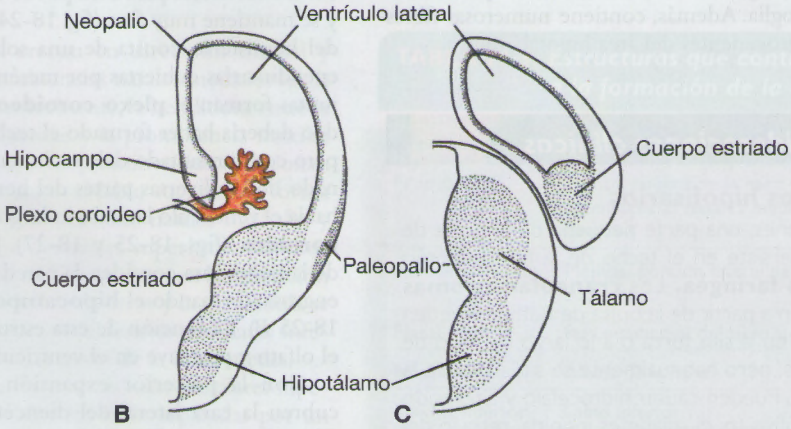

Figura 18-25. **A.** Superficie medial de la mitad derecha del telencéfalo y el diencéfalo en un embrión de 8 semanas. **B, C.** Secciones transversales a través de la mitad derecha del telencéfalo y el diencéfalo a nivel de las *líneas de puntos* en **A.**

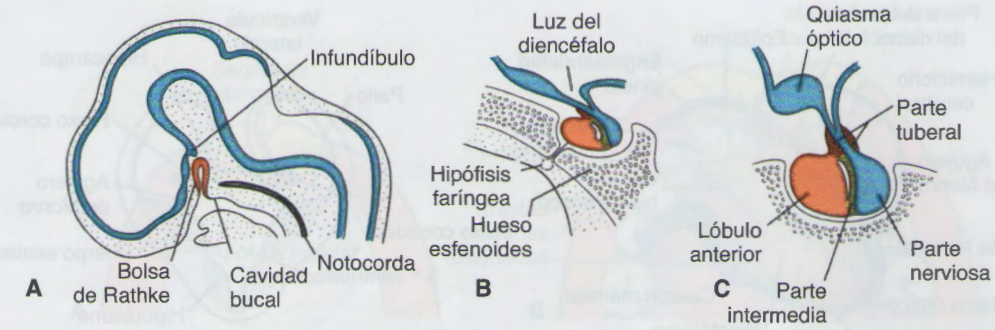

Figura 18-26. A. Sección sagital a través de la parte cefálica en un embrión de 6 semanas que muestra la bolsa de Rathke como una prominencia dorsal de la cavidad bucal y el infundibulo como un engrosamiento en el suelo del diencéfalo. **B, C.** Secciones sagitales a través de la hipófisis en desarrollo a las 11 y 16 semanas de desarrollo, respectivamente. Obsérvese la formación de la parte tuberal que rodea el tallo de la parte nerviosa.

prominencia ectodérmica del **estomodeo** (cavidad bucal primitiva) justo por delante de la membrana orofaríngea, conocida como **bolsa de Rathke**, y *2)* una extensión descendiente del diencéfalo, el **infundíbulo** (fig. 18-26).

Cuando el embrión tiene aproximadamente 3 semanas, la bolsa de Rathke aparece como una evaginación de la cavidad bucal y por consiguiente crece dorsalmente hacia el infundíbulo. Hacia finales del segundo mes pierde su conexión con la cavidad bucal y entonces se halla en contacto estrecho con el infundíbulo.

Durante el desarrollo, las células de la pared anterior de la bolsa de Rathke aumentan rápidamente en número y forman el **lóbulo anterior de la hipófisis** o **adenohipófisis** (fig. 18-26 *B*). Una pequeña parte de este lóbulo, la **parte tuberal,** crece junto con el tallo del infundíbulo y al final lo rodea (fig. 18-26 *C*). La pared posterior de la bolsa de Rathke se convierte en la **parte intermedia,** que en humanos tiene al parecer poca importancia.

El infundíbulo origina el **tallo** y la **parte nerviosa** o **lóbulo posterior de la hipófisis** (neurohipófisis) (fig. 18-26 *C*). Está formado por células de la neuroglia. Además, contiene numerosas fibras nerviosas procedentes del área hipotalámica.

Consideraciones clínicas

Defectos hipofisarios

En ocasiones, una parte pequeña de la bolsa de Rathke persiste en el techo de la faringe como **hipófisis faríngea.** Los **craneofaringiomas** se originan a partir de la bolsa de Rathke. Pueden formarse en la silla turca o a lo largo del tallo de la hipófisis, pero habitualmente se sitúan sobre la silla turca. Pueden causar hidrocéfalo y alteración de la hipófisis (p. ej., diabetes insípida, retraso del crecimiento).

Telencéfalo

El telencéfalo, la más rostral de las vesículas cerebrales, consta de dos prominencias laterales, los **hemisferios cerebrales,** y una parte media, la **lámina terminal** (figs. 18-5, 18-24 y 18-25). Las cavidades de los hemisferios, los **ventrículos laterales,** comunican con la luz del diencéfalo a través de los **agujeros interventriculares de Monro** (fig. 18-24).

Hemisferios cerebrales

Los hemisferios cerebrales se originan al comienzo de la quinta semana de desarrollo como evaginaciones bilaterales de la pared lateral del prosencéfalo (fig. 18-24). A mitades del segundo mes, la parte basal de los hemisferios (es decir, la parte que inicialmente formó la extensión hacia delante del tálamo) (fig. 18-24 *A*) empieza a crecer y protruye en la luz del ventrículo lateral y en el suelo del agujero de Monro (figs. 18-24 *B* y 18-25 *A*, *B*). En secciones transversales, la región que crece rápidamente tiene un aspecto estriado y se conoce, por lo tanto, como el **cuerpo estriado** (fi g. 18-25 *B*).

En la región donde el hemisferio se une al suelo del diencéfalo, la pared no puede crear neuroblastos y se mantiene muy fina (fig. 18-24 *B*). Aquí la pared del hemisferio consta de una sola capa de células ependimarias cubiertas por mesénquima vascular y juntas forman el **plexo coroideo.** El plexo coroideo debería haber formado el techo del hemisferio, pero como resultado del crecimiento desproporcionado de las diversas partes del hemisferio, protruye hacia el ventrículo lateral a lo largo de la **hendidura coroidea** (figs. 18-25 y 18-27). Justo por encima de la hendidura coroidea, la pared del hemisferio se engrosa, formando el **hipocampo** (figs. 18-24 *B* y 18-25 *B*). La función de esta estructura primaria es el olfato y protruye en el ventrículo lateral.

Con la posterior expansión, los hemisferios cubren la cara lateral del diencéfalo, el mesencéfalo y la parte cefálica del metencéfalo (figs. 18-27 y 18-28). El cuerpo estriado (fig. 18-24 *B*), que forma parte de la pared del hemisferio, se expande

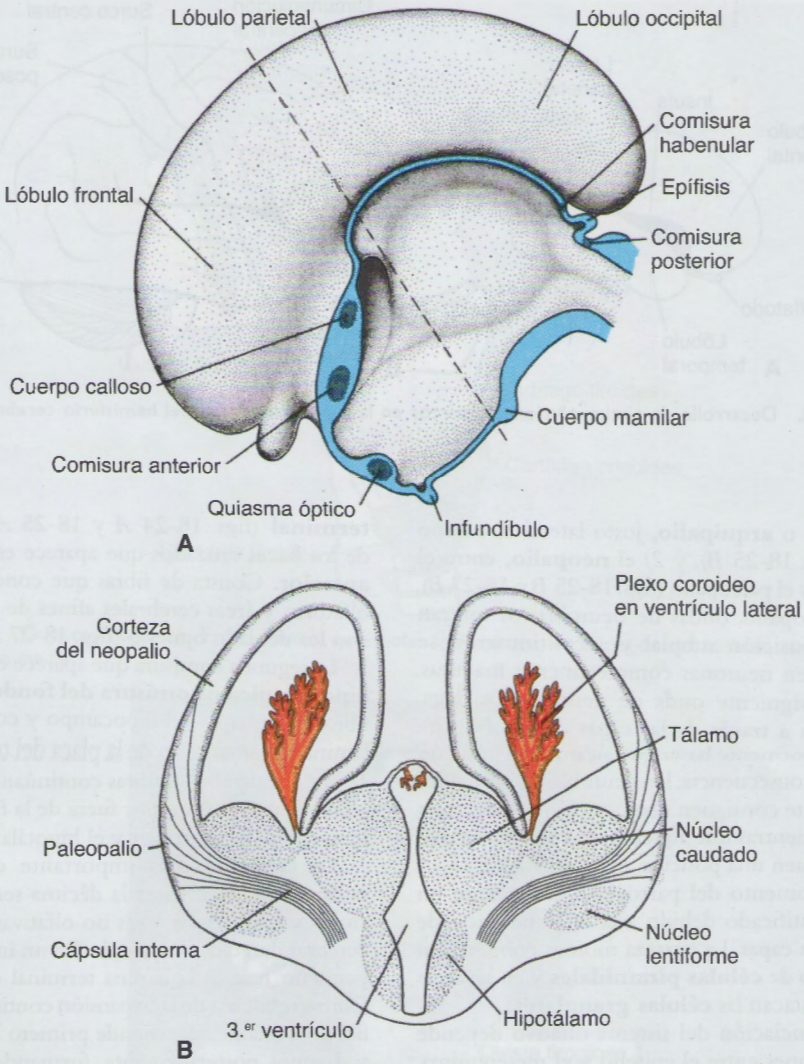

Figura 18-27. **A.** Superficie medial de la mitad derecha del telencéfalo y el diencéfalo en un embrión de 10 semanas. **B.** Sección transversal a través del hemisferio y el diencéfalo a nivel de la línea de puntos en **A.**

asimismo posteriormente y se divide en dos partes: *1)* una parte dorsomedial, el **núcleo caudado,** y *2)* una parte ventrolateral, el **núcleo lentiforme** (fig. 18-27 *B*). Esta división se lleva a cabo mediante axones que pasan hacia la corteza del hemisferio y desde la misma y que atraviesan la masa nuclear del cuerpo estriado. El haz de fibras formado de esta manera se conoce como **cápsula interna** (fig. 18-27 *B*). Al mismo tiempo, la pared medial del hemisferio y la pared lateral del diencéfalo se fusionan y el núcleo caudado y el tálamo se acercan más entre sí (fig. 18-27 *B*).

El crecimiento continuo de los hemisferios cerebrales en las direcciones anterior, dorsal e inferior resulta en la formación de los lóbulos frontal, temporal y occipital, respectivamente. A medida que se lentifica el crecimiento en la región que recubre el cuerpo estriado, el área entre los lóbulos frontal y temporal se deprime y recibe el nombre de **ínsula** (fig. 18-28 *A*). Esta región es engrandecida posteriormente por los lóbulos adyacentes y en el momento del parto ya está casi cubierta por completo. Durante la última parte de la vida fetal, la superficie de los hemisferios cerebrales crece tan rápidamente que en su superficie pronto aparecen muchas **circunvoluciones** separadas por fisuras y surcos (fig. 18-28 *B*).

Desarrollo de la corteza

La corteza cerebral se desarrolla a partir del palio (fig. 18-24 *B*), que tiene dos regiones: *1)* el

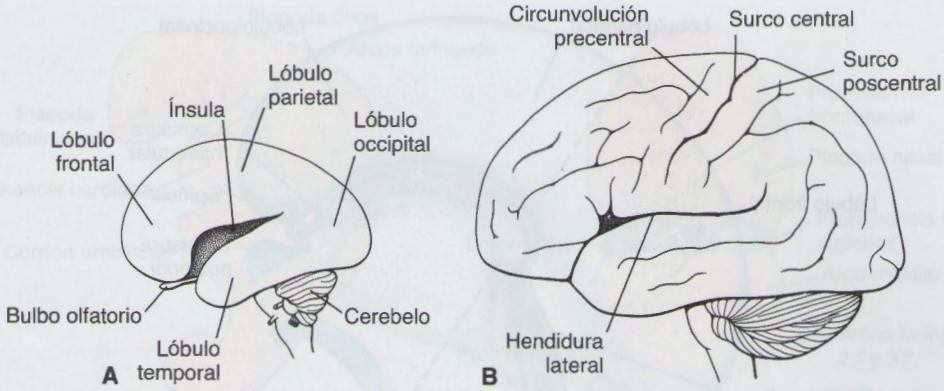

Figura 18-28. Desarrollo de circunvoluciones y surcos en la superficie lateral del hemisferio cerebral. **A.** 7 meses. **B.** 9 meses.

paleopalio, o **arquipalio,** justo lateral al cuerpo estriado (fig. 18-25 *B*), y *2)* el **neopalio,** entre el hipocampo y el paleopalio (figs. 18-25 *B* y 18-27 *B*).

En el neopalio, ondas de neuroblastos migran hacia una posición subpial y a continuación se diferencian en neuronas completamente maduras. Cuando la siguiente onda de neuroblastos llega, éstos migran a través de las capas de células formadas anteriormente hasta que alcanzan la posición subpial. En consecuencia, los neuroblastos formados anteriormente consiguen una posición profunda en la corteza, mientras que aquellos que se forman más tarde consiguen una posición más superficial.

En el momento del parto, la corteza tiene un aspecto estratificado debido a la diferenciación de las células en capas. La corteza motora contiene un gran número de **células piramidales** y en las áreas sensitivas destacan las **células granulares.**

La diferenciación del sistema olfativo depende de interacciones entre el epitelio y el mesénquima. Éstas tienen lugar entre las células de la cresta neural y el ectodermo de la prominencia frontonasal para formar las **placodas olfativas** (v. cap. 17, pág. 273) y entre estas mismas células de la cresta y el suelo del telencéfalo para formar los **bulbos olfatorios** (fig. 18-29). Las células de las placodas nasales se diferencian en neuronas sensitivas primarias del epitelio nasal, que tiene axones que crecen y establecen contacto con neuronas secundarias en los bulbos olfatorios en desarrollo (fig. 18-29). Hacia la séptima semana, estos contactos están bien establecidos. A medida que el crecimiento del cerebro prosigue, los bulbos olfatorios y los tractos olfatorios de las neuronas secundarias se alargan y juntos constituyen el nervio olfativo (fig. 18-30).

Comisuras

En el adulto, numerosos haces de fibras, las **comisuras,** que atraviesan la línea media, conectan las mitades derecha e izquierda de los hemisferios. Los haces de fibras más importantes utilizan la **lámina terminal** (figs. 18-24 *A* y 18-25 *A*). El primero de los haces cruzados que aparece es la **comisura anterior.** Consta de fibras que conectan el bulbo olfatorio y áreas cerebrales afines de un hemisferio con los del lado opuesto (figs. 18-27 *A* y 18-30).

La segunda comisura que aparece es la **comisura hipocámpica** o **comisura del fondo de saco.** Sus fibras emergen en el hipocampo y convergen en la lámina terminal cerca de la placa del techo del diencéfalo. Desde ahí, las fibras continúan, formando un sistema en arco justo por fuera de la fisura coroidea, hasta el cuerpo mamilar y el hipotálamo.

La comisura más importante es el **cuerpo calloso.** Aparece hacia la décima semana de desarrollo y conecta las áreas no olfativas de la corteza cerebral derecha e izquierda. En un inicio, forma un pequeño haz en la lámina terminal (fig. 18-27 *A*). Como resultado de la expansión continua del neopalio, no obstante, se extiende primero anteriormente y después posteriormente, formando un arco por encima del delgado techo del diencéfalo (fig. 18-30).

Además de estas tres comisuras que se forman en la lámina terminal, aparecen tres más. Dos de éstas, las **comisuras posterior** y **habenular,** se sitúan justo por debajo y en dirección rostral al tallo de la glándula pineal. La tercera, el **quiasma óptico,** que aparece en la pared rostral del diencéfalo, contiene fibras de las mitades mediales de las retinas (fig. 18-30).

Líquido cefalorraquídeo

El **líquido cefalorraquídeo (LCR)** es secretado por los plexos coroideos en los ventrículos cerebrales. Esos plexos son modificaciones de la capa ependimaria y producen alrededor de 400 a 500 ml de LCR al día. El líquido circula por los ventrículos cerebrales, y sale de los ventrículos laterales por ejemplo a través de los agujeros interventriculares, para llegar al tercer ventrículo, y luego pasa por el acueducto hacia el cuarto ventrículo (fig. 18-30). Algo de LCR entra en el conducto raquídeo y otra parte sale del cuarto ventrículo por sus aperturas medial y lateral para

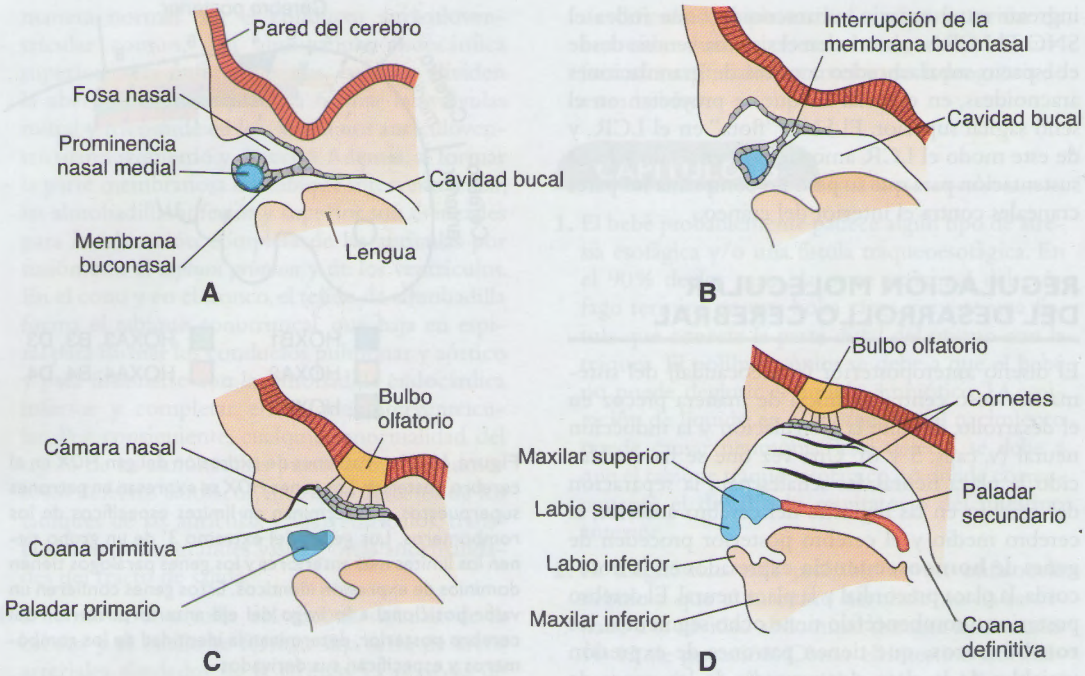

Figura 18-29. **A.** Secciones transversales a través de la fosa nasal y el borde inferior de la prominencia nasal medial en un embrión de 6 semanas. La cavidad nasal primitiva está separada de la cavidad bucal por una membrana buconasal. **B.** Sección similar a la de **A** hacia finales de la sexta semana que muestra la interrupción de la membrana buconasal. **C.** A 7 semanas, las neuronas del epitelio nasal han extendido prolongaciones que entran en contacto con el suelo del telencéfalo en la región de los bulbos olfatorios en desarrollo. **D.** Hacia las 9 semanas se han formado estructuras buconasales definitivas, las neuronas del epitelio nasal están bien diferenciadas y las neuronas secundarias que van de los bulbos olfatorios al cerebro empiezan a alargarse. Juntos, los bulbos y los tractos olfatorios de las neuronas secundarias constituyen el nervio olfatorio (fig. 18-30).

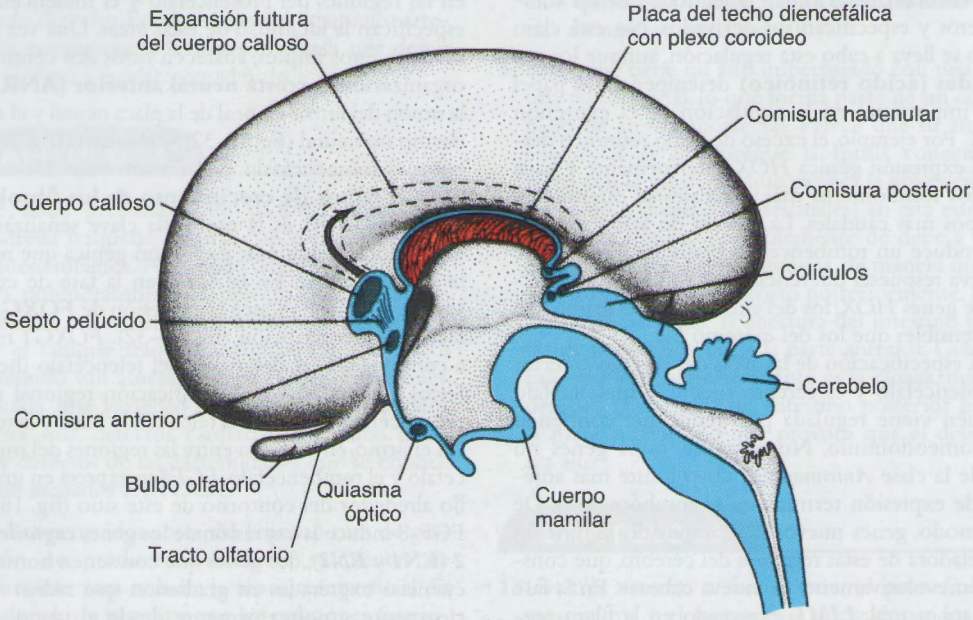

Figura 18-30. Superficie medial de la mitad derecha del cerebro en un embrión de 4 meses en la que se observan las diversas comisuras. La *línea de puntos* marca la localización del futuro cuerpo calloso. La comisura hipocámpica no está indicada.

ingresar en el espacio subaracnoideo que rodea el SNC. El LCR se absorbe en el sistema venoso desde el espacio subaracnoideo a través de granulaciones aracnoideas, en especial las que se proyectan en el seno sagital superior. El SNC "flota" en el LCR, y de este modo el LCR amortigua al encéfalo y le da sustentación para que su peso no comprima los pares craneales contra el interior del cráneo.

REGULACIÓN MOLECULAR DEL DESARROLLO CEREBRAL

El diseño anteroposterior (craneocaudal) del sistema nervioso central se inicia de manera precoz en el desarrollo, durante la gastrulación y la inducción neural (v. caps. 5 y 6). Una vez que se ha establecido la placa neural, las señales para la separación del cerebro en las regiones del cerebro anterior, el cerebro medio y el cerebro posterior proceden de genes de **homeosecuencia** expresados en la notocorda, la placa precordial y la placa neural. El cerebro posterior o rombencéfalo tiene ocho segmentos, los **rombómeros,** que tienen patrones de expresión variables de la clase *Antennapedia* de los genes de homeosecuencia, los genes ***HOX*** (v. cap. 6, pág. 81). Estos genes se expresan en patrones (internos) que se superponen con genes en el extremo más cercano a 3' de un grupo que tiene límites más anteriores y genes parálogos que tienen dominios de expresión idénticos (fig. 18-31). Los genes del extremo 3' también se expresan antes que los del extremo 5', de modo que se establece una relación temporal con el patrón de expresión. Estos genes confieren entonces valor posicional a lo largo del eje anteroposterior del rombencéfalo, determinan la identidad de los rombómeros y especifican sus derivados. No está claro cómo se lleva a cabo esta regulación, aunque los **retinoides (ácido retinoico)** desempeñan un papel muy importante en la regulación de la expresión *HOX*. Por ejemplo, el exceso de ácido retinoico desvía la expresión génica *HOX* anteriormente y hace que los rombómeros más craneales se diferencien en tipos más caudales. La escasez de ácido retinoico produce un rombencéfalo pequeño. También se observa respuesta diferencial al ácido retinoico mediante genes *HOX;* los del extremo 3' del grupo son más sensibles que los del extremo 5'.

La especificación de las áreas del cerebro anterior o prosencéfalo y el cerebro medio o mesencéfalo también viene regulada por genes que contienen un homeodominio. No obstante, estos genes no son de la clase *Antennapedia,* cuyo límite más anterior de expresión termina en el rombómero 3. De este modo, genes nuevos han adquirido la función modeladora de estas regiones del cerebro, que constituyen evolutivamente la «nueva cabeza». En la fase de placa neural, ***LIM1,*** expresado en la placa precordial, y ***OTX2,*** expresado en la placa neural, son importantes para designar las áreas del prosencéfalo y

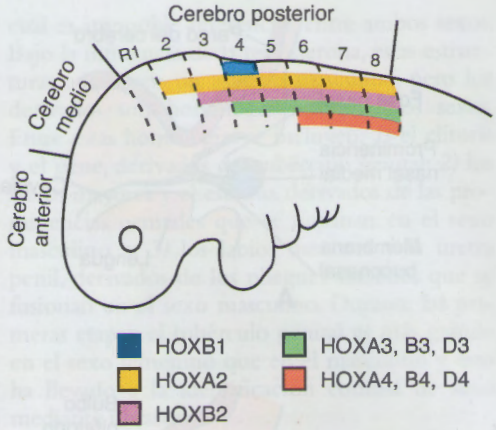

Figura 18-31. Patrones de expresión del gen *HOX* en el cerebro posterior. Los genes *HOX* se expresan en patrones superpuestos que terminan en límites específicos de los rombómeros. Los genes del extremo 3' de un grupo tienen los límites más anteriores y los genes parálogos tienen dominios de expresión idénticos. Estos genes confieren un valor posicional a lo largo del eje anteriorposterior del cerebro posterior, determinan la identidad de los rombómeros y especifican sus derivados.

el mesencéfalo, siendo *LIM1* quien respalda la expresión de *OTX2*. (Estos genes también se expresan en las primeras etapas de la gastrulación y sirven para especificar toda la región craneal del epiblasto.) Una vez que aparecen los pliegues neurales y los arcos faríngeos, otros genes de **homeosecuencia,** entre los cuales están *OTX1, EMX1* y *EMX2,* se expresan en patrones específicos y superpuestos (internos) en las regiones del prosencéfalo y el mesencéfalo y especifican la identidad de estas áreas. Una vez establecidos estos límites, aparecen otros dos centros de organización: la **cresta neural anterior (ANR),** en la unión del límite craneal de la placa neural y el ectodermo no neural (fig. 18-32), y el **istmo** (fig. 18-33) entre el rombencéfalo y el mesencéfalo. En ambos sitios, el **factor de crecimiento de los fibroblastos 8 (FGF-8)** es la molécula clave señalizadora, que induce la siguiente expresión génica que regula la diferenciación. En la ANR en la fase de cuarto somita, el FGF-8 induce la expresión de ***FOXG1,*** un factor de transcripción (fig. 18-32). *FOXG1* regula a continuación el desarrollo del telencéfalo (hemisferios cerebrales) y la especificación regional en el prosencéfalo, incluidos el telencéfalo basal y la retina. En el istmo, en la unión entre las regiones del mesencéfalo y el rombencéfalo, *FGF8* se expresa en un anillo alrededor del contorno de este sitio (fig. 18-33). FGF-8 induce la expresión de los genes ***engrailed 1*** y ***2*** (***EN1*** y ***EN2***), dos genes que contienen homeosecuencias expresadas en gradientes que radian anteriormente y posteriormente desde el istmo. *EN1* regula el desarrollo a través de su dominio de expresión que incluye el mesencéfalo dorsal (techo) y el

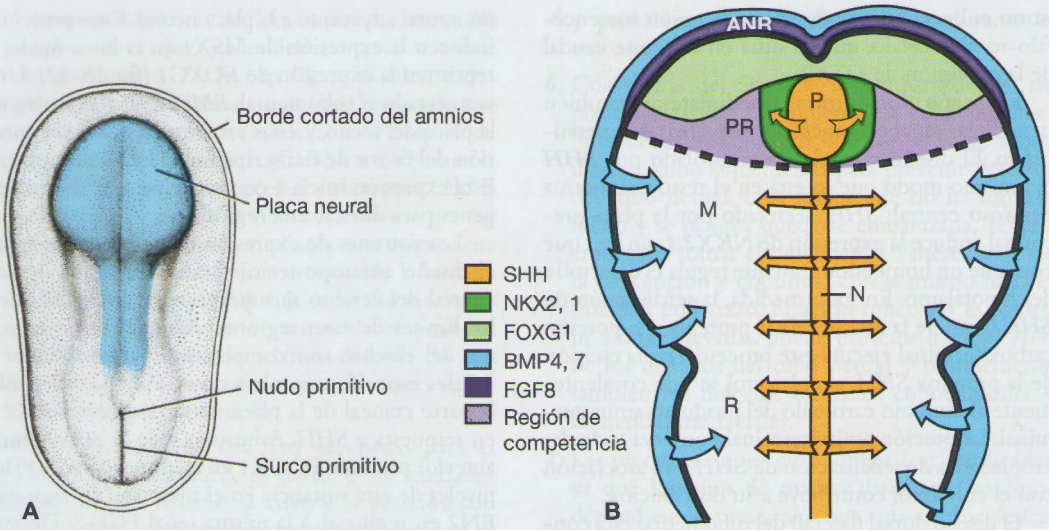

Figura 18-32. Vista dorsal de un embrión en la fase de presomita tardía hacia el día 18, que muestra el desarrollo de la placa neural en la región craneal (área *azul*). **B.** Diagrama de la región de la placa neural craneal mostrada en **A** (área *azul*) que ilustra el centro de organización conocido como *borde neural anterior (ANR)*. Esta área se sitúa en la región más anterior de la placa neural y secreta FGF-8, que induce la expresión de *FOXG1* en el neuroectodermo adyacente. *FOXG1* regula el desarrollo del telencéfalo (hemisferios cerebrales) y la especificación regional dentro del prosencéfalo *(PR)*. Sonic hedgehog *(SHH)*, secretado por la placa precordial *(P)* y la notocorda *(N)*, sitúa en posición ventral el encéfalo e induce la expresión de *NKX2.1*, que regula el desarrollo del hipotálamo. Las proteínas morfogénicas óseas (BPM) 4 y 7, secretadas por el ectodermo no neural adyacente, controlan la estructuración dorsal del encéfalo. *M*, mesencéfalo; *R*, rombencéfalo.

rombencéfalo anterior (cerebelo), mientras que *EN2* participa sólo en el desarrollo cerebeloso.

FGF-8 también induce la expresión de ***WNT1*** en una banda circunferencial anterior a la región de la expresión de *FGF8* (fig. 18-33). *WNT1* interacciona con *EN1* y *EN2* para regular el desarrollo de esta región, incluido el cerebelo. De hecho, puede contribuir en la primera especificación del área del mesencéfalo, ya que se expresa en esta región en la fase de placa neural. *FGF8* también se expresa en este primer momento en el mesodermo que hay debajo de la unión mesencéfalorombencéfalo y por lo tanto puede regular la expresión de *WNT1* y el diseño inicial de esta región. La constricción del

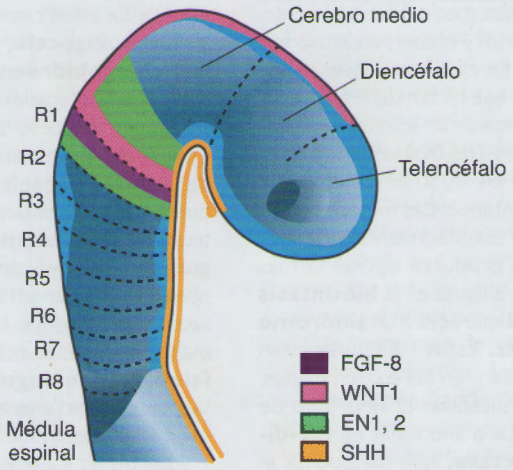

Figura 18-33. Centro de organización en el istmo rombencefálico, en los límites entre el cerebro medio y el cerebro posterior. Esta región secreta FGF-8 en un anillo circunferencial que induce la expresión de *engrailed 1* y *2* (*EN1* y *EN2*) en gradientes anterior y posteriormente desde esta área. *EN1* regula el desarrollo del mesencéfalo dorsal y ambos genes participan en la formación del cerebelo. *WNT1*, otro gen inducido por FGF-8, también contribuye en el desarrollo del cerebelo.

istmo es ligeramente posterior a la unión mesencéfalo-rombencéfalo, que se sitúa en el límite caudal de la expresión de *OTX2*.

El diseño dorsoventral (mediolateral) también tiene lugar en el prosencéfalo y en áreas del mesencéfalo. El diseño ventral está controlado por ***SHH*** del mismo modo que lo está en el resto del sistema nervioso central. *SHH*, secretado por la placa precordial, induce la expresión de ***NKX2.1***, un gen que contiene un homeodominio que regula el desarrollo del hipotálamo. En gran medida, la señalización de *SHH* requiere la escisión de la proteína y la porción carboxiterminal ejecuta este proceso. Tras la escisión de la proteína *SHH*, el colesterol se une covalentemente al extremo carboxilo del producto aminoterminal. La porción aminoterminal conserva todas las propiedades de señalización de *SHH* y su asociación con el colesterol contribuye a su distribución.

El diseño dorsal (lateral) del tubo neural está controlado por las **proteínas morfogénicas óseas 4** y **7** (**BMP-4** y **BMP-7**) expresadas en el ectodermo no neural adyacente a la placa neural. Estas proteínas inducen la expresión de *MSX1* en la línea media y reprimen la expresión de *FOXG1* (fig. 18-32). Una vez cerrado el tubo neural, *BMP2* y *4* se expresan en la placa del techo, y estas proteínas regulan la expresión del factor de transcripción *LHX2* en la corteza. Esta expresión inicia a continuación una cascada de genes para diseñar esta región.

Los patrones de expresión de genes que regulan el diseño anteroposterior (craneocaudal) y dorsoventral del cerebro se superponen e interactúan en los límites de estas regiones. Además, varias regiones del cerebro son competentes para responder a señales específicas y no a otras. Por ejemplo, sólo la parte craneal de la placa neural expresa *NKX2.1* en respuesta a *SHH*. Asimismo, sólo la placa neural anterior produce FOGX1 en respuesta a FGF-8; los niveles de esta sustancia en el mesencéfalo expresan EN2 en respuesta a la misma señal FGF-8. De este modo, una **competencia para responder** también contribuye a especificar diferencias regionales.

Consideraciones clínicas

Alteraciones craneales

La **holoprosencefalia (HPE)** se refiere a un espectro de anomalías en las que una pérdida de las estructuras de la línea media es causa de malformaciones del cerebro y el rostro. En casos graves, los ventrículos laterales se fusionan en una sola **vesícula telencefálica (alobar HPE),** los ojos están fusionados y se observa una única cámara nasal junto con otras alteraciones faciales de la línea media (fig. 18-34). En casos menos graves, se produce cierta división del prosencéfalo en dos hemisferios cerebrales, pero se constata un desarrollo incompleto de estructuras de la línea media. Habitualmente, los bulbos y tractos olfatorios y el cuerpo calloso son hipoplásicos o ausentes. En casos muy leves, a veces la única indicación de que ha tenido lugar cierto grado de HPE es la presencia de un solo incisivo central. La HPE tiene lugar en 1/15000 recién nacidos vivos pero está presente en 1/250 embarazos que terminan en aborto espontáneo. Las mutaciones en ***SHH,*** el gen que regula el establecimiento de la línea media ventral en el SNC, producen algunas formas de holoprosencefalia. Otra causa es la **biosíntesis alterada de colesterol** que lleva a un **síndrome de Smith-Lemli-Opitz.** Estos niños presentan alteraciones craneofaciales y en las extremidades, y el 5% sufre holoprosencefalia. El síndrome de Smith-Lemli-Opitz se debe a anomalías en la **7-dihidrocolesterol reductasa,** que metaboliza el 7-dihidrocolesterol a colesterol. Muchas de las alteraciones, entre las cuales las de las extremidades y el cerebro, pueden ser debidas a señalización anómala de *SHH*, ya que el colesterol es necesario para que este gen ejerza sus efectos. Entre otras causas genéticas se incluyen mutaciones en los factores de transcripción ***sine occulis homeobox 3 (SIX3), factor de interacción TG*** **(TGIF)** y la ***proteína en dedos de zinc (ZIC2).***

La **esquizoencefalia** es un trastorno poco frecuente en el que aparecen grandes hendiduras en los hemisferios cerebrales, que a veces causan una pérdida de tejido cerebral. Parece que las mutaciones en el gen de homeosecuencia *EMX2* explican algunos de estos casos.

El **meningocele,** el **meningoencefalocele** y el **meningohidroencefalocele** son todos causados por una alteración en la osificación en los huesos del cráneo. El hueso afectado con mayor frecuencia es la parte escamosa del hueso occipital, que puede faltar parcialmente o del todo. Si la abertura del hueso occipital es pequeña, sólo las meninges protruyen a su través **(meningocele),** pero si ésta es grande, parte del cerebro e incluso del ventrículo pueden penetrar a través de la abertura dentro del saco meníngeo (figs. 18-35 y 18-36). Las dos últimas malformaciones se conocen como **meningoencefalocele** y **meningohidroencefalocele,** respectivamente. Estas alteraciones tienen lugar en 1/2000 recién nacidos.

Una de las características de la **exencefalia** es que la parte cefálica del tubo neural no se cierra. Como resultado, la bóveda craneal no se forma y

(continúa)

(cont.)

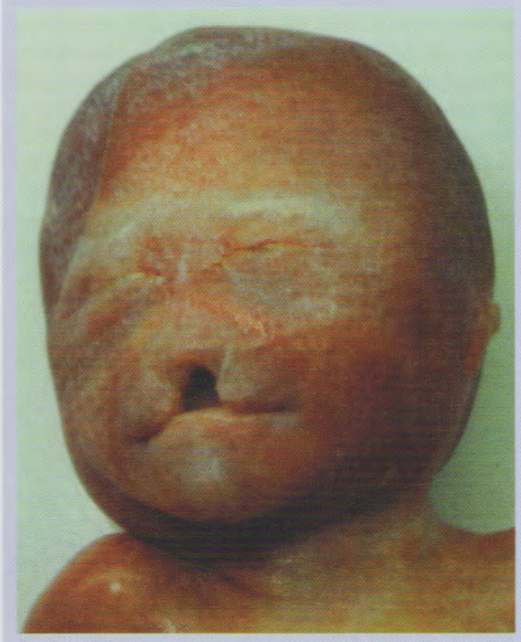

Figura 18-34. Niño con holoprosencefalia. Obsérvese que la pérdida de tejido de la línea media ha producido labio leporino, ausencia de tejido nasal y unos ojos muy cercanos entre sí (hipotelorismo). En el cerebro, la pérdida de tejido de la línea media hace que los ventrículos laterales se fusionen en una única cámara. Las mutaciones en el gen *sonic hedgehog (SHH)*, que especifica la línea media del sistema nervioso central en las fases de la placa neural, es una causa de esta variedad de anomalías.

queda cerebro malformado expuesto. Más tarde, este tejido degenera y se convierte en una masa de tejido necrótico. Este defecto se denomina **anencefalia,** aunque el tronco encefálico sigue intacto (fig. 18-37 *A*). En algunos casos, el defecto relacionado con el cierre del tubo neural se extiende caudalmente hacia la médula espinal y la anomalía recibe el nombre de **craneorraquisquisis** (fig. 18-37 *B*). De nuevo, se observa anencefalia, pero con un gran defecto que afecta a la columna vertebral. Puesto que los fetos anencefálicos carecen del reflejo para tragar, los últimos 2 meses del embarazo se caracterizan por **polihidramnios.** La alteración puede identificarse mediante ultrasonidos, ya que falta la bóveda craneal. La anencefalia ocurre en uno de cada 5 000 nacimientos y es más común en mujeres que en varones. Como en la espina bífida, es posible evitar muchos de estos casos indicando a las mujeres que tomen 400 μg de ácido fólico diarios antes del embarazo y durante él.

El **hidrocéfalo** se caracteriza por una acumulación anómala de **líquido cefalorraquídeo** dentro del sistema ventricular. En la mayoría de los casos, el hidrocéfalo en el recién nacido se debe a una obstrucción del **acueducto de Silvio (estenosis del acueducto).** Esto impide que el líquido cefalorraquídeo de los ventrículos laterales y del tercer ventrículo pase al cuarto ventrículo y de ahí al espacio subaracnoideo, donde sería reabsorbido. Como resultado, el líquido se acumula en los ventrículos laterales y presiona sobre el cerebro y los huesos del cráneo. Puesto que las suturas craneales todavía no

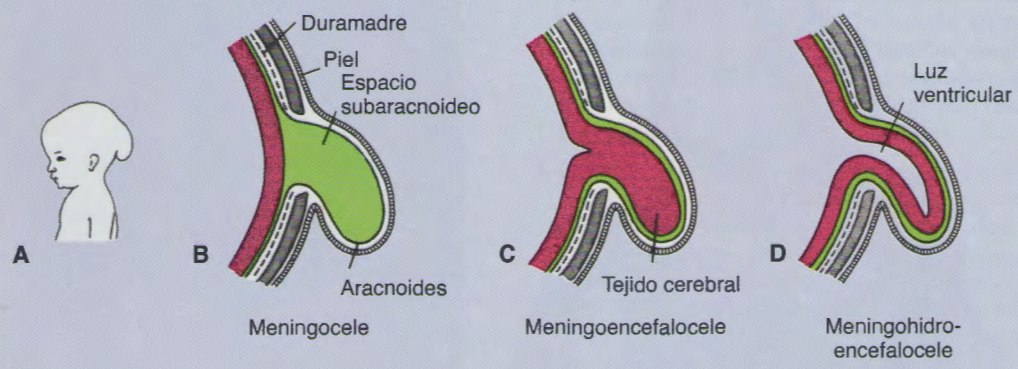

Figura 18-35. A. Perfil de un niño con una anomalía craneal en la región occipital con meninges y/o tejido neural salientes. **B-D.** Dibujos que ilustran varios tipos de anomalías craneales en las que las meninges (meningocele, **B**) o las meninges junto con tejido neural (meningoencefalocele, **C,** y meningohidroencefalocele, **D**) sobresalen a través de una anomalía ósea. Los defectos suelen ocurrir en la región occipital, pero puede afectar a otras áreas del cráneo, tales como la región frontonasal. En la mayor parte de los casos, el origen de estas anomalías es debido a un mal cierre del tubo neural y muchas de éstos pueden evitarse si la madre toma ácido fólico (400 μg diarios) antes de quedar embarazada y durante el embarazo.

(continúa)

(cont.)

Figura 18-36. Feto con un gran meningoencefalocele. Algunos niños con defectos menores pueden sobrevivir con cirugía y el grado de déficit neurológico depende de la cantidad de tejido neural anómalo o perdido.

se han fusionado, los espacios entre ellas se amplían a medida que la cabeza se expande. En casos extremos, el tejido cerebral y los huesos se adelgazan y la cabeza puede ser muy grande (fig. 18-38).

La **microcefalia** describe una bóveda craneal que es más pequeña de lo normal (fig. 18-39). Puesto que el tamaño del cráneo depende del crecimiento del cerebro, la alteración causante se halla en el desarrollo cerebral. La causalidad de la alteración es variable; puede ser genética (autosómica recesiva) o causada por problemas prenatales tales como una infección o exposición a drogas o a otros teratógenos. Se observa presencia de alteraciones en el desarrollo mental en más de la mitad de los casos.

La infección fetal por toxoplasmosis puede causar calcificación cerebral, retraso mental, hidrocéfalo o microcefalia. Asimismo, la exposición a radiación durante las primeras fases del desarrollo puede producir microcefalia. La hipertermia producida por infección materna o por los baños con vapor puede causar espina bífida y anencefalia.

Las alteraciones mencionadas anteriormente son las más graves y pueden ser incompatibles con la

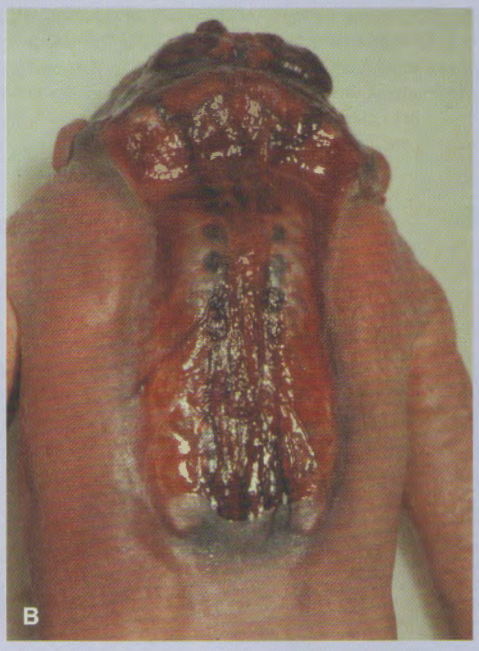

Figura 18-37. **A.** Feto con anencefalia (ausencia de cerebro) debida a la ausencia de cierre de los pliegues neurales craneales. Cuando los pliegues no se cierran, el tejido neural se desorganiza y se ve expuesto al líquido amniótico que causa necrosis y pérdida de tejido. Esta anomalía es siempre mortal y en la mayor parte de embarazos con tales anomalías se produce aborto espontáneo. **B.** Feto con anencefalia y craneorraquisquisis. El tubo neural no se ha cerrado en las regiones craneal y superior de la médula espinal, lo que ha producido una necrosis masiva de tejido neural. Las anomalías ilustradas en **A** y **B** pueden evitarse si la madre toma ácido fólico (400 μg diarios) antes de quedar embarazada y durante el embarazo.

(continúa)

(cont.)

Figura 18-38. Niño con un hidrocéfalo grave. Puesto que las suturas craneales no se cerraron, la presión del líquido cefalorraquídeo acumulado alargó la cabeza, adelgazando los huesos del cráneo y la corteza cerebral.

vida. Muchas otras alteraciones del SNC pueden tener lugar sin demasiada manifestación externa. Por ejemplo, puede haber ausencia parcial o completa del **cuerpo calloso** sin demasiadas alteraciones funcionales. Asimismo, la ausencia completa o parcial del cerebelo puede causar únicamente una ligera alteración en la coordinación. Por otro lado, casos de **retraso mental** grave pueden no estar asociados con alteraciones cerebrales morfológicamente detectables. El retraso mental puede ser debido a alteraciones genéticas (p. ej., síndrome de

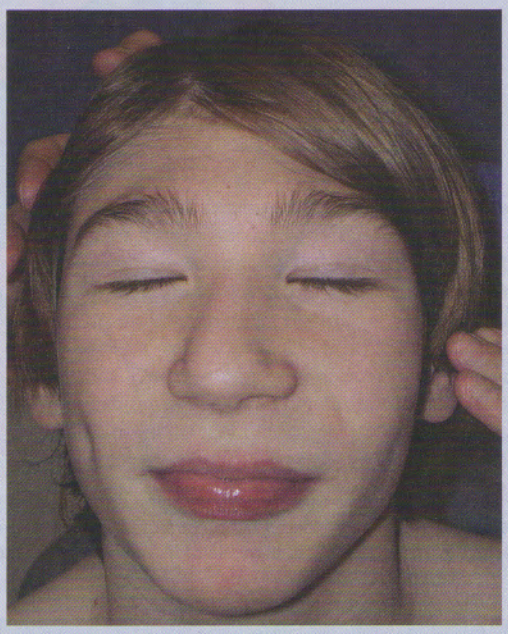

Figura 18-39. Niña con microcefalia. Esta anomalía, debida al escaso crecimiento del cerebro, suele asociarse con retraso mental.

Down) o a exposición a teratógenos, entre los cuales sustancias infecciosas (rubéola, citomegalovirus, toxoplasmosis). No obstante, la causa principal de retraso mental es el **abuso de alcohol por parte de la madre.**

PARES CRANEALES

Hacia la cuarta semana del desarrollo ya se observan los núcleos de los 12 pares craneales. Todos los nervios excepto el olfativo (I) y el óptico (II) emergen del tronco encefálico, y de éstos sólo el oculomotor (III) emerge de fuera de la región del rombencéfalo. En el rombencéfalo, los centros de proliferación en el neuroepitelio establecen ocho segmentos distintos, los rombómeros. Éstos originan los núcleos motores de los pares craneales IV, V, VI, VII, IX, X, XI y XII (figs. 18-17 y 18-40). El establecimiento de este patrón segmentario es al parecer dirigido por mesodermo obtenido en los somitómeros bajo el neuroepitelio de revestimiento.

Las neuronas motoras de los núcleos craneales se hallan dentro del tronco encefálico, aunque los ganglios sensitivos están fuera del cerebro. De este modo, la organización de pares craneales es homóloga a la de los nervios raquídeos, aunque no todos los pares craneales contienen fibras motoras y sensitivas (tabla 18-2).

Los ganglios sensitivos de los pares craneales se originan a partir de **placodas ectodérmicas** y **células de la cresta neural.** Entre las placodas ectodérmicas se incluyen la **nasal,** la **ótica** y cuatro **placodas epibranquiales** representadas por engrosamientos ectodérmicos dorsales a los arcos faríngeos (branquiales) (tabla 18-3; v. también fig. 17-2). Las placodas epibranquiales contribuyen a la formación de ganglios para los nervios de los arcos faríngeos (V, VII, IX y X). Los ganglios parasimpáticos (viscerales eferentes) proceden de células de la cresta neural y sus fibras son transportadas por los pares craneales III, VII, IX y X (tabla 18-2).

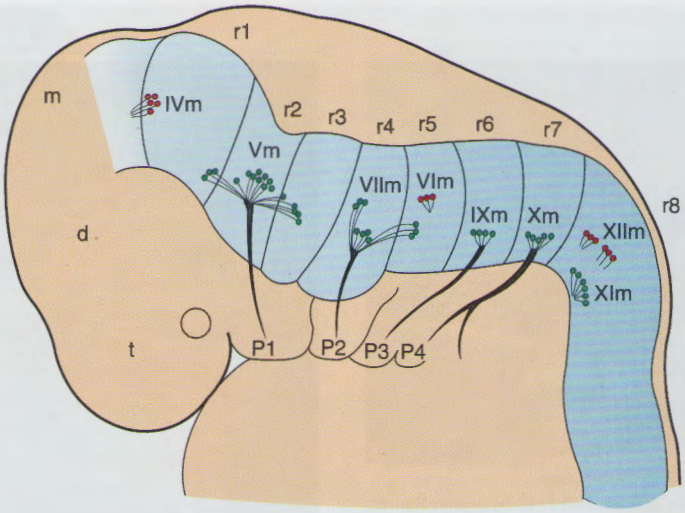

Figura 18-40. Patrones de segmentación en el cerebro y el mesodermo que aparecen hacia el *25.° día del desarrollo.* El *cerebro posterior* se divide en ocho rombómeros (r1-r8) y estas estructuras originan los pares motores (m). *P1-P4,* arcos faríngeos (branquiales); d, diencéfalo; m, mesencéfalo; t, telencéfalo.

TABLA 18-2. *Orígenes de los pares craneales y su composición*

Par craneal	Región del cerebro	Tipo	Inervación
Olfatorio (I)	Telencéfalo	SVA	Epitelio nasal (olfato)
Óptico (II)	Diencéfalo	SSA	Retina (vista)
Oculomotor (III)	Mesencéfalo	GSE	M. recto sup., inf. y med., m. oblicuo inf., m. elevador del párpado superior
		GVW (ganglio ciliar)	M. esfínter de la pupila, m. ciliar
Troclear (IV)	Metencéfalo	GSE	M. oblicuo sup.
Trigémino (V)	Metencéfalo	GSA (ganglio trigémino)	Piel, boca, m. facial, dientes, propiocepción: dos tercios ant. de la lengua; piel, músculos, articulaciones
		SVE (branquimotor)	M. masticación, milohioideo ant., vientre del digástrico, tensor de los velos palatinos, tensor timpánico
Abducens (VI)	Metencéfalo	GSE	M. recto lateral
Facial (VII)	Metencéfalo	SVA (ganglio geniculado)	Gusto y dos tercios de la lengua
		GSA (ganglio geniculado)	Piel, conducto auditivo ant., dos tercios de la lengua
		SVE (branquimotor)	M. de la expresión facial, estapedio, estilohioideo post., vientre del digástrico
		GVE	Glándulas submandibulares, sublinguales y lagrimales
Vestibulococlear (VIII)	Metencéfalo	SSA (ganglios espiral y vestibular)	Canales semicirculares, utrículo, sáculo (equilibrio), órgano espiral de Corti (oído)
Glosofaríngeo (IX)	Mielencéfalo	SVA (ganglio inferior)	Un tercio post. de la lengua (gusto)
		GVA (ganglio superior)	Glándula parótida, cuerpo y seno carotídeos, oído medio
		GSA (ganglio inferior)	Oído externo
		SVE (branquimotor)	Estilofaríngeo
		GVE (ganglio ótico)	Glándula parótida

(Continúa)

TABLA 18-2. *Orígenes de los pares craneales y su composición* *(cont.)*

Vago (X)	Mielencéfalo	SVA (ganglio inferior)	Paladar y epiglotis (gusto)
		GVA (ganglio superior)	Faringe, laringe, tráquea, corazón, esófago, estómago, intestinos
		GSA (ganglio superior)	Base de la lengua, conducto auditivo externo
		SVE (branquimotor)	M. constrictor, faringe, m. intrínseco, laringe, dos tercios sup. esófago
		GVE (ganglios viscerales o cerca de éstas)	Tráquea, bronquios, tracto digestivo, corazón
Accesorio medular (SI)	Mielencéfalo	SVE (branquimotor)	Esternocleidomastoideo, m. trapecio
		GSE	Paladar blando, faringe (con X)
Hipogloso (XII)	Mielencéfalo	GSE	M. de la lengua (excepto palatogloso)

Ant., anterior; ext., exterior; GSA, aferente somático general; GSE, eferente somático general; GVE, eferente visceral general; inf., inferior; m., músculo; med., medial; post.; posterior; SSA, aferente somático especial; sup., superior; SVA, aferente visceral especial; SVE, eferente visceral especial (inerva músculos estriados procedentes de los arcos faríngeos [branquiales]).

SISTEMA NERVIOSO VEGETATIVO

Funcionalmente, el sistema nervioso vegetativo puede dividirse en dos partes: una parte **simpática** en la región toracolumbar y una parte **parasimpático** en las regiones cefálica y sacra.

Sistema nervioso simpático

En la quinta semana, las células que se originan en la **cresta neural** de la región torácica migran en cada lado de la médula espinal hacia la región que hay justo detrás de la aorta dorsal (fig. 18-41). Aquí forman una cadena bilateral de ganglios simpáticos

TABLA 18-3. *Contribuciones de las células de la cresta neural y las placodas a los ganglios de los pares craneales*

Nervio	Ganglio	Origen
Oculomotor (III)	Ciliar (eferente visceral)	Cresta neural en la unión cerebro anteriorcerebro medio
Trigémino (V)	Trigémino (aferente general)	Cresta neural en la unión cerebro anteriorcerebro medio, placoda trigémina
Facial (VII)	Superior (aferente general y especial)	Cresta neural cerebro posterior, primera placoda epibranquial
	Inferior (geniculado) aferente general y especial)	Primera placoda epibranquial
	Esfenopalatino (eferente visceral)	Cresta neural cerebro posterior
	Submandibular (eferente visceral)	Cresta neural cerebro posterior
Vestibulococlear (VIII)	Acústico (coclear) (aferente especial)	Placoda ótica
	Vestibular (aferente especial)	Placoda ótica, cresta neural cerebro posterior
Glosofaríngeo (IX)	Superior (aferente general y especial)	Cresta neural cerebro posterior
	Inferior (petroso) (aferente general y especial)	Segunda placoda epibranquial
	Ótico (eferente visceral)	Cresta neural cerebro posterior
Vago (X)	Superior (aferente general)	Cresta neural cerebro posterior
	Inferior (nodoso) (aferente general y especial)	Cresta neural cerebro posterior, tercera y cuarta placodas epibranquiales
	Vagal parasimpático (eferente visceral)	Cresta neural cerebro posterior

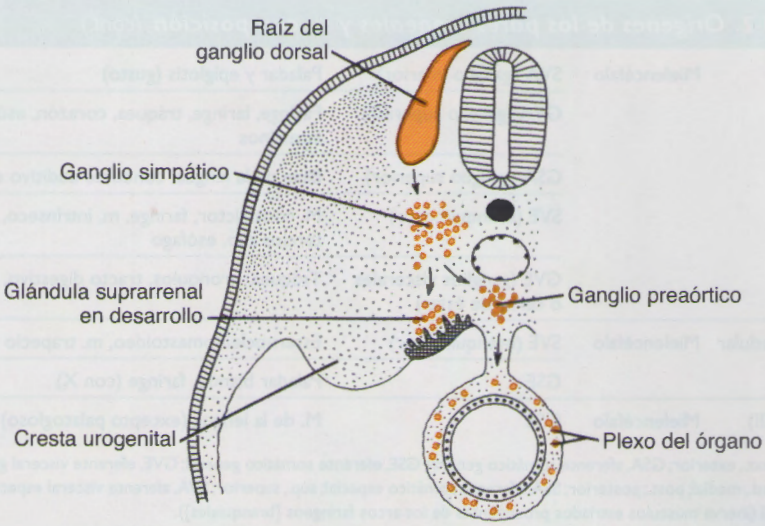

Figura 18-41. Formación de los ganglios simpáticos. Una parte de los neuroblastos simpáticos migra hacia el mesotelio en proliferación para formar la médula de la glándula suprarrenal.

dispuestos segmentalmente e interconectados por fibras nerviosas longitudinales. Juntos forman troncos simpáticos en cada lado de la columna vertebral (fig. 18-42). Desde su posición en el tórax, los neuroblastos migran hacia las regiones cervical y lumbosacra, extendiendo los troncos simpáticos en toda su longitud. Aunque en un inicio los ganglios se disponen segmentalmente, más tarde esta disposición deja de ser tan clara, sobre todo en la región cervical, por la fusión de los ganglios.

Algunos neuroblastos simpáticos migran delante de la aorta para formar **ganglios preaórticos,** tales como los ganglios **celíaco** y **mesentérico** (fig. 18-42 *B*). Otras células simpáticas migran al corazón, los pulmones y el tracto gastrointestinal, donde originan **plexos de órganos simpáticos** (fig. 18-42).

Una vez establecidos los troncos simpáticos, las fibras nerviosas que se originan en la **columna visceroeferente (asta intermedia)** de los segmentos toracolumbares (T1-L2-L3) de la médula espinal penetran en los ganglios de los troncos (fig. 18-42). Algunas de estas fibras nerviosas hacen sinapsis al mismo nivel en troncos simpáticos o pasan a través de los troncos hasta **ganglios preaórticos** o **colaterales** (fig. 18-42). Se conocen como **fibras preganglionares,** tienen una vaina de mielina y estimulan las células de los ganglios simpáticos. Al pasar de los nervios raquídeos a los ganglios simpáticos forman las ramas blancas de comunicación. Puesto que la columna visceroeferente se extiende sólo desde el primer segmento torácico hasta el segundo o tercer segmento lumbar de la médula espinal, sólo se encuentran ramas blancas a este nivel.

Los axones de las células de los ganglios simpáticos, las **fibras posganglionares,** no tienen vaina de mielina. Éstos pasan a otros niveles del tronco simpático o se extienden al corazón, los pulmones y el tracto intestinal (fig. 18-42 *A*, líneas discontinuas). Otras fibras, las **ramas grises de comunicación,** pasan a través del tronco simpático hasta los nervios raquídeos y desde ahí hasta los vasos sanguíneos periféricos y las glándulas sudoríparas. Las ramas grises de comunicación se encuentran en todos los niveles de la médula espinal.

Glándula suprarrenal

La glándula suprarrenal se forma a partir de dos componentes: *1)* una parte mesodérmica, que forma la **corteza,** y *2)* una parte ectodérmica, que forma la **médula.** Durante la quinta semana de desarrollo, las células mesoteliales que hay entre la raíz del mesenterio y la gónada en desarrollo empiezan a proliferar y penetran en el mesénquima que hay debajo (fig. 18-41). Una vez allí se diferencian en órganos acidófilos grandes, que forman la **corteza fetal,** o **corteza primitiva,** de la glándula suprarrenal (fig. 18-43 *A*). Poco después, una segunda onda de células del mesotelio penetra en el mesénquima y rodea la masa de células acidófilas original. Estas células, más pequeñas que las de la primera onda, forman más tarde la **corteza defi nitiva** de la glándula (fig. 18-43 *A*, *B*). Tras el parto, la corteza fetal involuciona rápidamente excepto en su capa más externa que se diferencia en la zona reticular. La estructura adulta de la corteza no se adquiere hasta la pubertad.

Mientras se forma la corteza fetal, las células que se originan en el sistema simpático **(células de la cresta neural)** invaden su cara medial, donde se disponen en cordones y racimos. Estas células originan la médula de la glándula suprarrenal. Adquieren coloración marrón amarillenta con sales de cromo y por eso se denominan **células de cromafina** (fig. 18-43). Durante la vida embrionaria, las células

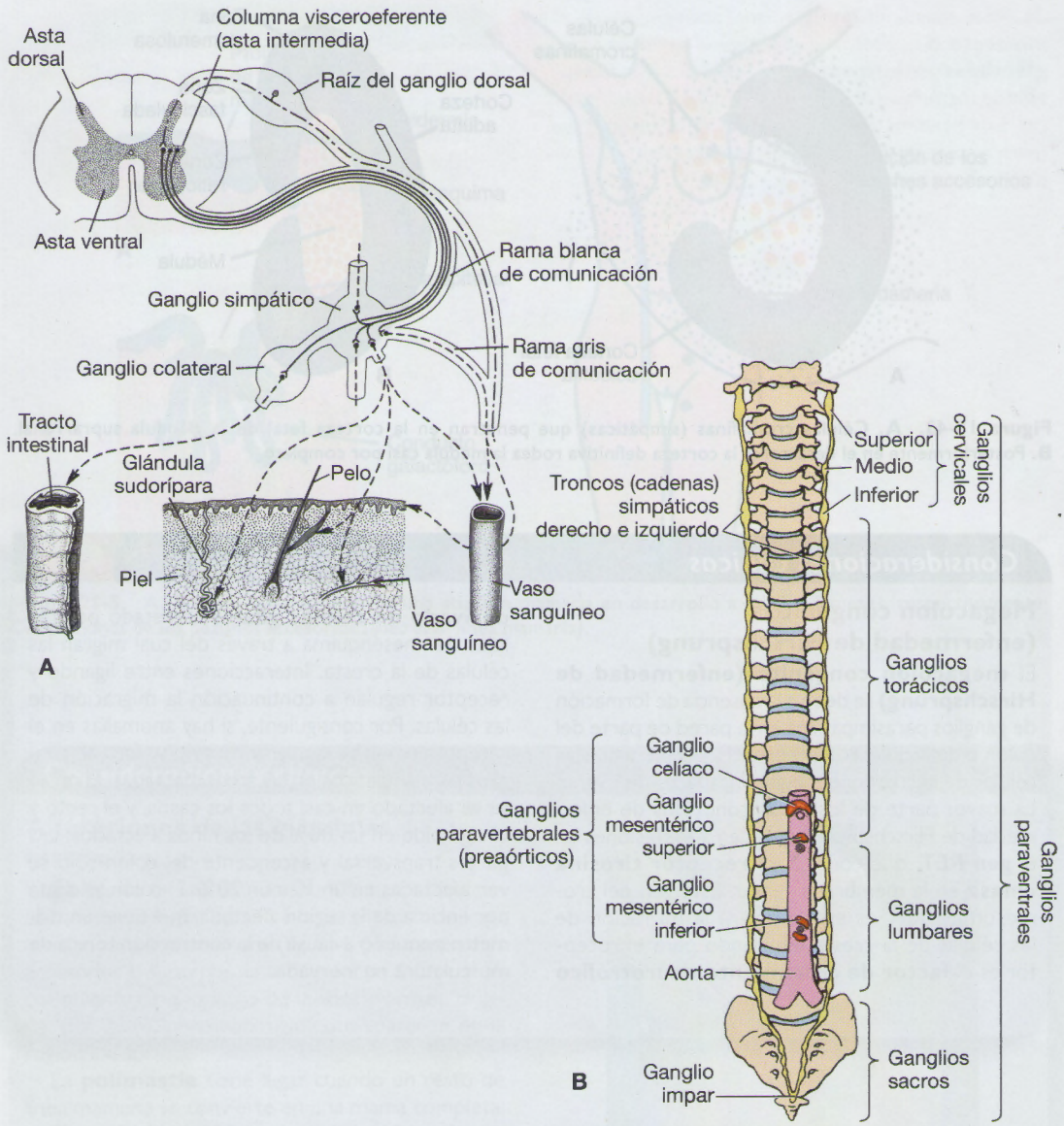

Figura 18-42. **A.** Relación entre las fibras nerviosas preganglionares y posganglionares del sistema nervioso simpático y los pares craneales. Obsérvese el origen de las fibras preganglionares en la columna visceroeferente de la médula espinal. **B.** Dibujo que ilustra la organización de los ganglios simpáticos en los troncos (cadenas) derecho e izquierdo respecto de los cuerpos vertebrales. Los ganglios colaterales (preaórticos) se localizan en la superficie ventral de los vasos mayores cerca de la aorta. Estos ganglios forman parte de una serie de plexos interconectados en esta región.

de cromafina se dispersan de manera general por todo el embrión, pero en el adulto, el único grupo que persiste se encuentra en la médula de las glándulas suprarrenales.

Sistema nervioso parasimpático

Las neuronas del tronco encefálico y la región sacra (S2-S4) de la médula espinal originan **fibras preganglionares parasimpáticas.** Las fibras de los núcleos del tronco encefálico viajan a través de los **nervios oculomotor (III), facial (VII), glosofaríngeo (IX)** y **vago (X).** Las **fibras posganglionares** se originan a partir de neuronas (ganglios) derivadas de **células de la cresta neural** y pasan a estructuras que inervan (p. ej., pupila del ojo, glándulas salivales, vísceras).

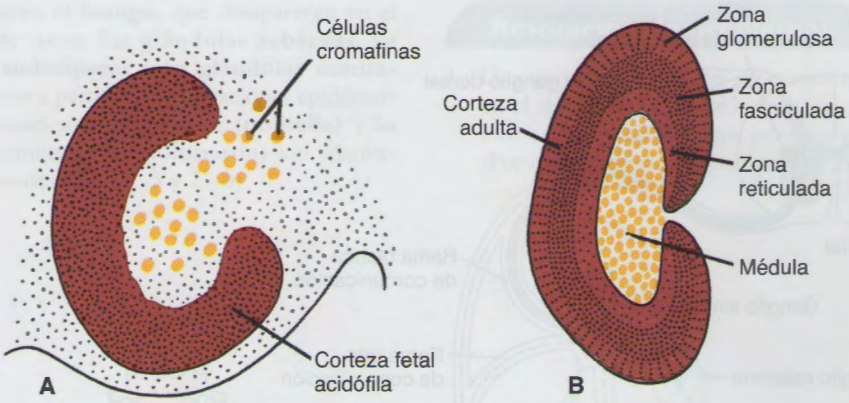

Figura 18-43. A. Células cromafinas (simpáticas) que penetran en la corteza fetal de la glándula suprarrenal. **B.** Posteriormente en el desarrollo, la corteza definitiva rodea la médula casi por completo.

Consideraciones clínicas

Megacolon congénito (enfermedad de Hirschsprung)

El **megacolon congénito (enfermedad de Hirschsprung)** se debe a la ausencia de formación de ganglios parasimpáticos en la pared de parte del colon o de todo el colon y el recto debido a que las células de la cresta neural son incapaces de migrar. La mayor parte de los casos conocidos de enfermedad de Hirschsprung se deben a mutaciones en el ***gen RET,*** que codifica un **receptor tirosina cinasa** en la membrana celular. Este gen del cromosoma 10q11 es esencial para la migración de las células de la cresta. El ligando para el receptor es el **factor de crecimiento neurotrófico derivado de células gliales** secretado por células del mesénquima a través del cual migran las células de la cresta. Interacciones entre ligando y receptor regulan a continuación la migración de las células. Por consiguiente, si hay anomalías en el receptor, se inhibe la migración y no se forman ganglios parasimpáticos en las áreas afectadas. El recto se ve afectado en casi todos los casos, y el recto y el sigmoide en un 80% de los niños afectados. Las partes transversal y ascendente del colon sólo se ven afectadas en un 10 a un 20%. El colon se dilata por encima de la región afectada, que tiene un diámetro pequeño a causa de la contracción tónica de musculatura no inervada.

Resumen

El SNC **se origina en el ectodermo** y aparece como la **placa neural** a mitades de la tercera semana (fig. 18-1). Después que los extremos de la placa se plieguen, los **pliegues neurales** se acercan entre sí en la línea media para fusionarse en el **tubo neural** (figs. 18-2 y 18-3). El extremo craneal se cierra alrededor del día 25, y el extramo caudal lo hace el día 28. El SNC forma a continuación una estructura tubular con una amplia porción cefálica, el **cerebro,** y una larga porción caudal, la **médula espinal.** Cuando el tubo neural no puede cerrarse se producen alteraciones tales como **espina bífida** (figs. 18-15 y 18-16) y **anencefalia** (fig. 18-37), alteraciones que pueden evitarse con ácido fólico.

La **médula espinal,** que forma el extremo caudal del SNC, se caracteriza por la **placa basal** que contiene las **neuronas motoras,** la **placa alar** para las **neuronas sensitivas** y una **placa del suelo** y una **placa del techo** como placas de conexión entre ambos lados (fig. 18-8). Los **nervios raquídeos** se forman a partir de cada segmento de la médula espinal. Estos nervios tienen sus núcleos motores en la placa basal (dentro de la médula) y sus cuerpos celulares sensitivos en ganglios raquídeos derivados de células de la cresta neural (fuera de la médula). ***SHH*** sitúa el tubo neural en posición ventral en la región de la médula espinal e induce las placas del suelo y del techo. Las **proteínas morfogénicas óseas 4 y 7,** expresadas en ectodermo no neural, mantienen y regulan la expresión de *PAX3* y *PAX7* en las placas alar y del techo.

El **encéfalo** puede dividirse en el **tallo encefálico**, que es una continuación de la médula espinal y semeja esa estructura en su organización de las placas basales y alares, y los **centros superiores**, a saber cerebelo y hemisferios cerebrales, que acentúan las placas alares. Después del cierre del tubo neural, el encéfalo consta de tres vesículas: el **rombencéfalo** (cerebro posterior), el **mesencéfalo** (cerebro medio) y el **prosencéfalo** (cerebro anterior). Más tarde, estas vesículas primarias se subdividen en cinco diferentes regiones. El **rombencéfalo** se divide en: *1)* el **mielencéfalo,** que forma el **bulbo raquídeo** (esta región tiene una placa basal para neuronas somáticas y viscerales eferentes y una placa alar para neuronas somáticas y viscerales aferentes) (fig. 18-18), y *2)* el **metencéfalo,** con sus placas basal (eferente) y alar (aferente) características (fig. 18-19). Esta vesícula cerebral también se caracteriza por la formación del **cerebelo** (fig. 18-20), un centro de coordinación de la posición y el movimiento, y el **puente,** la vía para las fibras nerviosas entre la médula espinal y las cortezas cerebral y cerebelosa (fig. 18-19).

El **mesencéfalo** recuerda la **médula espinal** con sus placas basales eferentes y alares aferentes. Las placas alares del mesencéfalo forman los colículos anterior y posterior como estaciones de conexión para los centros reflejo visual y auditivo, respectivamente

El prosencéfalo también se subdivide en el diencéfalo en sentido posterior y el telencéfalo en sentido anterior. El diencéfalo consta de una fina placa del techo y una gruesa placa alar en la que se forman el **tálamo** y el **hipotálamo** (figs. 18-24 y 18-25). Participa en la formación de la hipófisis, que también se desarrolla a partir de la bolsa de Rathke (fig. 18-26). La bolsa de Rathke forma la **adenohipófisis,** el **lóbulo intermedio** y la **parte tuberal,** y el diencéfalo forma el **lóbulo posterior;** la **neurohipófisis,** que contiene neuroglia y recibe fibras nerviosas del hipotálamo.

El telencéfalo consta de dos prominencias laterales, los **hemisferios cerebrales,** y de una parte media, la **lámina terminal** (fig. 18-27). La lámina Terminal es utilizada por las comisuras como vía de conexión para haces de fibras entre los hemisferios derecho e izquierdo (fig. 18-30). Los hemisferios cerebrales, originalmente dos pequeñas prominencias (figs. 18-24 y 18-25), se expanden y cubren la cara lateral del diencéfalo, el mesencéfalo y el metencéfalo (figs. 18-26 a 18-28). A la larga, las regiones nucleares del telencéfalo establecen un contacto cercano con las del diencéfalo (fig. 18-27).

El sistema ventricular, que contiene líquido cefalorraquídeo, se extiende desde la luz en la médula espinal hasta el cuarto ventrículo en el rombencéfalo, a través del estrecho conducto en el mesencéfalo y hasta el tercer ventrículo en el diencéfalo. Mediante los agujeros de Monro, el sistema ventricular se expande desde el tercer ventrículo en los ventrículos laterales de los hemisferios cerebrales. El líquido cefalorraquídeo se produce en el plexo coroideo de los ventrículos tercero, cuarto y laterales. El bloqueo del líquido cefalorraquídeo en el sistema ventricular o espacio subaracnoideo puede ser causa de hidrocéfalo.

El cerebro se diseña a lo largo de los ejes anteroposterior (craneocaudal) y dorsoventral (mediolateral). Los ***genes HOX*** diseñan el eje anteroposterior en el rombencéfalo y especifican la identidad de los rombómeros. Otros factores de transcripción que contienen una homeosecuencia diseñan el eje anteroposterior en las regiones del prosencéfalo y el mesencéfalo, incluidas ***LIM1*** y ***OTX2.*** Los otros dos centros de organización, la **cresta neural anterior** y el **istmo rombencefálico,** secretan **FGF-8,** que actúa como señal inductora de estas áreas. En respuesta a este factor de crecimiento, el extremo craneal del prosencéfalo expresa ***FOXG1,*** que regula el desarrollo del telencéfalo, y el istmo expresa **genes *engrailed*** que regulan la diferenciación del cerebelo y del techo del mesencéfalo. Al igual que por todo el sistema nervioso central, **SHH,** secretado por la placa precordial y la notocorda, sitúa las áreas del prosencéfalo y el mesencefalo en posición ventral. Las **proteínas morfogénicas óseas 4 y 7,** secretadas por ectodermo no neural, inducen y mantienen la expresión de genes dorsalizantes.

Hay 12 pares craneales, y la mayoría se originan en el rombencéfalo. Las neuronas motoras para cada uno de los nervios se localizan dentro del encéfalo, mientras que las neuronas sensitivas se originan fuera del encéfalo a partir de placodas ectodérmicas y células de la cresta neural (tablas 18-2 y 18-3). En este sentido, la organización de los cuerpos celulares sensitivos y motores para esos nervios es similar a la de los nervios raquídeos.

El **sistema nervioso vegetativo (SNV)** consta de los componentes **simpático** y **parasimpático**. Se trata de un sistema de dos neuronas con fibras preganglionares y posganglionares. Las neuronas preganglionares para el sistema simpático se encuentran en las astas intermedias (laterales) de la médula espinal, desde T1 hasta L2-L3; sus neuronas posganglionares se sitúan en los troncos simpáticos y ganglios colaterales (preaórticos) a lo largo de la aorta. Las neuronas preganglionares parasimpáticas tienen sus núcleos en el tallo encefálico (asociados con los pares craneales III, VII, IX y X) y en la región sacra de la médula espinal (S2-S4); los núcleos posganglionares residen en ganglios que normalmente se encuentran cerca de los órganos que inervan. Células de la cresta neural forman todos los ganglios del SNV.

Resolución de problemas

1. ¿En qué se parecen los pares craneales y los nervios raquídeos? ¿En qué difieren?
2. ¿Qué componentes se unen para formar un nervio raquídeo? ¿Cuál es la diferencia entre una raíz dorsal, una raíz ventral, una rama primaria dorsal y una rama primaria ventral? ¿Qué tipo de fibras (sensitivas o motoras) se encuentran en cada una de estas estructuras?
3. ¿A qué nivel se lleva a cabo una punción lumbar? Desde un punto de vista embriológico, ¿por qué es posible?
4. ¿Cuál es la base embriológica de la mayor parte de anomalías del tubo neural? ¿Pueden diagnosticarse prenatalmente? ¿Existe algún tipo de prevención?
5. Los ultrasonidos prenatales ponen al descubierto en un niño agrandamiento de la cabeza y expansión de los ventrículos laterales. ¿Cómo se denomina esta enfermedad y qué podría haberla causado?
6. ¿Cuáles son las dos partes del sistema nervioso vegetativo? ¿Dónde se localizan sus respectivas neuronas preganglionares? ¿Qué células originan embriológicamente sus neuronas posganglionares?

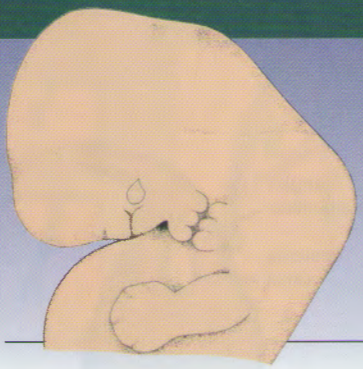

Capítulo 19
Oído

En el adulto, el oído forma una unidad anatómica que sirve tanto para la audición como para el equilibrio. No obstante, en el embrión se desarrolla a partir de tres partes distintas y bien diferenciadas: *1)* el **oído externo,** el órgano que capta los sonidos; *2)* el **oído medio,** un conductor del sonido desde el oído externo hasta el interno, y *3)* el **oído interno,** que convierte las ondas sonoras en impulsos nerviosos y registra los cambios en el equilibrio.

OÍDO INTERNO

La primera indicación del desarrollo del oído puede observarse en embriones de aproximadamente 22 días como un engrosamiento del ectodermo superficial, a cada lado del rombencéfalo (fig. 19-1). Estos engrosamientos, las **placodas óticas,** se invaginan con rapidez y forman las **vesículas óticas** o **auditivas (otocistos)** (fig. 19-2). Durante el desarrollo posterior, cada vesícula se divide en: *1)* un componente ventral que da origen al **sáculo** y al **conducto coclear,** y *2)* un componente dorsal que forma el **utrículo,** los **conductos semicirculares** y el **conducto endolinfático** (figs. 19-3 a 19-6). En conjunto, estas estructuras epiteliales forman el **laberinto membranoso.**

Sáculo, cóclea y órgano de Corti

Durante la sexta semana del desarrollo, el sáculo forma una evaginación tubular en su parte inferior (v. fig. 19-3 *C-E*). Esta prominencia, el **conducto coclear,** penetra en el mesénquima circundante formando una espiral hasta el final de la octava semana, cuando ha completado 2,5 vueltas (fig. 19-3 *D, E*). En ese momento, la conexión con la porción restante del sáculo se limita a un canal estrecho, el **conducto de Hensen** (fig. 19-3 *E*, v. también fig. 19-8).

El mesénquima que rodea el conducto coclear no tarda en diferenciarse en cartílago (fig. 19-4 *A*).

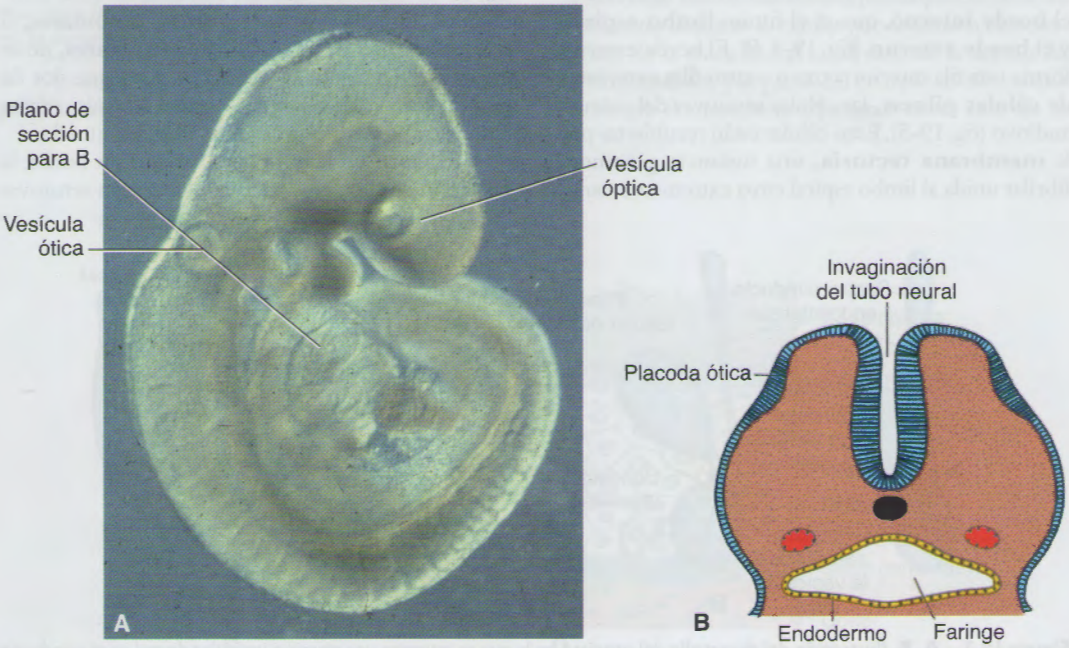

Figura 19-1. A. Imagen de un embrión al final de la cuarta semana de desarrollo en la que se aprecian las vesículas ótica y óptica. **B.** Región del rombencéfalo que muestra las placodas óticas en un embrión de 22 días.

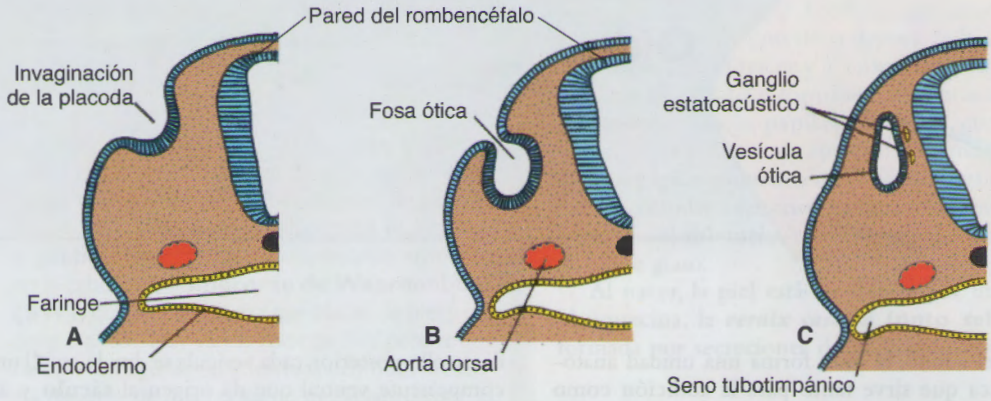

Figura 19-2. A-C. Secciones transversales de la región del rombencéfalo en las que se muestra la formación de las vesículas óticas. **A.** 24 días. **B.** 27 días. **C.** 4,5 semanas. Obsérvense los ganglios estatoacústicos.

Durante la décima semana, este caparazón cartilaginoso experimenta una vacuolización y se forman dos espacios perilinfáticos, la **rampa vestibular** y la **rampa timpánica** (fig. 19-4 *B, C*). A continuación, el conducto coclear se separa de la rampa vestibular mediante la **membrana vestibular** y de la rampa timpánica mediante la **membrana basilar** (fig. 19-4 *C*). La pared lateral del conducto coclear se mantiene unida al cartílago que la rodea mediante el **ligamento espiral,** mientras que su ángulo mediano está conectado a una apófisis cartilaginosa larga parcialmente sostenida, el **modiolo,** que constituye el futuro eje de la cóclea ósea (fig. 19-4 *B*).

Al principio, las células epiteliales del conducto coclear son similares (fig. 19-4 *A*). Sin embargo, durante el desarrollo posterior forman dos bordes: el **borde interno,** que es el futuro **limbo espiral,** y el **borde externo** (fig. 19-4 *B*). El borde externo forma una fila interior y tres o cuatro filas exteriores de **células pilosas,** las células sensitivas del sistema auditivo (fig. 19-5). Estas células están recubiertas por la **membrana tectoria,** una sustancia gelatinosa fibrilar unida al limbo espiral cuyo extremo descansa sobre las células sensitivas (fig. 19-5). En conjunto, las células sensitivas y la membrana tectoria constituyen el **órgano de Corti.** Los impulsos recibidos por este órgano son transmitidos al ganglio espiral y, después al sistema nervioso, por las **fibras auditivas del par craneal VIII** (figs. 19-4 y 19-5).

Utrículo y conductos semicirculares

Durante la sexta semana del desarrollo, los **conductos semicirculares** tienen el aspecto de evaginaciones aplanadas en la parte utricular de la vesícula ótica (fig. 19-6*A,B*). Las porciones centrales de las paredes de estas evaginaciones se unen entre sí (fig. 19-6 *B, C*) y desaparecen, lo que origina tres conductos semicirculares (fig. 19-6; v. también fig. 19-8). Mientras que un extremo de cada conducto se dilata para formar las **ramas ampulares,** el otro extremo, el de las **ramas no ampulares,** no se ensancha (fig. 19-6). No obstante, dado que dos de estas últimas se fusionan, en el utrículo sólo entran cinco ramas, tres con una ampolla y dos sin ella.

Las células de las ampollas forman un borde, la **cresta ampular,** que contiene las células sensitivas

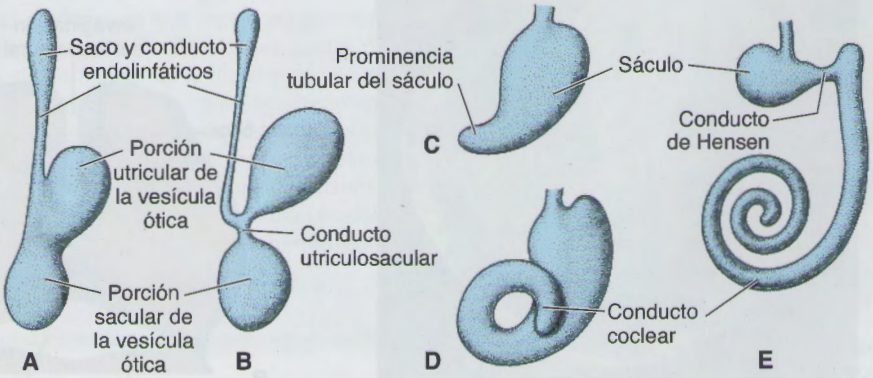

Figura 19-3. A, B. Ilustración del desarrollo del otocisto en la que se muestra una porción utricular dorsal en el conducto endolinfático y una porción sacular ventral. **C-E.** Conducto coclear a las 6, 7 y 8 semanas, respectivamente. Obsérvese la formación del conducto de Hensen y el conducto utriculosacular.

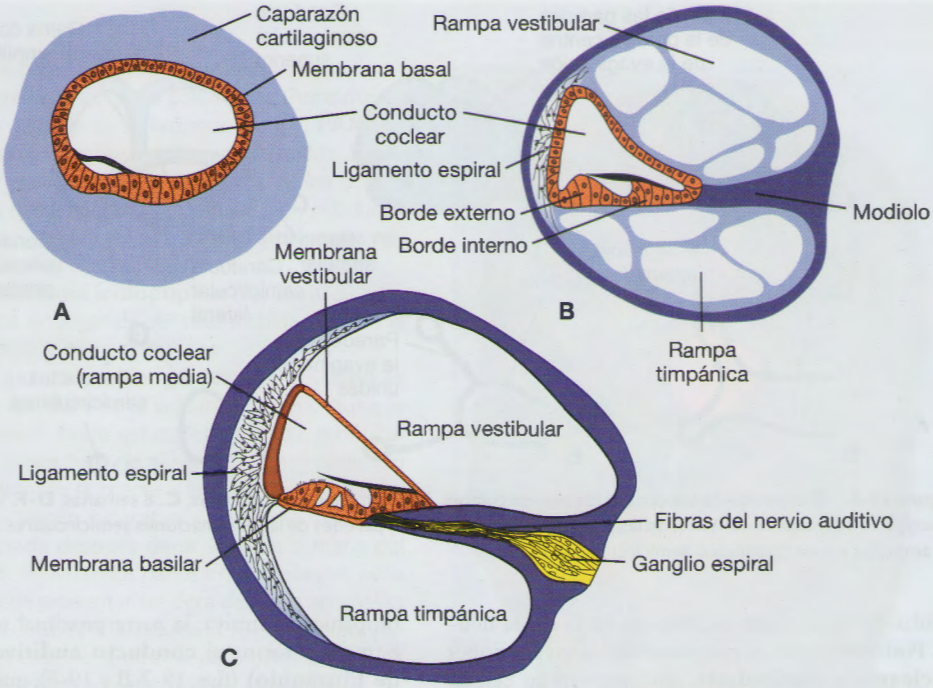

Figura 19-4. Desarrollo de la rampa timpánica y la rampa vestibular **A.** El conducto coclear está rodeado por un caparazón cartilaginoso. **B.** Durante la décima semana se forman vacuolas grandes en el caparazón cartilaginoso. **C.** El conducto coclear (rampa media) se separa de la rampa timpánica y la rampa vestibular mediante las membranas basilar y vestibular, respectivamente. Obsérvense las fibras del nervio auditivo y el ganglio espiral (coclear).

que mantienen el equilibrio. En las paredes del utrículo y el sáculo se desarrollan zonas sensitivas similares, las **máculas acústicas.** Los impulsos generados en las células sensitivas de las crestas y las máculas como resultado de los cambios de posición del cuerpo son transportados hasta el cerebro por las **fibras vestibulares del par craneal VIII.**

Durante la formación de la vesícula ótica, un pequeño grupo de células se separa de su pared y forma el **ganglio estatoacústico** (fig. 19-2 *C*). Otras

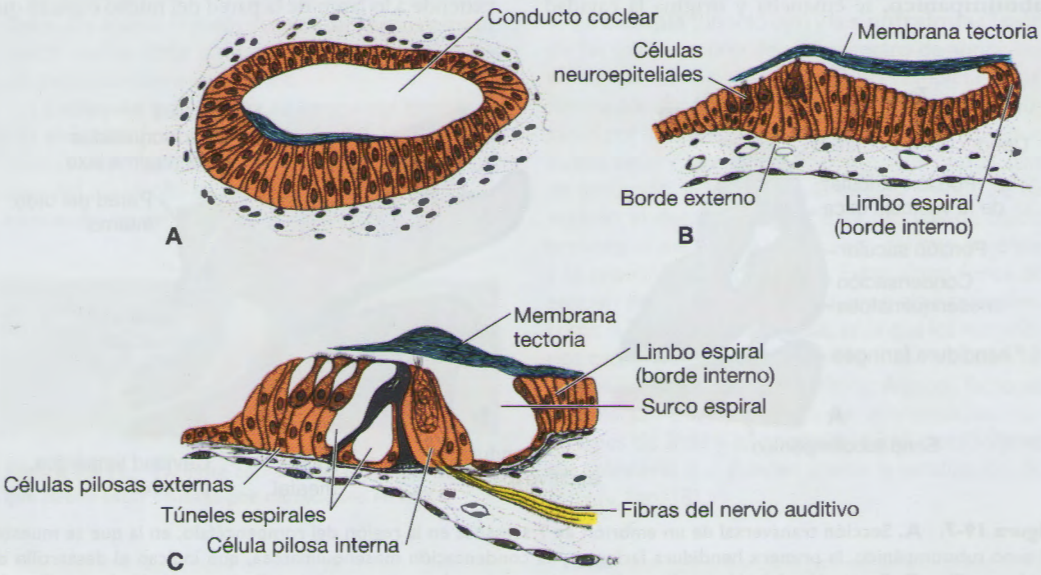

Figura 19-5. Desarrollo del órgano de Corti. **A.** 10 semanas. **B.** Alrededor de 5 meses. **C.** Recién nacido a término. Obsérvese la formación de los túneles espirales en el órgano de Corti.

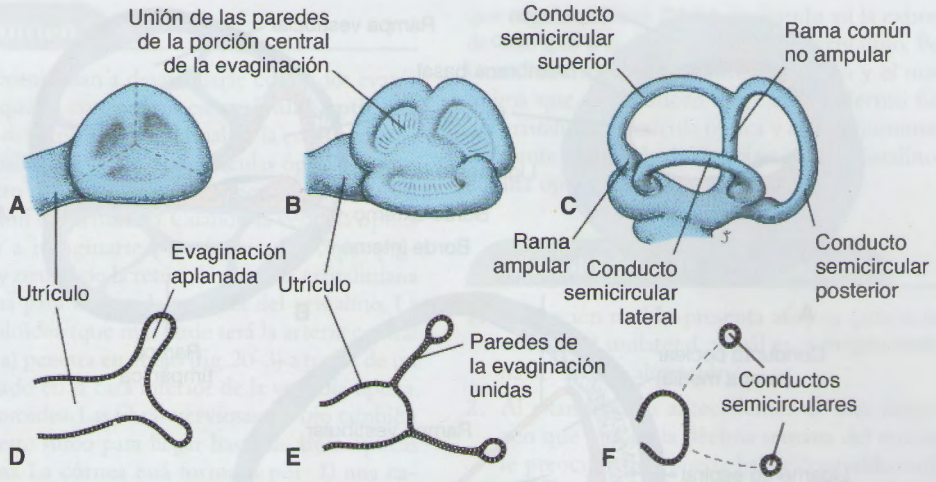

Figura 19-6. Desarrollo de los conductos semicirculares. **A.** 5 semanas. **B.** 6 semanas. **C.** 8 semanas. **D-F.** Unión, fusión y desaparición, respectivamente, de las porciones centrales de las paredes de las evaginaciones semicirculares. Obsérvense las ampollas en los conductos semicirculares.

células de este ganglio se originan en la cresta neural. Posteriormente, el ganglio se divide en porciones **cocleares** y **vestibulares,** que inervan las células sensitivas del órgano de Corti y del sáculo, el utrículo y los conductos semicirculares, respectivamente.

OÍDO MEDIO

Cavidad timpánica y conducto auditivo

La **cavidad timpánica,** que se origina en el endodermo, proviene de la primera bolsa faríngea (figs. 19-2 y 19-7). Esta bolsa se expande en dirección lateral y entra en contacto con el suelo de la primera hendidura faríngea. La parte distal de la bolsa, el **seno tubotimpánico,** se ensancha y origina la cavidad timpánica primitiva; la parte proximal se mantiene estrecha y forma el **conducto auditivo (trompa de Eustaquio)** (figs. 19-7 *B* y 19-8), que comunica la cavidad timpánica con la nasofaringe.

Huesecillos

El **martillo** y el **yunque** se originan a partir del cartílago del primer arco faríngeo y el **estribo,** a partir del cartílago del segundo arco (fig. 19-9 *A*). Aunque los huesecillos aparecen durante la primera mitad de la vida fetal, se mantienen incrustados en el mesénquima hasta el octavo mes (fig 19-9 *B*), momento en que el tejido circundante se disuelve (figs. 19-7, 19-8 y 19-9 *B*). A continuación, el revestimiento epitelial endodérmico de la cavidad timpánica primitiva se extiende a lo largo de la pared del nuevo espacio que

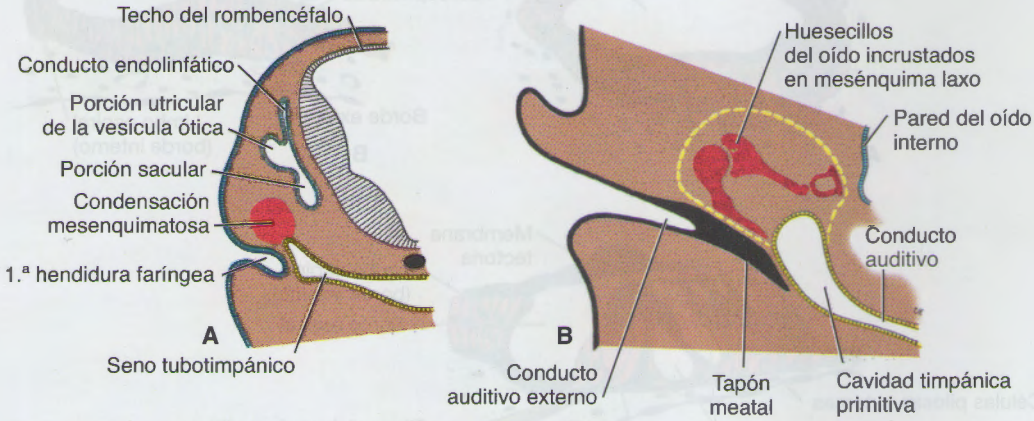

Figura 19-7. **A.** Sección transversal de un embrión de 7 semanas en la región del rombencéfalo, en la que se muestra el seno tubotimpánico, la primera hendidura faríngea y la condensación mesenquimatosa, que indican el desarrollo de los huesecillos. **B.** Ilustración del oído medio en la que se muestran los precursores cartilaginosos de los huesecillos del oído. La *línea amarilla fina* del mesénquima indica la futura expansión de la cavidad timpánica primitiva. Obsérvese el tapón meatal que se extiende desde el conducto auditivo primitivo hasta la cavidad timpánica.

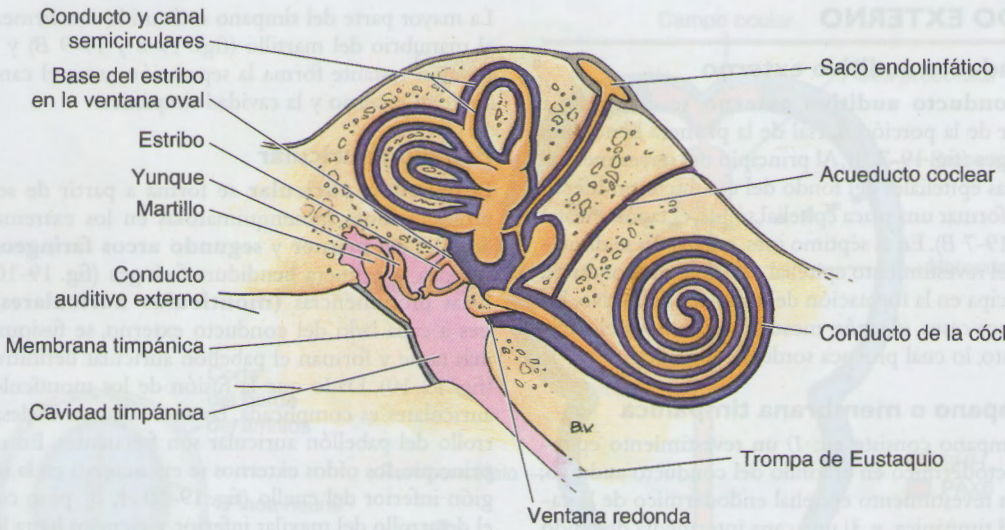

Figura 19-8. Ilustración del oído en la que se muestra el conducto auditivo, el oído medio con sus huesecillos y el oído interno.

se forma. Ahora, el tamaño de la cavidad timpánica se ha duplicado, como mínimo. Cuando los huesecillos se liberan por completo del mesénquima que los rodea, el epitelio endodérmico los conecta con la pared de la cavidad mediante estructuras parecidas al mesenterio (fig. 19-9 *B*). Los ligamentos de soporte de los huesecillos se desarrollan más tarde, en el interior de estos mesenterios.

Dado que el martillo deriva del primer arco faríngeo, su músculo, el **tensor del tímpano,** está inervado por la **rama maxilar superior del nervio trigémino.** El **músculo estapedio,** que está unido al estribo, está inervado por el **nervio facial,** el nervio del segundo arco faríngeo.

Durante la vida fetal de las últimas etapas, la cavidad timpánica se expande en dirección dorsal mediante vacuolización del tejido circundante para formar el **antro timpánico.** Después del nacimiento, el epitelio de la cavidad timpánica invade el hueso de la **apófisis mastoides** que se está desarrollando y se forman sacos de aire revestidos de epitelio **(neumatización).** Más adelante, la mayor parte de los sacos mastoideos entran en contacto con el antro y la cavidad timpánicos. La extensión de inflamaciones del oído medio hacia el antro y las células de aire mastoideas es una complicación frecuente de las infecciones del oído medio.

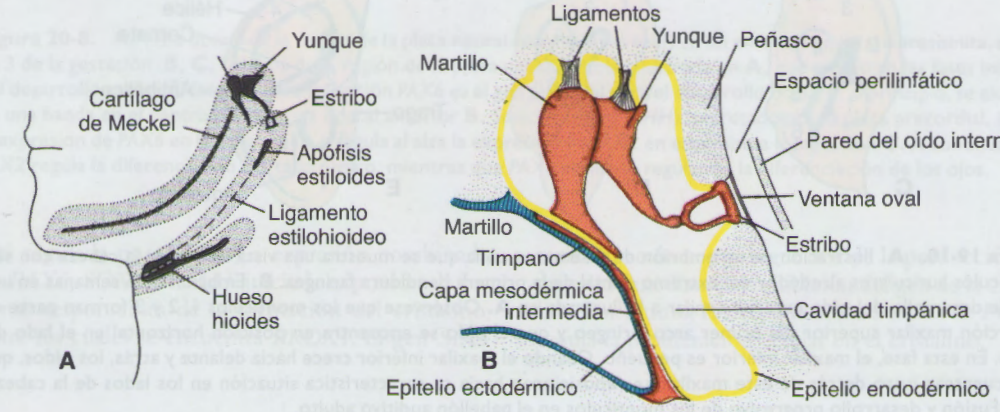

Figura 19-9. **A.** Estructuras derivadas de los tres primeros arcos faríngeos. Obsérvense el martillo y el yunque en el extremo dorsal del primer arco y el estribo en el del segundo arco. **B.** Ilustración del oído medio en la que se muestra el manubrio del martillo en contacto con el tímpano. El estribo entrará en contacto con la membrana en la ventana oval. La pared de la cavidad timpánica está revestida con epitelio endodérmico.

OÍDO EXTERNO

Conducto auditivo externo

El **conducto auditivo externo** se desarrolla a partir de la porción dorsal de la primera hendidura faríngea (fig. 19-7 *A*). Al principio del tercer mes, las células epiteliales del fondo del conducto proliferan para formar una placa epitelial sólida, el tapón meatal (fig. 19-7 *B*). En el séptimo mes, este tapón se disuelve y el revestimiento epitelial del suelo del conducto participa en la formación del tímpano definitivo. En algunos casos, el tapón meatal persiste hasta el nacimiento, lo cual provoca sordera congénita.

Tímpano o membrana timpánica

El tímpano consiste en: *1)* un revestimiento epitelial ectodérmico en el fondo del conducto auditivo; *2)* un revestimiento epitelial endodérmico de la cavidad timpánica, y *3)* una capa intermedia de tejido conjuntivo (fig. 19-9 *B*) que forma el estrato fibroso. La mayor parte del tímpano está unida con firmeza al manubrio del martillo (figs. 19-8 y 19-9 *B*) y la porción restante forma la separación entre el canal auditivo externo y la cavidad timpánica.

Pabellón auricular

El **pabellón auricular** se forma a partir de seis proliferaciones mesenquimatosas en los extremos dorsales del **primer** y **segundo arcos faríngeos,** y rodea la primera hendidura faríngea (fig. 19-10). Estas prominencias **(montículos auriculares),** tres a cada lado del conducto externo, se fusionan más tarde y forman el pabellón auricular definitivo (fig. 19-10). Dado que la fusión de los montículos auriculares es complicada, las anomalías en el desarrollo del pabellón auricular son frecuentes. En un principio, los oídos externos se encuentran en la región inferior del cuello (fig. 19-10 *A*, *B*), pero con el desarrollo del maxilar inferior, ascienden hasta los lados de la cabeza, a la altura de los ojos.

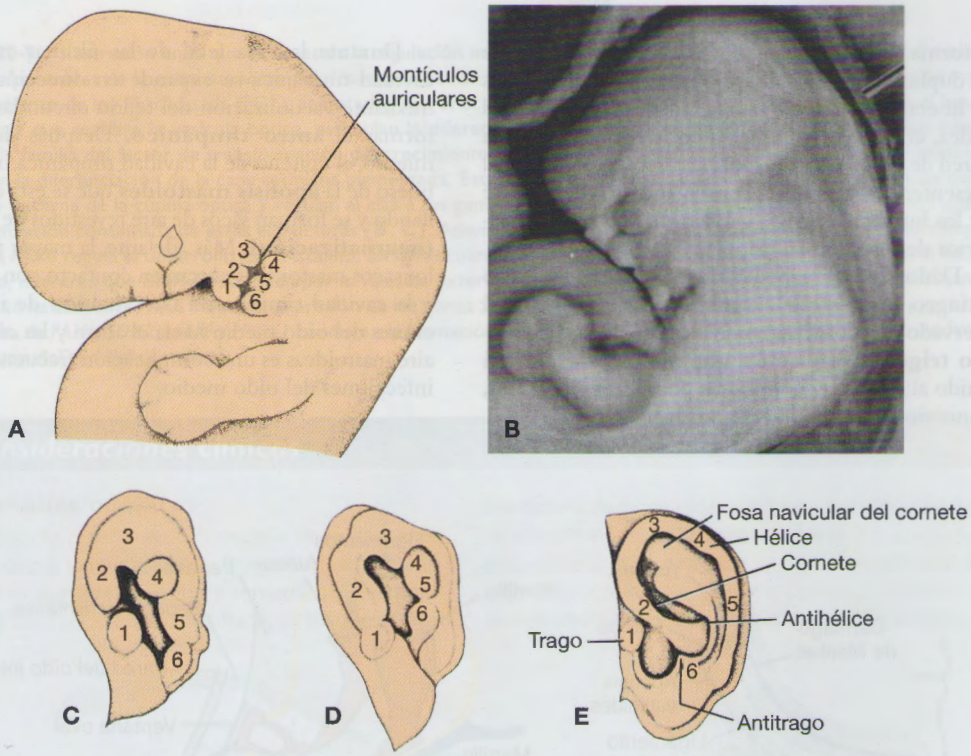

Figura 19-10. A. Ilustración de un embrión de 6 semanas en la que se muestra una vista lateral de la cabeza con seis montículos auriculares alrededor del extremo dorsal de la primera hendidura faríngea. **B.** Embrión de 6 semanas en una fase de desarrollo del oído externo similar a la ilustrada en **A.** Obsérvese que los montículos 1, 2 y 3 forman parte de la porción maxilar superior del primer arco faríngeo y que el oído se encuentra en posición horizontal en el lado del cuello. En esta fase, el maxilar inferior es pequeño. Cuando el maxilar inferior crece hacia delante y atrás, los oídos, que se encuentran justo detrás de este maxilar, se reposicionan hacia su característica situación en los lados de la cabeza. **C-E.** Fusión y desarrollo progresivo de los montículos en el pabellón auditivo adulto.

Consideraciones clínicas

Sordera y anomalías del oído externo

La **sordera congénita** puede estar causada por un desarrollo anómalo de los laberintos membranoso y óseo o por malformaciones de los huesecillos del oído y el tímpano. En los casos más extremos, la cavidad timpánica y el conducto externo están ausentes.

Muchos tipos de sordera congénita están causados por factores genéticos, pero los factores ambientales también pueden interferir con el desarrollo normal del oído interno y medio. Las infecciones por el virus de la rubéola y el citomegalovirus durante el embarazo pueden causar sordera. Otro teratógeno con el potencial de causar sordera es la isotretinoína, que produce diversos defectos auditivos.

Las **alteraciones del oído externo** son frecuentes; destacan anomalías menores y graves (fig. 19-11). Son importantes en cuanto al trauma psicológico y emocional que pueden provocar y por

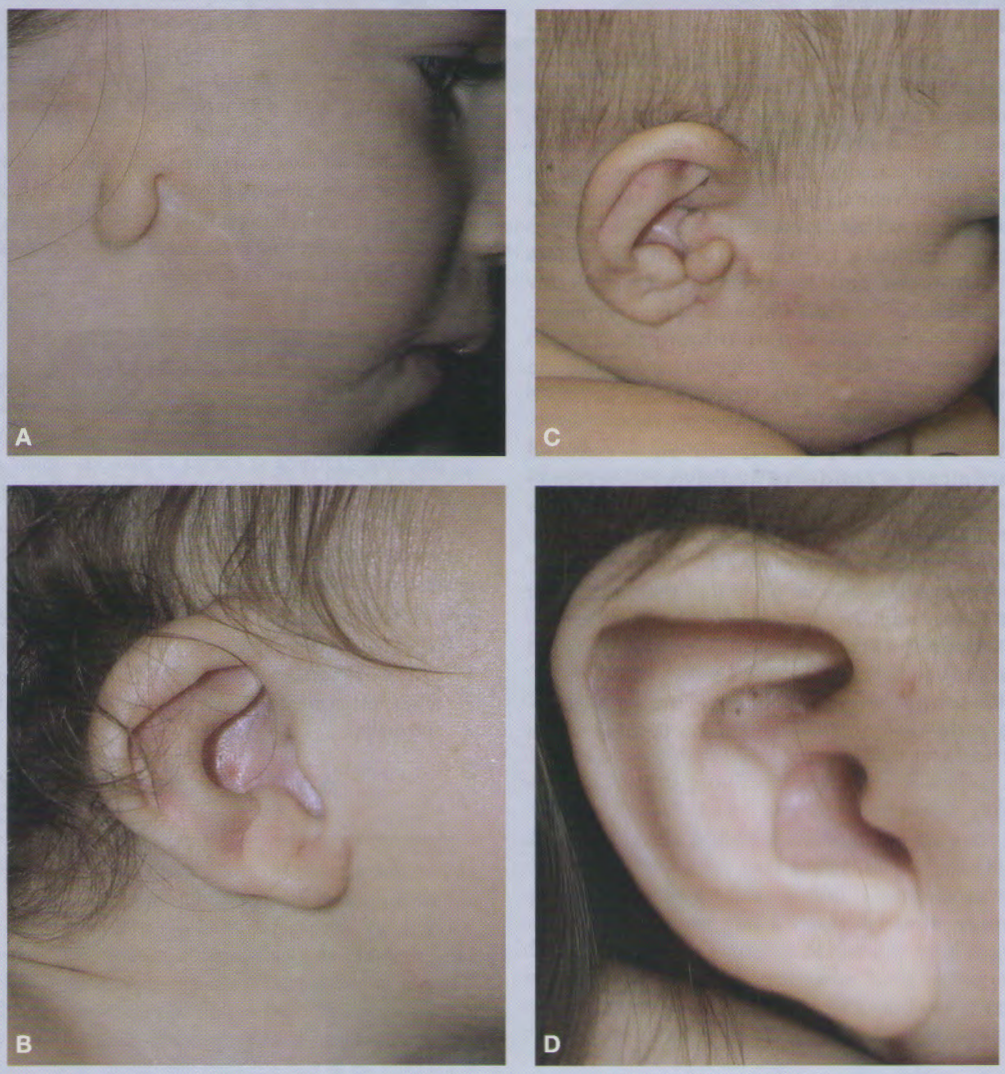

Figura 19-11. Defectos del oído externo. **A.** Ausencia casi completa (anotia) del oído externo. **B.** Oído externo pequeño (microtia) con características anormales. **C.** Oído externo anormal con apéndices preauriculares (colgajos cutáneos). Obsérvense también la pequeña fosa y la pequeña protuberancia a lo largo de la línea de la mandíbula. Se trata de remanentes del desarrollo de la oreja e indican la trayectoria de ésta en su recorrido hasta su posición normal por crecimiento de la mandíbula. **D.** Fosa (depresión) preauricular.

(continúa)

(cont.)

el hecho de que suelen asociarse a otras malformaciones. En consecuencia, indican la necesidad de examinar a los niños que las presentan para buscar otras anomalías. **En todos los síndromes cromosómicos frecuentes, así como en la mayor parte de los menos frecuentes, se observan anomalías del oído como una de sus características.**

Los **apéndices y fosas preauriculares** (fig. 19-11 *C,D*) son marcas cutáneas y depresiones poco profundas, respectivamente, anteriores al oído. Las fosas pueden indicar un desarrollo anómalo de los montículos auriculares, mientras que los apéndices pueden ser causados por montículos secundarios. Como las otras alteraciones del oído externo, ambos se asocian con otras malformaciones.

Resumen

El oído consta de tres partes que tienen orígenes distintos pero funcionan como una unidad. El **oído interno** se origina a partir de la **vesícula ótica,** que se separa del ectodermo superficial durante la cuarta semana del desarrollo. Esta vesícula se divide en un componente ventral, que da origen al **sáculo** y al **conducto coclear,** y un componente dorsal que origina el **utrículo,** los **conductos semicirculares** y el **conducto endolinfático** (figs. 19-3, 19-6 y 19-8). Así, las estructuras epiteliales que se forman se conocen como **laberinto membranoso.** Excepto el **conducto coclear,** que forma el **órgano de Corti,** todas las estructuras derivadas del laberinto membranoso participan en el equilibrio.

El **oído medio,** que consiste en la **cavidad timpánica** y el **conducto auditivo,** está revestido por epitelio de origen endodérmico y deriva de la primera bolsa faríngea. El conducto auditivo se extiende entre la cavidad timpánica y la nasofaringe. Los **huesecillos,** que transfieren el sonido desde la membrana timpánica hasta la ventana oval, derivan del primer **(martillo y yunque)** y el segundo **(estribo)** arcos faríngeos (fig. 19-9).

El **conducto auditivo externo** se desarrolla a partir de la primera hendidura faríngea y está separado de la cavidad timpánica por la membrana timpánica (tímpano). El tímpano consiste en: *1)* un revestimiento epitelial ectodérmico; *2)* una capa intermedia de mesénquima, y *3)* un revestimiento endodérmico que proviene de la primera bolsa faríngea.

El **pabellón auricular** se desarrolla a partir de seis eminencias mesenquimatosas (fig. 19-10) a lo largo del primer y el segundo arcos faríngeos. Las anomalías del pabellón auricular suelen asociarse con otras malformaciones congénitas.

Resolución de problemas

1. La placoda ótica tiene una importancia especial en la formación del oído interno. ¿Qué es una placoda? ¿Dónde se forma la placoda ótica? ¿En qué estructuras del oído interno contribuye?
2. ¿Cuál es el origen embrionario de la cavidad timpánica (oído medio), el conducto auditivo y la membrana auditiva (tímpano)?
3. Un recién nacido presenta microtia bilateral. ¿Debría preocuparse por la presencia de otras malformaciones? ¿Qué población celular puede tener relación con el origen embrionario de esta anomalía?

Capítulo 20
Ojo

CÚPULA ÓPTICA Y VESÍCULA DEL CRISTALINO

En el embrión, los ojos aparecen a los 22 días como un par de surcos poco profundos a los lados del prosencéfalo (fig. 20-1). Al cerrarse el tubo neural, estos surcos forman unas evaginaciones del prosencéfalo, las vesículas ópticas. Posteriormente, estas vesículas entran en contacto con el ectodermo superficial e inducen cambios en el ectodermo que son necesarios para la formación del cristalino (fig. 20-1). Poco tiempo después, la vesícula óptica

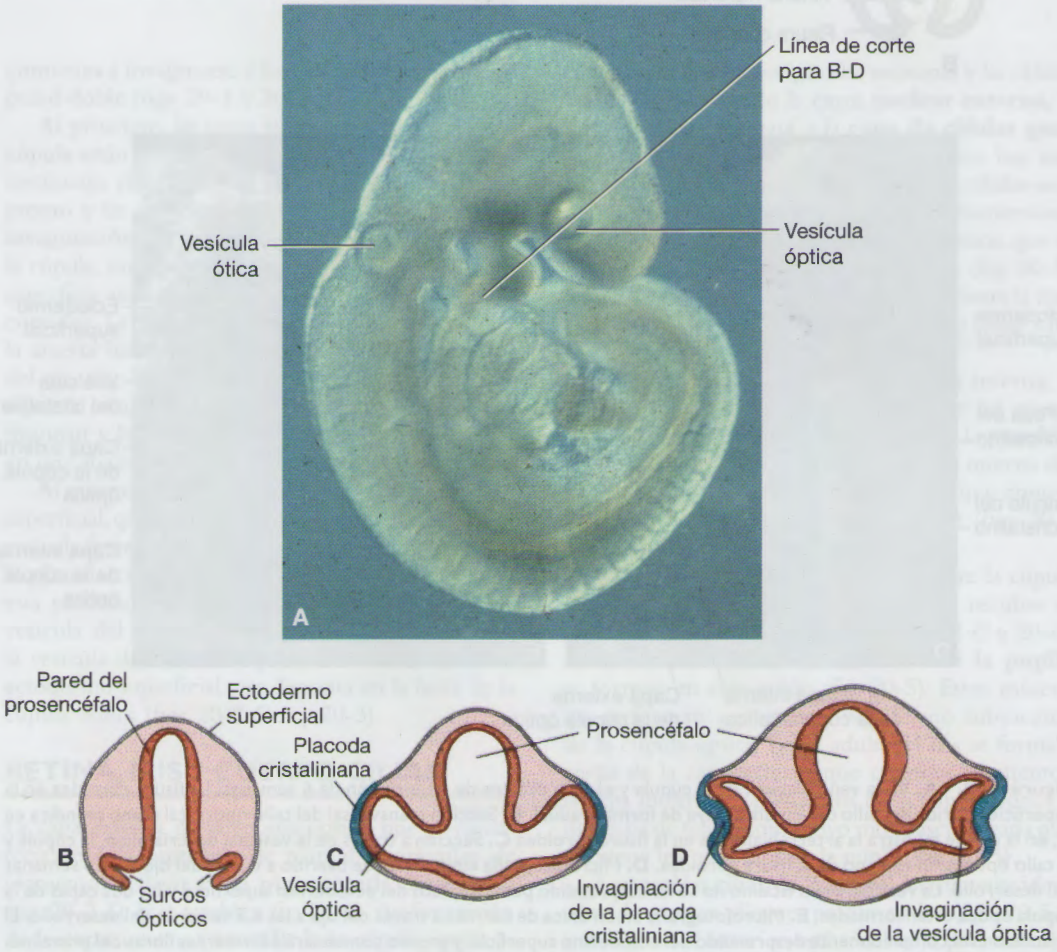

Figura 20-1. **A.** Imagen de un embrión al final de la cuarta semana del desarrollo en la que se aprecian las vesículas ótica y óptica. **B.** Sección transversal del prosencéfalo de un embrión de 22 días (~ 14 somitas) en la que se muestran los surcos ópticos. **C.** Sección transversal del prosencéfalo de un embrión de 4 semanas en la que se aprecian las vesículas ópticas en contacto con el ectodermo superficial. Obsérvese el ligero engrosamiento del ectodermo (placoda cristaliniana). **D.** Sección transversal del prosencéfalo de un embrión de 5 mm en la que se muestran la invaginación de la vesícula óptica y la placoda cristaliniana.

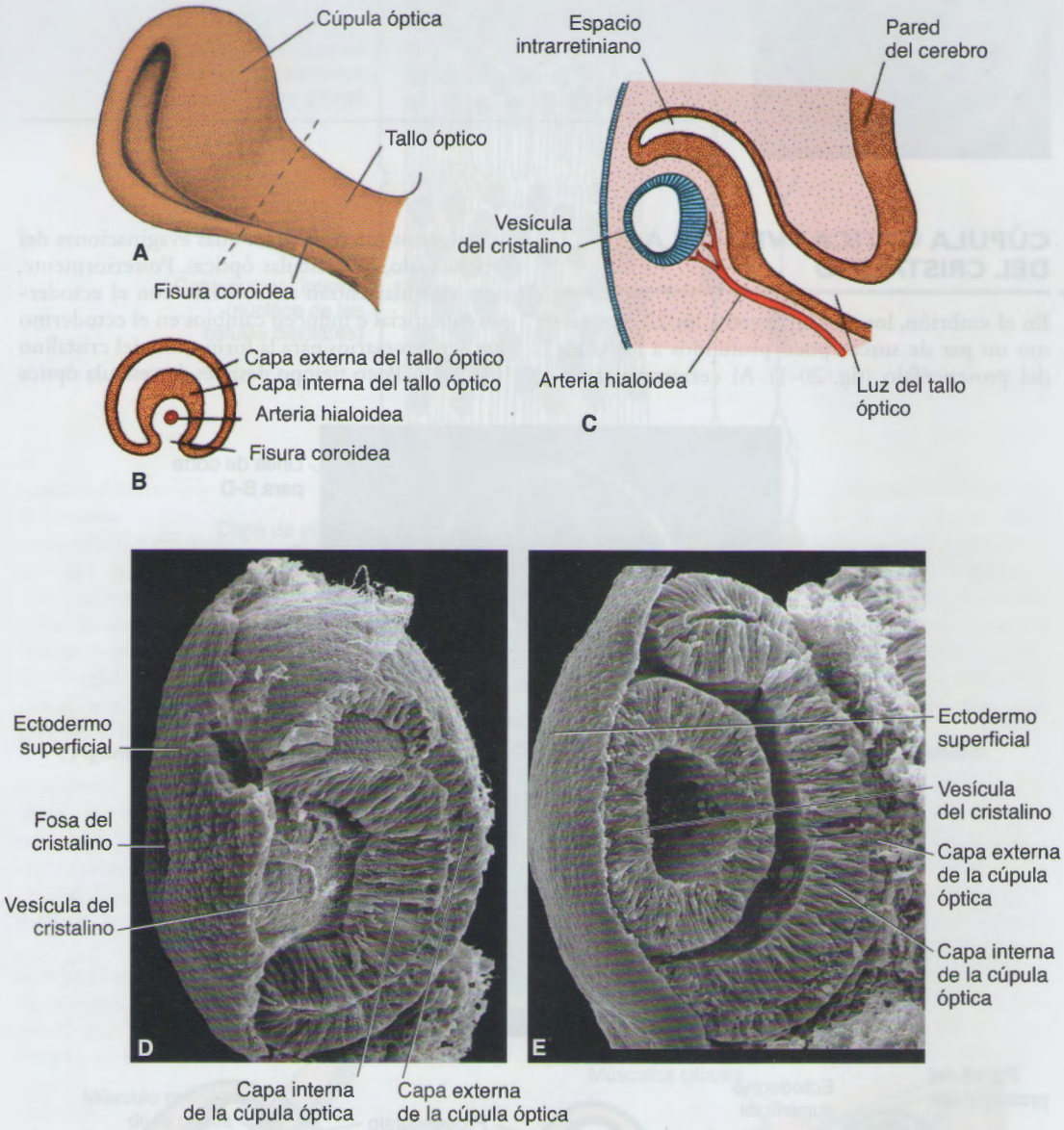

Figura 20-2. **A.** Vista ventrolateral de la cúpula y el tallo ópticos de un embrión de 6 semanas. La fisura coroidea en la superficie inferior del tallo óptico disminuye de forma gradual. **B.** Sección transversal del tallo óptico tal como se indica en **A**, en la que se muestra la arteria hialoidea en la fisura coroidea **C.** Sección a través de la vesícula del cristalino, la cúpula y el tallo ópticos en el plano de la fisura coroidea. **D.** Microfotografía electrónica de barrido a través del ojo a las 6 semanas del desarrollo. La vesícula del cristalino no se ha desprendido por completo del ectodermo superficial y las dos capas de la cúpula óptica están formadas. **E.** Microfotografía electrónica de barrido a través del ojo a las 6,5 semanas del desarrollo. El cristalino está completamente desprendido del ectodermo superficial y pronto comenzará a formar las fibras del cristalino.

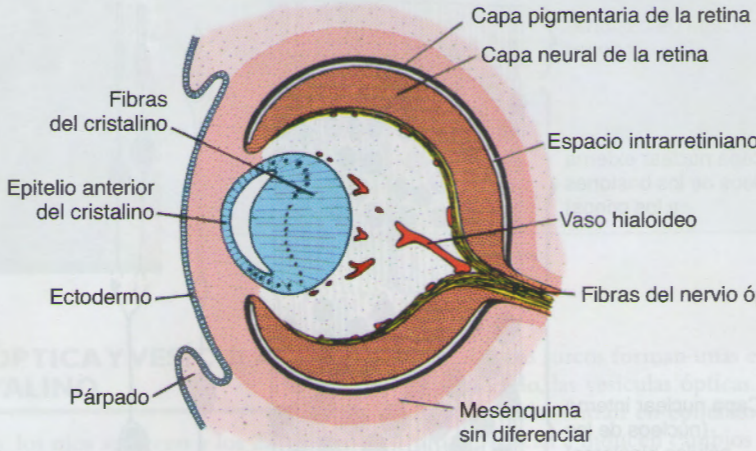

Figura 20-3. Sección a través del ojo de un embrión de 7 semanas. El primordio ocular está completamente incrustado en el mesénquima. Las fibras de la retina neural convergen hacia el nervio óptico.

comienza a invaginarse y forma la cúpula óptica de pared doble (figs. 20-1 y 20-2 *A*).

Al principio, las capas interna y externa de esta cúpula están separadas por una luz, el espacio intrarretiniano (fig. 20-2 *B*), pero esta luz desaparece pronto y las dos capas se unen (fig. 20-2 *D, E*). La invaginación no se limita a la porción central de la cúpula, sino que también afecta a una parte de la superficie interna (fig. 20-2 *A*) que forma la fisura coroidea. La formación de esta fisura permite que la arteria hialoidea llegue hasta la cámara interna del ojo (fig. 20-3; v. también fig. 20-7). Durante la séptima semana, los labios de la fisura coroidea se fusionan y la boca de la cúpula óptica se convierte en una abertura circular, la futura pupila.

Al mismo tiempo, algunas células del ectodermo superficial, que inicialmente están en contacto con la vesícula óptica, se someten a una elongación y forman la placoda cristaliniana (fig. 20-1). Posteriormente, esta placoda se invagina para transformarse en la vesícula del cristalino. Durante la quinta semana, la vesícula del cristalino pierde el contacto con el ectodermo superficial y se deposita en la boca de la cúpula óptica (figs. 20-2 *C-E* y 20-3).

RETINA, IRIS Y CUERPO CILIAR

La capa externa de la cúpula óptica, que se caracteriza por la presencia de pequeños gránulos de pigmento, se llama **capa pigmentada** de la retina (fig. 20-2 *D, E*; v. también fig. 20-6). La formación de la **capa** interna **(neural)** de la cúpula óptica es más complicada. Las cuatro quintas partes posteriores, la **porción óptica de la retina,** contienen células que rodean el espacio intrarretiniano (fig. 20-3) y se diferencian en elementos receptores de la luz, los **bastones** y los **conos** (fig. 20-4). Junto a esta capa fotorreceptora se encuentra la capa epitelial, que, como en el cerebro, origina las neuronas y las células de sostén, incluyendo la **capa nuclear externa,** la **capa nuclear interna** y la **capa de células ganglionares** (fig. 20-4). Sobre la superficie hay una capa fibrosa que contiene los axones de células nerviosas de las capas más profundas. Las fibras nerviosas de esta zona convergen hacia el tallo óptico, que se desarrolla para formar el nervio óptico (fig. 20-3). Por lo tanto, los impulsos lumínicos atraviesan la mayor parte de las capas de la retina antes de llegar a los bastones y los conos.

La quinta parte anterior de la capa interna, la **porción ciega de la retina,** mantiene un grosor de una sola capa. Más tarde se divide en la **porción irídea de la retina,** que forma la capa interna del iris, y la **porción ciliar de la retina,** que contribuye a la formación del **cuerpo ciliar** (figs. 20-5 y 20-6).

Mientras tanto, la región situada entre la cúpula óptica y el epitelio superficial que la recubre se rellena con mesénquima laxo (figs. 20-2 *C* y 20-6). Los músculos **esfínter** y **dilatador de la pupila** se forman en este tejido (fig. 20-5). Estos músculos se forman a partir del ectodermo subyacente de la cúpula óptica. En el adulto, el iris se forma a partir de la capa externa que contiene pigmentos, la capa interna sin pigmentos de la cúpula óptica y una capa de tejido conjuntivo muy vascularizada que contiene los músculos de la pupila (fig. 20-5).

La **porción ciliar de la retina** es fácilmente identificable por sus pliegues pronunciados (figs. 20-5 *B* y 20-6). En el exterior, está recubierta por una capa de mesénquima que forma el **músculo ciliar** y en el interior, está conectada al cristalino mediante una red de fibras elásticas, el **ligamento** (o zónula) **suspensorio** (fig. 20-6). La contracción del músculo ciliar varía la tensión en el ligamento y controla la curvatura del cristalino.

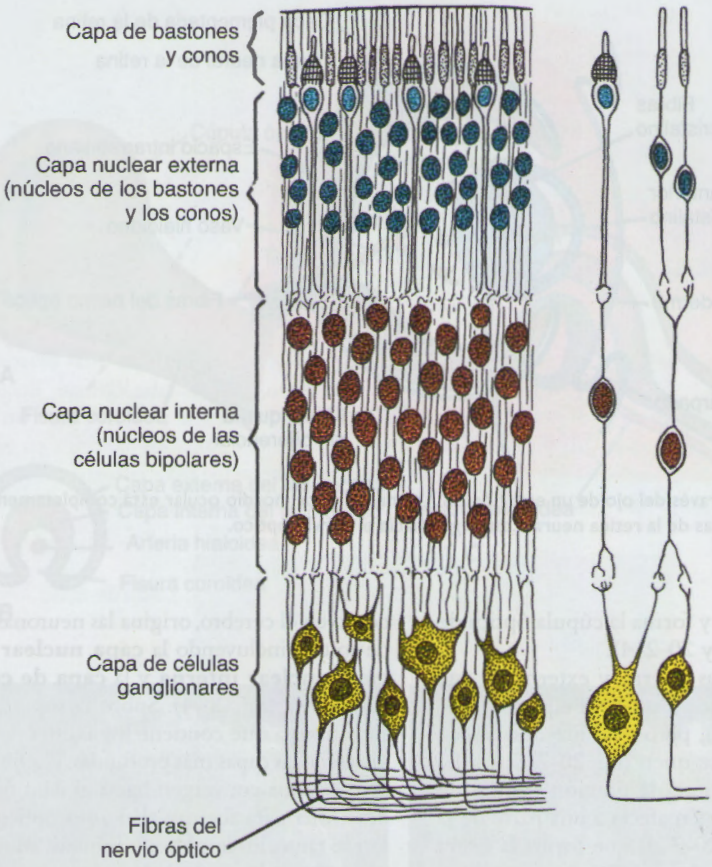

Figura 20-4. Diversas capas de la porción óptica de la retina en un feto de aproximadamente 25 semanas.

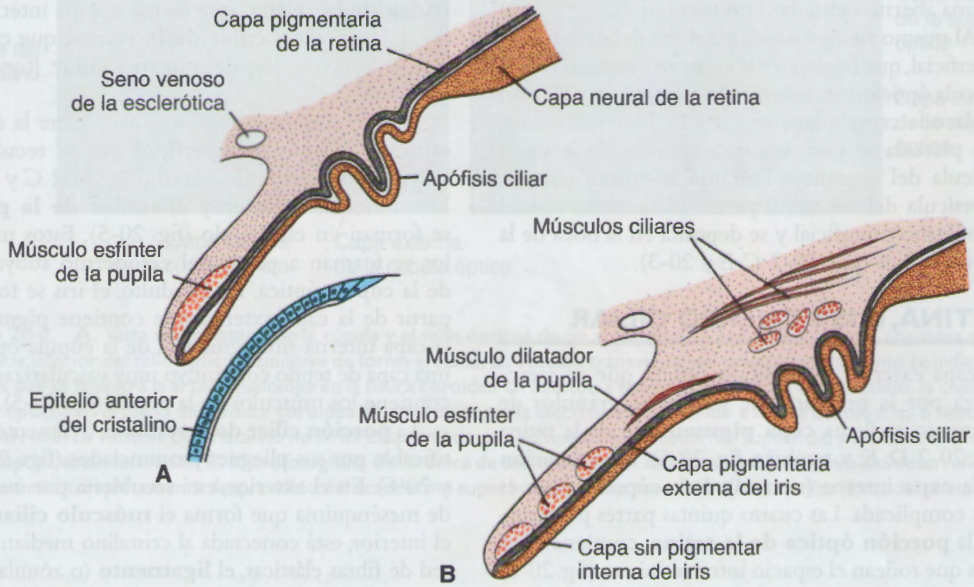

Figura 20-5. Desarrollo del iris y el cuerpo ciliar. El borde de la cúpula óptica está cubierto por mesénquima, en el que los músculos esfínter y dilatador de la pupila se forman a partir del ectodermo subyacente.

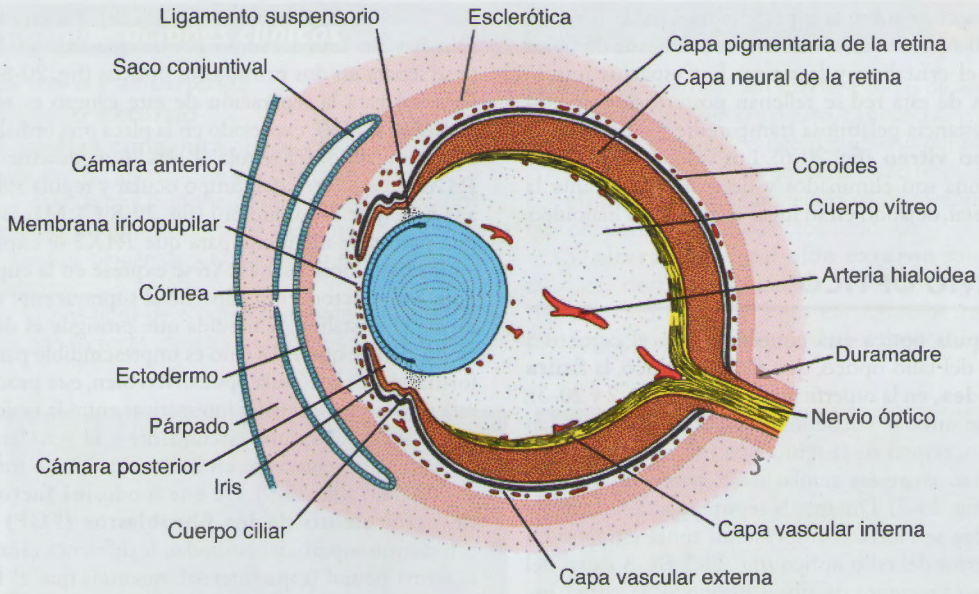

Figura 20-6. Sección a través del ojo de un feto de 15 semanas en la que se muestran la cámara anterior, la membrana iridopupilar, las capas vasculares interna y externa, la coroides y la esclerótica.

CRISTALINO

Poco después de la formación de la vesícula del cristalino (fig. 20-2 *C*), las células de la pared posterior comienzan a alargarse hacia delante y forman fibras largas que rellenan la luz de la vesícula de forma gradual (fig. 20-3). Hacia el final de la séptima semana, estas **fibras primarias del cristalino** alcanzan la pared anterior de la vesícula del cristalino. No obstante, el crecimiento del cristalino no termina en esta fase, ya que se siguen añadiendo fibras del cristalino nuevas (secundarias) al núcleo central de forma constante.

COROIDES, ESCLERÓTICA Y CÓRNEA

Al final de la quinta semana, el primordio ocular está completamente envuelto por mesénquima laxo (fig. 20-3). Este tejido se diferencia con rapidez en una capa interna, comparable a la piamadre del cerebro, y una capa externa, comparable a la duramadre. La capa interna forma una capa pigmentada muy vascularizada conocida como **coroides;** la capa externa se desarrolla para formar la esclerótica y tiene continuidad con la duramadre que envuelve al nervio óptico (fig. 20-6).

La diferenciación de las capas mesenquimatosas que recubren la cara anterior del ojo es distinta. La **cámara anterior** se forma mediante vacuolización y divide el mesénquima en una capa interna situada delante del cristalino y el iris, la **membrana iridopupilar,** y una capa externa que es continua con la esclerótica, la **sustancia propia** de la **córnea** (fig. 20-6). La cámara anterior está revestida por células mesenquimatosas aplanadas. Por esta razón, la córnea está formada por: *1)* una capa epitelial derivada del ectodermo superficial; *2)* la **sustancia propia** o **estroma,** que es continua con la esclerótica, y *3)* una capa epitelial, que rodea la cámara anterior. La membrana iridopupilar de la parte anterior del cristalino desaparece por completo. La **cámara posterior** es el espacio que se encuentra por delante del iris y por detrás del cristalino y el cuerpo ciliar. Las cámaras anterior y posterior están comunicadas entre sí por la pupila y contienen un líquido llamado **humor acuoso,** que es producido por la apófisis ciliar del cuerpo ciliar. El humor acuoso transparente circula desde la cámara posterior hasta la cámara anterior, aportando nutrientes para la córnea y el cristalino, que carecen de vascularización. Desde la cámara anterior, el líquido pasa a través del **seno venoso de la esclerótica** (canal de Schlemm) en el ángulo iridocorneal, donde se reabsorbe hacia el torrente sanguíneo. El bloqueo del flujo de líquido en el canal de Schlemm es una de las causas del **glaucoma.**

CUERPO VÍTREO

El mesénquima no sólo rodea el primordio ocular desde el exterior, sino que también invade el interior de la cúpula óptica a través de la fisura coroidea. Aquí forma los vasos hialoideos, que durante la vida intrauterina irrigan el cristalino y forman la

capa vascular sobre la superficie interna de la retina (fig. 20-6). Además, forma una red delicada de fibras entre el cristalino y la retina. Los espacios intersticiales de esta red se rellenan posteriormente con una sustancia gelatinosa transparente para formar el **cuerpo vítreo** (fig. 20-6). Los vasos hialoideos de esta zona son eliminados y desaparecen durante la vida fetal, dejando en su lugar el conducto hialoideo.

NERVIO ÓPTICO

La cúpula óptica está conectada con el cerebro a través del tallo óptico, que tiene un surco, la **fisura coroidea,** en la superficie ventral (figs. 20-2 y 20-3). En este surco se encuentran los vasos hialoideos. Las fibras nerviosas de la retina que retornan al cerebro se sitúan entre las células de la pared interna del tallo (fig. 20-7). Durante la séptima semana, la fisura coroidea se cierra y se forma un túnel estrecho en el interior del tallo óptico (fig. 20-7 *B*). A causa del número creciente de fibras nerviosas, la pared interna del tallo crece y las paredes interna y externa del tallo se fusionan (fig. 20-7 *C*). Las células de la capa interna proporcionan una red de neuroglia que soporta las fibras del nervio óptico.

Así, el tallo óptico se transforma en el **nervio óptico.** En el centro contiene una porción de la arteria hialoidea, que más tarde se llama **arteria central de la retina.** En el exterior, una continuación de la coroides y la esclerótica, que son las capas de la piamadre, la **aracnoides** y la **duramadre** del nervio, respectivamente, envuelven el nervio óptico.

REGULACIÓN MOLECULAR DEL DESARROLLO DEL OJO

PAX6 es el principal gen regulador del desarrollo del ojo. Forma parte de la familia de factores de transcripción ***PAX*** (caja «emparejada») y contiene dos motivos de unión a ADN que incluyen un dominio equivalente y un homeodominio de tipo equivalente. En un inicio, antes de que comience la neurulación, este factor de transcripción se expresa en una banda de la cresta neural anterior de la placa neural (fig. 20-8 *A, B*; v. también fig. 18-32). En esta fase, sólo hay un único campo ocular que más adelante se separa en dos primordios ópticos (fig. 20-8 *B*). La señal para la separación de este campo es ***sonic hedgehog (SHH),*** expresado en la placa precordial. La expresión de *SHH* regula al alza (por incremento) ***PAX2*** en el centro del campo ocular y regula *PAX6* a la baja (por disminución) (fig. 20-8 *C*). Más tarde, este patrón se mantiene para que *PAX2* se exprese en los tallos ópticos y *PAX6* se exprese en la cúpula óptica y el ectodermo superficial suprayacente que forma el cristalino. A medida que prosigue el desarrollo, parece que *PAX6* no es imprescindible para la formación de la cúpula óptica. Más bien, este proceso está regulado por señales interactivas entre la vesícula óptica, el mesénquima circundante y el ectodermo superficial suprayacente en la zona donde se forma el cristalino (fig. 20-9). De este modo, **los factores de crecimiento de los fibroblastos (FGF)** del ectodermo superficial estimulan la diferenciación de la retina neural (capa interna), mientras que el factor de transformación del crecimiento β (TGF-β), secretado por el mesénquima circundante, regula la formación de la capa retiniana pigmentada (externa). En dirección 3' respecto a estos productos genéticos, los **factores de transcripción *MITF* y *CHX10*** se expresan y dirigen la diferenciación de las capas pigmentada y neural, respectivamente (fig. 20-9). En consecuencia, el ectodermo del cristalino es imprescindible para la formación correcta de la cúpula óptica, de manera que en ausencia de la placoda cristaliniana no se produce la invaginación de la cúpula.

La diferenciación del cristalino depende de *PAX6,* aunque el gen no es responsable de la actividad inductora en la vesícula óptica. En cambio, *PAX6* actúa en el ectodermo superficial para regular el desarrollo del cristalino (fig. 20-9 *C*). Esta expresión regula al alza el factor de transcripción ***SOX2*** y también mantiene la expresión de *PAX6* en el futuro ectodermo del cristalino. A su vez, la vesícula óptica segrega la **BMP-4,** que también regula al alza y mantiene la expresión de *SOX2,* así como la expresión de *LMAF,* otro factor de transcripción (fig. 20-9 *C*). A continuación, la expresión de dos **genes de homeosecuencia, *SIX3* y *PROX1,***

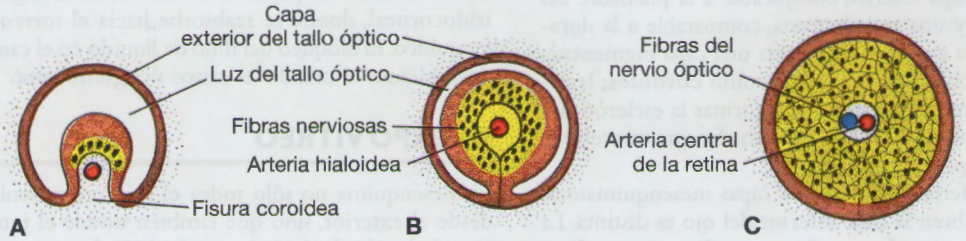

Figura 20-7. Transformación del tallo óptico en el nervio óptico. **A.** Sexta semana (9 mm). **B.** Séptima semana (15 mm). **C.** Novena semana. Obsérvese la arteria central de la retina en el nervio óptico.

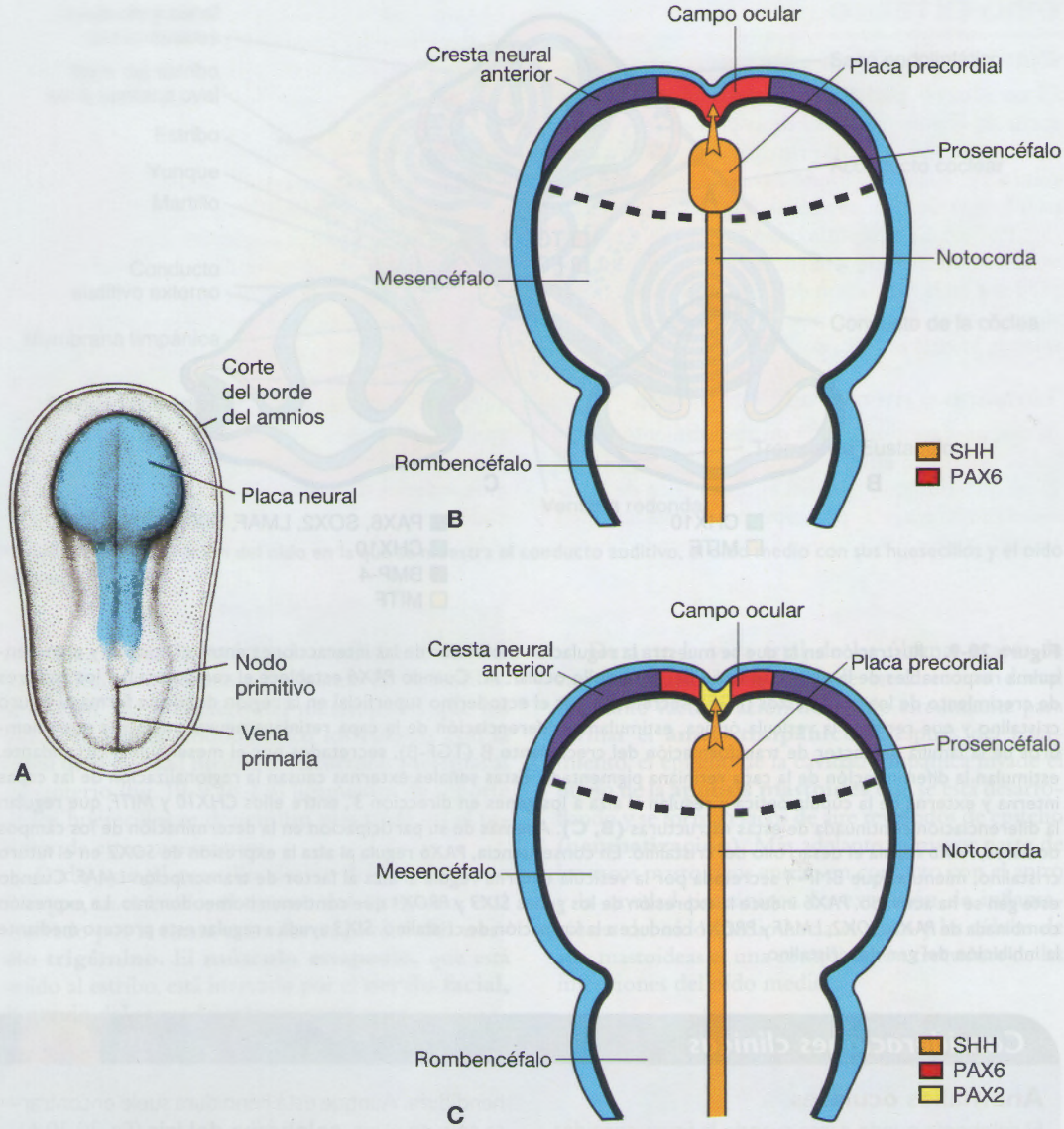

Figura 20-8. **A.** Vista dorsal de la región de la placa neural craneal (área *azul*) en un embrión en la fase presomita, semana 3 de la gestación. **B, C.** Dibujos de la región de la placa neural craneal ilustrada en **A,** que muestran las fases iniciales del desarrollo ocular. El factor de transcripción *PAX6* es el gen principal para el desarrollo ocular y, al principio, se expresa en una banda en el centro de la cresta neural anterior **B.** *Sonic hedgehog (SHH),* secretado por la placa precordial, inhibe la expresión de *PAX6* en la línea media y regula al alza la expresión de *PAX2* en esta misma localización **C.** A continuación, *PAX2* regula la diferenciación del tallo óptico, mientras que *PAX6* continúa regulando la diferenciación de los ojos.

está regulada por *PAX6*. La expresión combinada de *PAX6, SOX2* y *LMAF* inicia la expresión de los genes responsables de la formación del cristalino, entre los cuales se encuentra *PROX1*. El gen *SIX3* también actúa como regulador de la producción de cristalino mediante la inhibición del gen de la cristalina. Por último, *PAX6,* que actúa a través de *FOX3,* regula la proliferación celular en el cristalino.

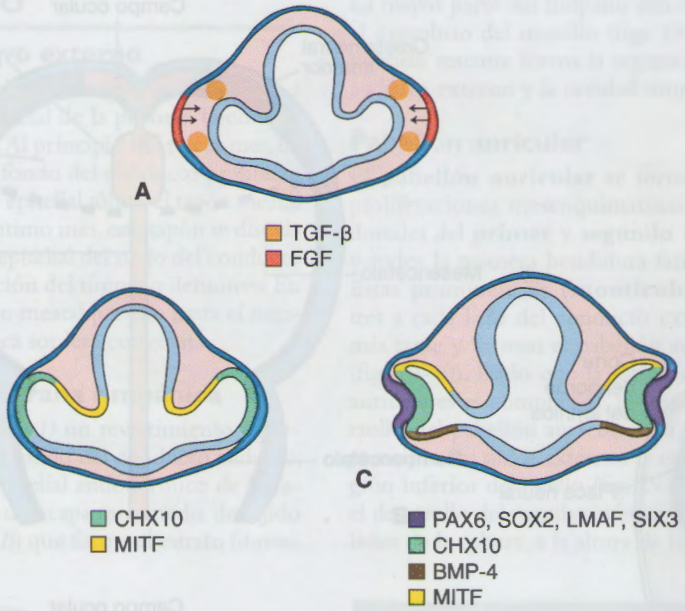

Figura 20-9. Ilustración en la que se muestra la regulación molecular de las interacciones entre el epitelio y el mesénquima responsables de la estructuración del desarrollo ocular. **A.** Cuando *PAX6* establece el campo ocular, los factores de crecimiento de los fibroblastos (FGF), secretados por el ectodermo superficial en la región donde se forma el futuro cristalino y que recubre la vesícula óptica, estimulan la diferenciación de la capa retiniana neural, mientras que miembros de la familia del factor de transformación del crecimiento β (TGF-β), secretados por el mesénquima circundante, estimulan la diferenciación de la capa retiniana pigmentada. Estas señales externas causan la regionalización de las capas interna y externa de la cúpula óptica y regulan al alza a los genes en dirección 3', entre ellos *CHX10* y *MITF*, que regulan la diferenciación continuada de estas estructuras **(B, C)**. Además de su participación en la determinación de los campos oculares, *PAX6* regula el desarrollo del cristalino. En consecuencia, *PAX6* regula al alza la expresión de *SOX2* en el futuro cristalino, mientras que BMP-4 secretada por la vesícula externa regula al alza al factor de transcripción *LMAF*. Cuando este gen se ha activado, *PAX6* induce la expresión de los genes *SIX3* y *PROX1* que contienen homeodominio. La expresión combinada de *PAX6*, *SOX2*, *LMAF* y *PROX1* conduce a la formación de cristalino. *SIX3* ayuda a regular este proceso mediante la inhibición del gen del cristalino.

Consideraciones clínicas

Anomalías oculares

El coloboma puede darse cuando la fisura coroidea no se cierra correctamente. En general, esta fisura se cierra durante la séptima semana del desarrollo (fig. 20-7). Cuando no lo hace, se mantiene una hendidura. Aunque esta hendidura suele encontrarse sólo en el iris, **coloboma del iris** (fig. 20-10 *A*), es posible que se extienda hacia el cuerpo ciliar, la retina, la coroides y el nervio óptico. El coloboma es una anomalía ocular común que, con frecuencia,

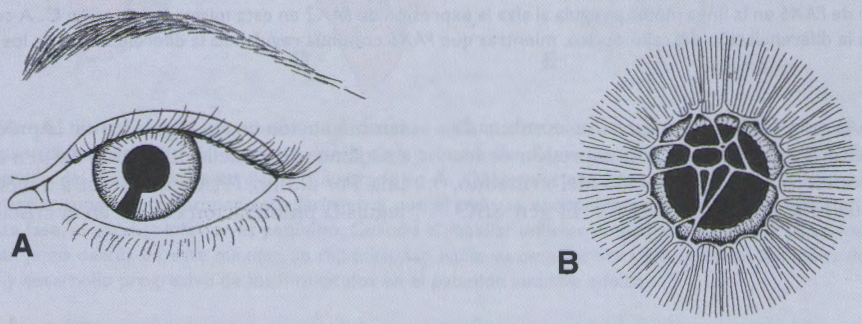

Figura 20-10. **A.** Coloboma del iris. **B.** Persistencia de la membrana iridopupilar.

(Continúa)

(cont.)

se asocia a otras alteraciones en el ojo. También es posible que se produzcan colobomas (hendiduras) en los párpados. Las mutaciones del gen ***PAX2*** se han relacionado con los colobomas del nervio óptico y también pueden ser responsables de los demás tipos. Las mutaciones de *PAX2* también producen alteraciones renales como parte del **síndrome renal coloboma** (v. cap. 16).

La **membrana iridopupilar** (fig. 20-10 *B*) puede persistir, en lugar de ser reabsorbida durante la formación de la cámara anterior.

En las **cataratas congénitas,** el cristalino se vuelve opaco durante la vida intrauterina. Aunque esta anomalía suele estar determinada genéticamente, muchos hijos de mujeres que han padecido rubéola durante la cuarta y la séptima semana del embarazo tienen cataratas. Cuando la madre ha sido infectada después de la séptima semana del embarazo, se evitan los daños en el cristalino, pero el hijo puede presentar sordera debida a anomalías cocleares. Gracias a la vacuna SPR (sarampión, paperas y rubéola), el síndrome de rubéola congénita casi se ha erradicado de muchos países industrializados.

La **arteria hialoidea** puede persistir y formar un cordón o un quiste. Normalmente, la porción distal de este vaso degenera y su parte proximal se mantiene para formar la arteria central de la retina.

En la **microftalmía,** el ojo es demasiado pequeño; el globo ocular puede tener sólo dos tercios de su volumen normal. Aunque suele asociarse a otras anomalías oculares, con frecuencia la microftalmía se debe a infecciones intrauterinas como el citomegalovirus y la toxoplasmosis.

La **anoftalmía** es la ausencia del ojo. En algunos casos, los análisis histológicos revelan algún resto de tejido ocular. Esta alteración suele acompañarse de anomalías craneales graves.

La **afaquia congénita** (ausencia del cristalino) y la **aniridia** (ausencia del iris, fig. 20-11) son anomalías raras producidas por alteraciones en la inducción y el desarrollo de los tejidos responsables de la formación de estas estructuras. Las mutaciones de

Figura 20-11. Paciente con aniridia (ausencia del iris) que puede estar causada por mutaciones en *PAX6*.

Figura 20-12. Sinoftalmía. Los ojos están fusionados porque la desaparición de estructuras en la línea media evitó que los campos oculares se separasen. Estos recién nacidos también presentan alteraciones craneales graves como la holoprosencefalia (v. cap. 18).

PAX6 producen aniridia y también pueden contribuir a la anoftalmía y la microftalmía.

La **ciclopía** (un solo ojo) y la **sinoftalmía** (fusión de los ojos) comprenden un espectro de anomalías en las que los ojos están parcial o completamente fusionados (fig. 20-12). Estas alteraciones están causadas por una pérdida de tejido en la línea media que puede ocurrir tan temprano como a los 19 o 21 días de gestación, o en fases más tardías, cuando se ha iniciado el desarrollo facial. Esta pérdida de tejido provoca el desarrollo insuficiente del prosencéfalo y la prominencia frontonasal. Estas alteraciones se asocian de forma invariable a anomalías craneales, como la **holoprosencefalia,** en la que los hemisferios cerebrales se fusionan parcial o completamente en una única vesícula telencefálica. Algunos factores que afectan a la línea media son el alcohol, las mutaciones de *SHH* y las anomalías en el metabolismo del colesterol que pueden alterar la señalización de *SHH* (v. cap. 18).

Resumen

Los ojos comienzan a desarrollarse como dos evaginaciones que se convertirán en **vesículas ópticas** a cada lado del prosencéfalo al final de la cuarta semana del desarrollo (fig. 20-1). Las vesículas ópticas entran en contacto con el ectodermo superficial e inducen la formación del cristalino. Cuando la vesícula óptica comienza a invaginarse para formar las capas pigmentada y neural de la retina, la placoda cristaliniana se invagina para formar la vesícula del cristalino. La arteria hialoidea (que más tarde será la arteria central de la retina) penetra en el ojo (fig. 20-3) a través de un surco situado en la cara inferior de la vesícula óptica, la fisura coroidea. Las fibras nerviosas del ojo también recorren este surco para llegar hasta las áreas ópticas del cerebro. La córnea está formada por: *1)* una capa de ectodermo superficial; *2)* el estroma, que es continuo con la esclerótica, y *3)* una capa epitelial que rodea la cámara anterior (fig. 20-6).

PAX6, el gen principal para el desarrollo del ojo, se expresa en el campo ocular único en la fase de la placa neural. El campo ocular es separado en dos primordios ópticos por *SHH* que, en los tallos ópticos, regula al alza la expresión de *PAX2* al mismo tiempo que regula a la baja *PAX6,* limitando así la expresión de este gen a la cúpula óptica y al cristalino. Por lo tanto, las interacciones entre el epitelio y el mesénquima que se producen entre el ectodermo futuro del cristalino, la vesícula óptica y el mesénquima circundante regulan la diferenciación del cristalino y la cúpula óptica (figs. 20-8 y 20-9).

Resolución de problemas

1. Un recién nacido presenta afaquia (ausencia del cristalino) unilateral. ¿Cuál es el origen embrionario de esta alteración?
2. Al examinar los antecedentes de una mujer joven que está en la décima semana del embarazo, le preocupa que pueda haber contraído rubéola en algún momento entre la cuarta y la octava semana del embarazo. ¿Qué tipos de alteraciones podrían manifestarse en su hijo?
3. La exploración física de un recién nacido detecta hendiduras bilaterales en la porción inferior del iris. ¿Cuál es el fundamento embrionario para esta alteración? ¿Qué otras estructuras podrían verse afectadas?



Capítulo 21
Sistema tegumentario

PIEL

La piel es el órgano más grande del cuerpo y tiene un origen doble: *1)* la capa superficial, la **epidermis,** se forma a partir del ectodermo superficial, y *2)* la capa profunda, la **dermis,** se forma a partir del mesénquima subyacente.

Epidermis

En un inicio, el embrión está cubierto por una única capa de células ectodérmicas (fig. 21-1 *A*). Al principio del segundo mes, el epitelio se divide y en la superficie se deposita una capa de células aplanadas, el **peridermo** o **epitriquio** (fig. 21-1 *B*). Con la posterior proliferación de células en la capa basal, se forma una tercera capa intermedia (fig. 21-1 *C*). Por último, al final del cuarto mes, la epidermis adquiere su disposición definitiva y pueden diferenciarse cuatro capas (fig. 21-1 *D*):

1 La **capa basal** o **capa germinativa** es responsable de la producción de nuevas células. Más tarde, esta capa forma crestas y depresiones que se reflejan en la superficie de la piel en la huella dactilar.

2 Una **capa espinosa** gruesa que consta de células poliédricas grandes que contienen tonofibrillas finas.

3 Las células de la **capa granular** contienen pequeños gránulos de queratohialina.

4 La **capa callosa,** que forma la superficie resistente de la epidermis, está formada por células muertas densamente empaquetadas que contienen queratina.

Generalmente, las células del peridermo son desechadas durante la segunda parte de la vida intrauterina y pueden hallarse en el líquido amniótico. Durante los primeros 3 meses de desarrollo, la epidermis es invadida por células que proceden de la **cresta neural.** Estas células sintetizan pigmento de melanina en melanosomas. A medida que los melanosomas se acumulan, son transportados hacia las prolongaciones dendríticas de los melanocitos y son transferidos intercelularmente a queratinocitos de la piel y el bulbo piloso. De este modo, se adquiere la pigmentación de la piel y el pelo.

Dermis

La **dermis** deriva del mesénquima procedente de tres fuentes distintas: *1)* células que abastecen el mesodermo de la placa lateral en el caso de la dermis de las extremidades y la pared del cuerpo; *2)* células que abastecen el mesodermo paraxial en el caso de la

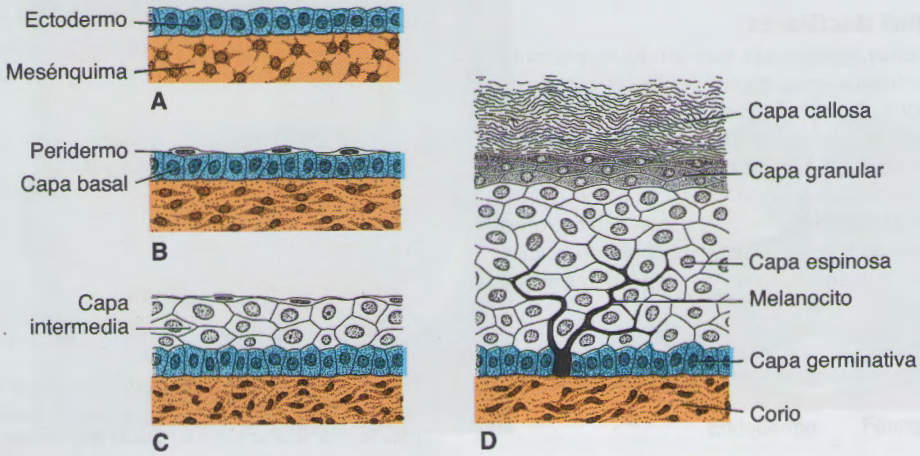

Figura 21-1. Formación de la piel en diversas etapas del desarrollo. **A.** 5 semanas. **B.** 7 semanas. **C.** 4 meses. **D.** Al nacer.

Consideraciones clínicas

Trastornos pigmentarios

Existen un gran número de trastornos pigmentarios y éstos pueden clasificarse como enfermedades del desarrollo, la función y la supervivencia de los melanocitos. Entre los ejemplos de anomalías de la función de los melanocitos se incluyen el **piebaldismo** (ausencia dispersa de pigmento en el cabello) y el **síndrome de Waardenburg (SW),** que se caracteriza por placas de piel y cabello blancos. Hay varios tipos de SW pero todos comparten algunas características, como la presencia dispersa de mechones de pelo blanco (por lo común un rizo frontal), heterocromia del iris (ojos de distinto color), manchas de coloración blanca en la piel y sordera. Las anomalías se deben a la migración o proliferación erróneas de las células de la cresta neural (la ausencia de melanocitos derivados de estas células en la estría vascular de la cóclea explica la sordera en estas enfermedades). Algunos tipos de SW se deben a mutaciones en ***PAX3,*** incluidos WS1 y WS3.

Los trastornos de la función de los melanocitos incluyen diversas formas de **albinismo** que se caracterizan por la reducción de pigmentación o por la ausencia de la misma en la piel, el cabello y los ojos. Estos casos se clasifican como tipos distintos de **albinismo oculocutáneo (AOC).** La mayoría de las veces estos defectos se deben a alteraciones en la síntesis o el procesamiento de melanina.

El **vitíligo** está causado por una pérdida de melanocitos debida a un trastorno autoinmunitario. Se constata una pérdida dispersa de pigmento en las áreas afectadas, entre las cuales se encuentran la piel y el pelo que la recubre y la mucosa bucal. El vitíligo también está asociado con otros trastornos autoinmunitarios, en particular de la glándula tiroides.

Huellas dactilares

Las crestas epidérmicas que producen patrones característicos en la superficie de las puntas de los dedos, de las palmas de la mano y de la suela de los pies están determinadas genéticamente. Constituyen la base de muchos estudios en genética médica y en investigaciones de delitos **(dermatoglifos).** En niños con alteraciones cromosómicas, a veces se utiliza el patrón epidérmico de la mano y los dedos como herramienta diagnóstica.

dermis de la espalda, y *3)* células que abastecen la cresta neural en el caso de la dermis de la cara y el cuello. Durante el tercer y el cuarto mes, este tejido, el **corio** (fig. 21-1 *D*), forma muchas estructuras papilares irregulares, las **papilas dérmicas,** que se proyectan hacia arriba en la epidermis. La mayor parte de estas papilas contienen un pequeño órgano diana nervioso capilar o sensitivo. La capa más profunda de la dermis, el **subcorio,** contiene grandes cantidades de tejido graso.

Al nacer, la piel está recubierta por una pasta blanquecina, la ***vernix caseosa*** **(unto sebáceo),** formada por secreciones de las glándulas sebáceas

Consideraciones clínicas

Queratinización de la piel

La **ictiosis,** la queratinización excesiva de la piel, es característica de un grupo de trastornos hereditarios que habitualmente se heredan como un rasgo autosómico recesivo pero que también puede estar ligado al cromosoma X. En casos graves, la ictiosis puede producir un aspecto grotesco, tal como es el caso del **feto arlequín** (fig. 21-2).

Figura 21-2. Ictiosis en un feto arlequín con engrosamiento masivo de la capa de queratina, que se rompe para formar fisuras entre las placas engrosadas.

y por células y pelos epidérmicos degenerados. Protege la piel de la acción macerante del líquido amniótico.

PELO

El pelo empieza a desarrollarse como una proliferación epidérmica de la capa germinativa que penetra en la dermis subyacente (fig. 21-3 *A*). En los extremos terminales, las yemas del pelo forman invaginaciones. Las invaginaciones, las **papilas pilosas,** se llenan rápidamente de mesodermo, en el cual se desarrollan vasos y terminaciones nerviosas (fig. 21-3 *B*, *C*). Las células del centro de las yemas del pelo pronto adquieren forma de huso y se queratinizan, formando el **tallo del pelo,** mientras que las células periféricas adquieren forma cuboide y originan la **vaina del pelo epitelial** (fig. 21-3 *B*, *C*).

La **vaina de la raíz dérmica** está formada por mesénquima envolvente. Un pequeño músculo liso, también derivado del mesénquima, se halla generalmente unido a la vaina de la raíz dérmica. Se trata del **músculo erector de los pelos.** La proliferación continua de células epiteliales en la base del tallo empuja el pelo hacia arriba y, hacia finales del tercer mes, aparece el primer vello en la superficie de la región de la ceja y el labio superior. El primer vello que aparece, el **lanugo,** se pierde aproximadamente en el momento de nacer y más tarde es sustituido por pelos más gruesos que provienen de nuevos folículos pilosos.

La pared epitelial del folículo piloso suele mostrar una pequeña yema que penetra en el mesodermo circundante (fig. 21-3 *C*). Las células de estas yemas forman las **glándulas sebáceas.** Las células de la región central de la glándula degeneran, formando una sustancia de tipo grasiento **(sebo)** secretada en el folículo piloso, y desde ahí alcanzan la piel.

GLÁNDULAS SUDORÍPARAS

Hay dos tipos de glándulas sudoríparas: **exocrinas** y **apocrinas.** Las glándulas sudoríparas exocrinas se forman en la piel sobre la mayor parte del cuerpo, se inician como yemas de la capa germinativa de la epidermis. Estas yemas se introducen en la dermis y su extremo se enrolla para formar las partes secretoras de las glándulas. Las células de músculo liso asociadas con las glándulas también se forman a partir de yemas epidérmicas. Estas glándulas funcionan mediante mecanismos merocrinos (exocitosis) y participan en el control de la temperatura.

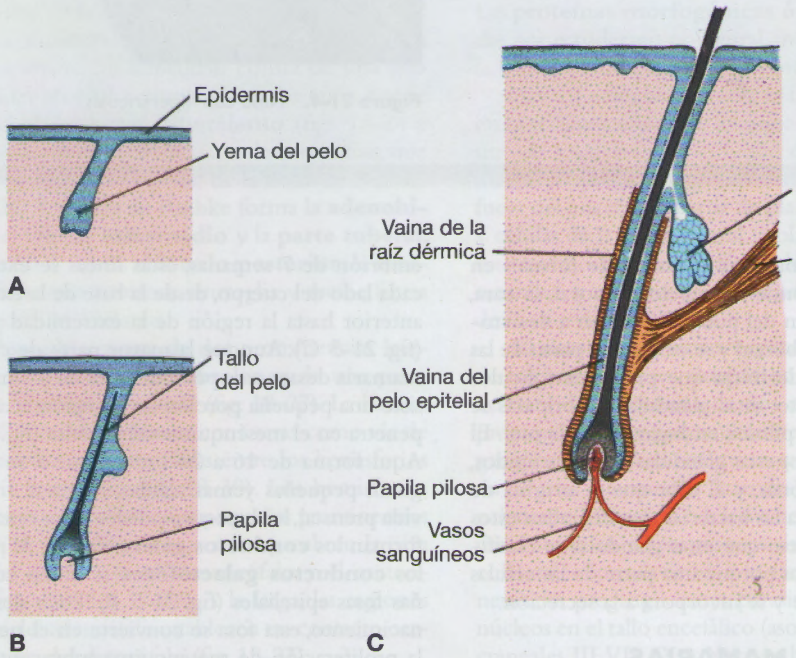

Figura 21-3. Desarrollo de un pelo y de una glándula sebácea. **A.** 4 meses. **B.** 6 meses. **C.** Recién nacido.

Consideraciones clínicas

Anomalías en la distribución del pelo

La **hipertricosis** (exceso de pelo) se debe a una abundancia inusual de folículos pilosos. Puede localizarse en determinadas áreas del cuerpo, en especial en la región lumbar inferior donde cubre una alteración de espina bífida oculta, o puede cubrir todo el cuerpo (fig. 21-4).

La **atriquia,** la ausencia congénita de pelo, suele asociarse con alteraciones de otros derivados ectodérmicos, como podrían ser los dientes y las uñas.

Figura 21-4. Niño con hipertricosis.

Las células sudoríparas apocrinas se forman en cualquier lugar donde haya pelo corporal, la cara, las axilas y la región del pubis. Empiezan a desarrollarse durante la pubertad y se originan a partir de las mismas yemas epidérmicas que producen folículos pilosos. Por lo tanto, estas glándulas sudoríparas se abren en folículos pilosos en lugar de en la piel. El sudor producido por estas glándulas contiene lípidos, proteínas y feromonas, y el olor que se origina de este sudor se debe a las bacterias que degradan estos productos. Obsérvese que estas glándulas se clasifican como apocrinas porque una parte de las células secretoras se pierde y se incorpora a la secreción.

GLÁNDULAS MAMARIAS

Las glándulas mamarias son glándulas sudoríparas modificadas y aparecen en primer lugar como bandas bilaterales de epidermis engrosada llamadas **líneas mamarias** o **crestas mamarias.** En un embrión de 7 semanas, estas líneas se extienden a cada lado del cuerpo, desde la base de la extremidad anterior hasta la región de la extremidad posterior (fig. 21-5 *C*). Aunque la mayor parte de cada línea mamaria desaparece poco después de formarse, persiste una pequeña porción en la región torácica que penetra en el mesénquima subyacente (fig. 21-5 *A*). Aquí forma de 16 a 24 brotes, que a su vez originan pequeñas yemas sólidas. Hacia el final de la vida prenatal, los brotes epiteliales están canalizados y forman los **conductos galactóforos.** Al principio, los **conductos galactóforos** se abren en pequeñas fosas epiteliales (fig. 21-5 *B*). Poco después del nacimiento, esta fosa se convierte en el **pezón** por la proliferación de mesénquima subyacente. Al nacer, los conductos galactóforos no tienen alvéolos y, por lo tanto, tampoco aparato secretor. No obstante, en la pubertad, la mayor concentración de estrógenos y progesterona estimula la ramificación de los conductos ara formar alvéolos y células secretoras.

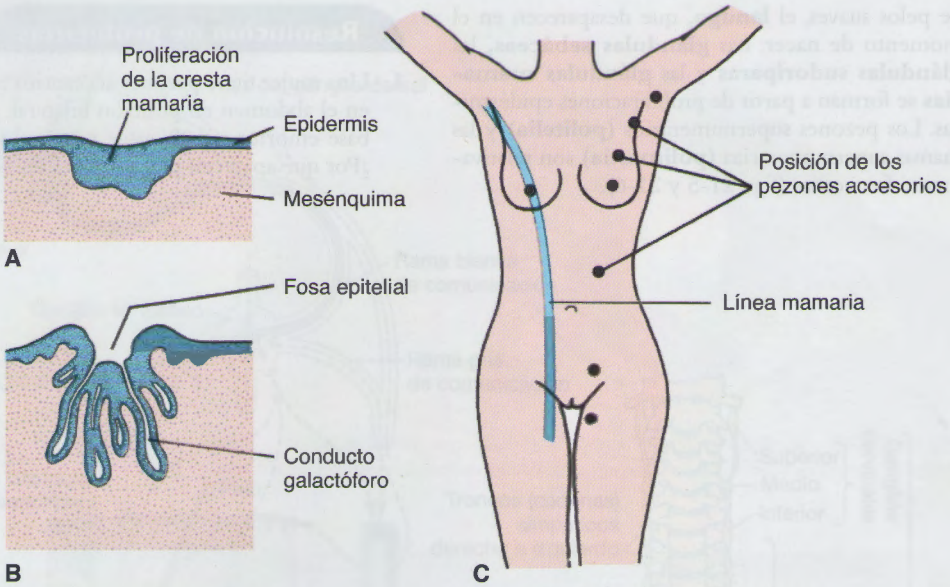

Figura 21-5. **A, B.** Secciones a través de una glándula mamaria en desarrollo a los 3 y 8 meses, respectivamente. **C.** Posiciones de los pezones accesorios (*línea azul*, línea mamaria).

Consideraciones clínicas

Alteraciones de las glándulas mamarias

La **politelia** es una alteración en la que se forman pezones accesorios debido a la persistencia de fragmentos en la línea mamaria (fig. 21-5 *C*). Los pezones accesorios o supernumerarios pueden aparecer en cualquier lugar a lo largo de la línea mamaria original (fig. 21-6), pero habitualmente aparecen en la región axilar.

La **polimastia** tiene lugar cuando un resto de línea mamaria se convierte en una mama completa.

El **pezón invertido** es una alteración en la que los conductos galactóforos se abren a la fosa epitelial original que no se ha abierto hacia afuera.

Figura 21-6. Niño con politelia bilateral (pezones supernumerarios).

Resumen

La piel y las estructuras asociadas a la misma, pelo, uñas y glándulas, proceden del ectodermo superficial. Los **melanocitos,** que dan a la piel la coloración, proceden de **células de la cresta neural,** que migran hacia la epidermis. La producción de células nuevas tiene lugar en la capa **germinativa.** Tras pasar a la superficie, las células se desechan en la capa callosa (fig. 21-1). La dermis, la capa profunda de la piel, procede del mesodermo de la placa lateral y de los dermatomas de los somitas.

El **pelo** se forma a partir de células epidérmicas que crecen en la dermis subyacente. Aproximadamente a las 20 semanas, el feto está cubierto

de pelos suaves, el **lanugo,** que desaparecen en el momento de nacer. Las **glándulas sebáceas,** las **glándulas sudoríparas** y las **glándulas mamarias** se forman a partir de proliferaciones epidérmicas. Los pezones supernumerarios **(politelia)** y las mamas supernumerariaa **(polimastia)** son relativamente frecuentes (figs. 21-5 y 21-6).

Resolución de problemas

1. Una mujer tiene pezones accesorios en la axila y en el abdomen en posición bilateral. ¿Cuál es la base embrionaria de estos pezones adicionales? ¿Por qué aparecen precisamente en estos sitios?

PARTE

3

Apéndice

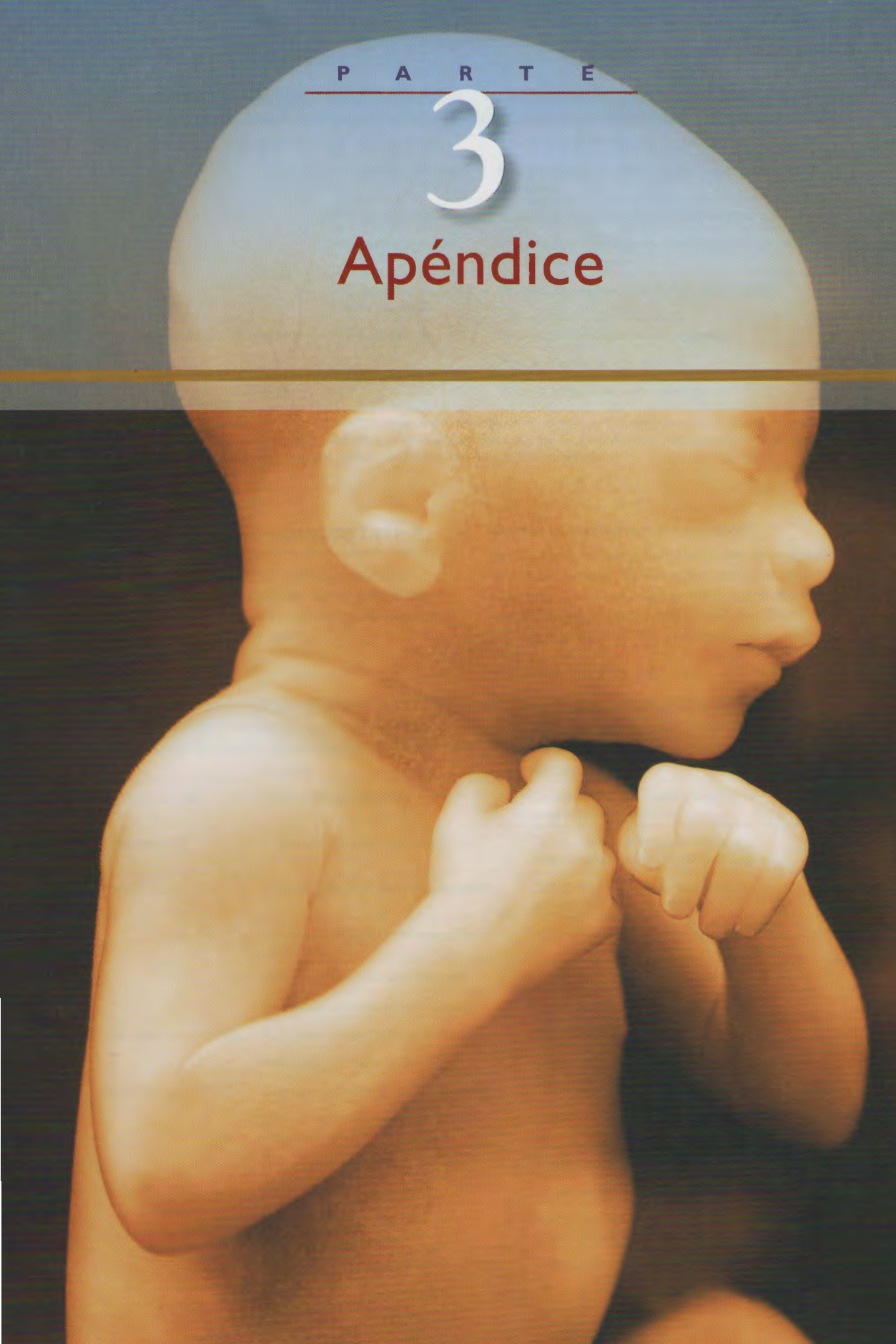

RESPUESTAS A LOS PROBLEMAS

CAPÍTULO 1

1. Durante el proceso de inducción, un grupo de células o tejidos (el inductor) induce a otro grupo de células o tejidos (el inducido) a cambiar su destino. Las células inducidas tienen que poseer la capacidad de respuesta, que se le otorga un factor de competencia. En la mayoría de procesos de inducción que tienen lugar durante el desarrollo embrionario se dan interacciones epitelio-mesenquimáticas, como en el riñón, los órganos derivados del intestino, las extremidades y otras estructuras.

2. La señalización mediante factores de crecimiento de los fibroblastos (FGF), que pertenecen a la familia de los factores de crecimiento y diferenciación, se realiza a través de mecanismos paracrinos, y puede verse alterada en distintos niveles. Por ejemplo, modificaciones incluso sutiles del ligando y/o de su receptor pueden alterar la señalización debido al elevado grado de especificidad de estas proteínas. Alteraciones de este tipo pueden ser causadas por mutaciones génicas, como ha ocurrido, efectivamente, con los receptores de FGF (los FGFR), lo que ha originado defectos craneales (v. cap. 10). También puede ser que se modifique cualquiera de las proteínas de la cascada de señalización que actúan después de la activación del receptor, lo que altera la señalización normal. De manera parecida, modificaciones de los factores de transcripción o de sus lugares de unión al ADN pueden alterar la cualidad o la cantidad de los productos proteicos. Afortunadamente, existen redundancias en el sistema que pueden evitar las alteraciones de las vías. El ejemplo más simple lo constituye el hecho que en algunos casos una proteína FGF puede ser sustituida por otra.

CAPÍTULO 2

1. La causa más habitual de una anomalía en el número de cromosomas es una no disyunción durante la meiosis o la mitosis. Por razones que se desconocen, los cromosomas no logran separarse durante la división celular. La no disyunción durante la meiosis I o la meiosis II hace que la mitad de los gametos no posean ninguna copia de los cromosomas, mientras que la otra mitad poseen dos copias de cada cromosoma. Cuando la fertilización se da entre un gameto que carece de cromosomas y un gameto normal, el resultado es una monosomía; cuando la fertilización se da entre un gameto que posee dos copias de cada cromosoma y un gameto normal, el resultado es una trisomía. La trisomía del cromosoma 21 (síndrome de Down) –que es la anomalía numérica más común productora de defectos de nacimiento (retraso mental, cara anormal, malformaciones congénitas)– generalmente está causada por la no disyunción en la madre y se observa con mayor frecuencia entre los hijos de madres de más de 35 años, lo que refleja el hecho de que el riesgo de no disyunción en la meiosis se incrementa con la edad de la madre. Otras trisomías que se traducen en síndromes de desarrollo anómalo afectan a los cromosomas 8, 9, 13 y 18. Las monosomías que afectan a los cromosomas autonómicos son mortales, pero la monosomía del cromosoma X (síndrome de Turner) es compatible con la vida. Esta enfermedad a menudo (en el 80% de los casos) se debe a una no disyunción de los cromosomas paternos durante la meiosis y se caracteriza por infertilidad, estatura baja, cuello corto y otros defectos. Un cariotipo de las células embrionarias, que se pueden obtener mediante una amniocentesis o mediante una biopsia de las vellosidades coriónicas (v. consideraciones clínicas en cap. 9), permite la detección prenatal de anomalías cromosómicas.

2. A veces, los cromosomas se rompen, y sus fragmentos pueden crear trisomías o monosomías parciales o pueden unirse (translocarse) a otro cromosoma. La translocación de un fragmento del cromosoma 21 en el cromosoma 14, por ejemplo, da cuenta, aproximadamente, del 4% de los casos de síndrome de Down. Los cromosomas también pueden verse alterados a causa de mutaciones de genes individuales. El riesgo de padecer una de estas anomalías cromosómicas se incrementa con la edad en padres y madres mayores de 35 años.

3. El mosaicismo se da cuando un individuo posee dos o más linajes celulares que derivan de un mismo zigoto pero presentan características genéticas distintas. Las diferentes líneas celulares pueden originarse por mutación o debido a una no disyunción mitótica durante la segmentación, como ocurre en algunos casos de síndrome de Down.

CAPÍTULO 3

1. La función del cuerpo amarillo es producir hormonas esenciales para preparar el útero para el embarazo y, posteriormente, para el mantenimiento del mismo hasta que la placenta adquiere toda su funcionalidad (aproximadamente al inicio del cuarto mes). Al principio, el cuerpo amarillo produce la hormona progesterona, que induce el útero a entrar en la fase pregestacional (o secretora). Más adelante produce tanto progesterona como estrógeno para mantener el embarazo. El cuerpo amarillo se origina a partir de la teca interna (que deriva de las células estromales del ovario) y las células granulosas que quedan en el ovario después de la ovulación.
2. Las tres fases de la fecundación son la *1)* penetración de la corona radiada, la *2)* penetración de la zona pelúcida y la *3)* fusión de las membranas celulares del ovocito y del espermatozoide. Después de la fecundación, el huevo experimenta una reacción cortical y una reacción de zona que evitan la poliespermia. Los gránulos corticales cercanos a la membrana plasmática del ovocito liberan enzimas lisosómicas que alteran la membrana celular y la zona pelúcida, de manera que otros espermatozoides no pueden entrar en el huevo.
3. La infertilidad afecta, aproximadamente, al 20% de las parejas casadas. Una de las principales causas de infertilidad en la mujer es la obstrucción de las trompas uterinas (trompas de Falopio) debido a las cicatrices producidas por ataques repetidos de una enfermedad inflamatoria pélvica; en el hombre, la causa principal de infertilidad es un recuento bajo de espermatozoides. Las técnicas de fertilización *in vitro* (FIV) pueden solventar estos problemas, aunque su tasa de éxitos es baja (de aproximadamente el 20%).
4. Las enfermedades inflamatorias pélvicas, como la gonorrea, son una de las principales causas de obstrucción de los oviductos (trompas uterinas). Aunque la paciente puede curarse, las cicatrices cierran la luz de las trompas y no dejan pasar a los espermatozoides para que se encuentren con los ovocitos, ni dejan bajar los ovocitos hacia la cavidad uterina. La FIV permite superar estas dificultades fecundando los ovocitos de la mujer en un cultivo y transfiriéndolos al útero para que se implanten.

CAPÍTULO 4

1. La segunda semana se conoce como semana de los pares porque: el trofoblasto se diferencia en un par de capas, el sincitiotrofoblasto y el citotrofoblasto; el embrioblasto se diferencia en otras dos capas, el epiblasto y el hipoblasto; el mesodermo extraembrionario se divide en un par de capas, la capa esplácnica (visceral) y la capa somática (parietal), y se forman dos cavidades, la cavidad amniótica y el saco vitelino.
2. No está claro por qué el embrión no es rechazado por el sistema materno. Evidencias recientes sugieren que la secreción de moléculas inmunosupresoras, como citocinas y proteínas, y la expresión de antígenos irreconocibles del complejo de histocompatibilidad mayor protegen el embrión del rechazo. En algunos casos sí que se dan respuestas inmunológicas maternas que tienen efectos adversos sobre el embarazo, como en algunos casos de enfermedad autoinmune. Así, pacientes con un lupus eritematoso sistémico presentan una baja tasa de éxitos reproductores y un historial de múltiples abortos espontáneos. No se ha demostrado de manera concluyente que los anticuerpos maternos causen defectos de nacimiento.
3. En algunos casos, el tejido trofoblástico es el único tejido del útero, y las células derivadas del embrión, o están ausentes, o se presentan en números bajos. Esta estructura se conoce como *mola hidatiforme*, y debido a su origen trofoblástico secreta gonadotropina coriónica humana (hCG) e imita las etapas iniciales del embarazo. La mayoría de molas se abortan al inicio del embarazo, pero las que contienen restos de un embrión pueden llegar al segundo trimestre. Si después del aborto espontáneo o de la extirpación quirúrgica de una mola quedan fragmentos del trofoblasto y sus células continúan proliferando, se forman unos tumores conocidos como molas invasivas o coriocarcinomas. Como el desarrollo temprano del trofoblasto está controlado por los genes paternos, se cree que las molas podrían originarse a partir de un óvulo sin núcleo que es fecundado.
4. El diagnóstico más probable es un embarazo ectópico en las trompas uterinas, que se puede confirmar mediante ultrasonidos. La implantación en una trompa uterina se debe a un transporte deficiente del cigoto, y puede ser debida a una cicatriz. Como en el síndrome de Down, la frecuencia de embarazos ectópicos se incrementa con la edad de la madre a partir de los 35 años.

CAPÍTULO 5

1. Desgraciadamente, el consumo de grandes cantidades de alcohol en cualquier momento del embarazo puede tener efectos adversos sobre el desarrollo del embrión. En este caso, la mujer ha expuesto el embrión durante la tercera semana de gestación (asumiendo que la fecundación tuvo lugar hacia la mitad del ciclo menstrual), en el momento de la gastrulación. Este estadio es particularmente vulnerable a los efectos del alcohol y puede provocar el síndrome de alcoholismo

fetal (retraso mental, anomalías faciales) (v. cap. 9). Aunque el síndrome de alcoholismo fetal es más común en los bebés de madres alcohólicas, no se han determinado niveles de alcohol en sangre *seguros* para la embriogénesis. Por consiguiente, como el alcohol causa defectos de nacimiento y es la causa principal de retraso mental, se recomienda a las mujeres que desean quedarse embarazadas o que ya lo están que se abstengan de consumir alcohol.

2. Una masa de este tipo probablemente es un teratoma sacrococcígeo. Estos tumores se originan a partir de restos de la línea primitiva, generalmente en la región sacra. El término *teratoma* hace referencia al hecho de que el tumor contiene diferentes tipos de tejido. Como deriva de la línea primitiva, que contiene células de las tres capas germinales, puede contener tejidos de origen ectodérmico, mesodérmico y endodérmico. Este tipo de tumores son tres veces más frecuentes en los fetos femeninos que en los masculinos.

3. El bebé presenta una forma grave de disgenesia caudal llamada *sirenomelia* (feto sirenoide). La sirenomelia, que puede presentarse en diferentes grados, probablemente está causada por anomalías de la gastrulación de los segmentos caudales. Al principio se le llamó *regresión caudal,* pero está claro que las estructuras no hacen una regresión; simplemente no se forman. Conocida también como *agenesia caudal* y *agenesia sacra,* la sirenomelia se caracteriza por diversos grados de flexión, inversión, rotación lateral y fusión ocasional de las extremidades inferiores, como también por defectos en las vértebras lumbares y sacras, agenesia renal, ano imperforado y agenesia de las estructuras genitales internas, excepto los testículos o los ovarios. Su causa se desconoce. Ocurre esporádicamente, pero se observa con mayor frecuencia en hijos de madres diabéticas.

4. Este paciente presenta una secuencia de lateralidad izquierda-derecha y debería examinarse para detectar otros posibles defectos. La lateralidad se establece en el momento en que se forma la línea primitiva (gastrulación) y está regulada por genes, como *Nodal,* y PITX2 cuya expresión resulta restringida. La reversión parcial de la asimetría derecha-izquierda se asocia más frecuentemente con otros defectos que con una asimetría completa *(situs inversus).*

CAPÍTULO 6

1. Las células que permanecen en el epiblasto forman la capa germinal ectodérmica. La región central de esta capa situada a lo largo del eje embrionario se diferencia en la placa neural. Durante la tercera y la cuarta semanas de gestación, los bordes de la placa neural empiezan a elevarse y forman los pliegues neurales. Los pliegues se enrollan y forman un tubo fusionándose dorsalmente por la línea media. El cierre de los pliegues empieza en la región cervical y progresa desde este punto en dirección craneal y caudal. El proceso de oclusión se completa al final de la cuarta semana de gestación (28 días). El proceso completo de formación de los pliegues, elevación de los mismos y cierre del tubo recibe el nombre de *neurulación.* Los defectos del tubo neural (DTN) ocurren cuando el proceso de cierre falla en una o más regiones. Si falla en la parte craneal, el resultado es anencefalia; si falla en la parte caudal, el defecto recibe el nombre de *espina bífida.* El 70% de estos defectos se pueden prevenir si la mujer toma 400 μg de ácido fólico diariamente desde, como mínimo, 3 meses antes de la concepción y hasta el final del embarazo. Como el 50% de los embarazos no se han planeado, es recomendable que todas las mujeres en edad fértil tomen diariamente un complejo multivitamínico que contenga 400 μg de ácido fólico.

2. Las células de la cresta neural son de origen ectodérmico y se originan en los bordes (crestas) de los pliegues neurales. En las regiones craneales emigran de los pliegues antes de que el tubo neural se cierre; en cambio, en las regiones caudales (médula espinal) migran después del cierre del tubo neural. Las BMP son las proteínas clave que establecen los bordes de los pliegues neurales regulando PAX3. Entonces, este y otros factores de transcripción desencadenan una cascada genética que especifica las células de la cresta. Dos componentes importantes de la cascada son los factores de transcripción FOXD3, que especifica las células de la cresta, y SLUG, que induce la migración de las células de la cresta. Las células de la cresta forman diversas estructuras, incluidos los huesos, los tejidos conectivos, la dermis de la cara, los ganglios de los nervios craneales, los ganglios simpáticos y parasimpáticos, los melanocitos y los septos conotruncales del corazón (v. tabla 6-1, p. 69).

3. Los somitas se forman a partir de la parte paraaxial de la capa germinal mesodérmica. Al principio aparecen en forma de bloques segmentados, de mesodermo laxamente organizado (somitómeros), a lo largo del eje del embrión. A continuación, las células experimentan un proceso de epitelización para formar los somitas, que están constituidos por una parte ventral o esclerotomo, y una parte dorsal que posee dos tipos de células: el dermatoma (parte central) y el miotomo (partes lateral y media). Las células de las regiones del miotoma proliferan y migran por debajo del dermatoma para formar el dermomiotoma. Eventualmente, todas las células del somita pierden sus características epiteliales y se vuelven otra vez mesenquimáticas. Las células del esclerotoma migran para formar las vértebras y las costillas, los miotomas forman el músculo

esquelético y los dermatomas forman la dermis de la parte posterior.

4. Los vasos sanguíneos se forman por vasculogénesis cuando las células de los islotes sanguíneos se fusionan para formar conductos endoteliales, y se forman por angiogénesis cuando brotan a partir de vasos ya existentes. El factor de crecimiento endotelial vascular (VEGF) estimula ambos tipos de desarrollo vascular. En algunos casos, la proliferación excesiva de capilares causa unos tumores llamados hemangiomas, pero no está claro si la sobreexpresión del VEGF está implicada o no en el origen de estos tumores.

5. El conducto intestinal se divide en tres partes: intestino anterior, intestino medio e intestino posterior. El intestino medio mantiene una conexión con el saco vitelino llamada conducto (del saco) vitelino, y esta estructura no se cierra del todo hasta más avanzado el desarrollo. El orificio del intestino faríngeo está cerrado por la membrana bucofaríngea, que degenera durante la cuarta semana; el orificio del intestino posterior está cerrado por la membrana cloacal, que degenera en la séptima semana.

6. El desarrollo durante las semanas tercera a octava es crítico porque durante este período se establecen las poblaciones celulares responsables de la formación de los órganos y se forman los primordios de los órganos. Al principio de la tercera semana, la gastrulación empieza a proporcionar células que constituyen las tres capas germinales responsables de la organogénesis. Más avanzada la tercera semana, empieza a diferenciarse el sistema nervioso central y durante las 5 semanas siguientes se establecerán todos los primordios de los principales sistemas de órganos. Durante este tiempo, las células proliferan con rapidez, y se mandan señales críticas de célula a célula. Este fenómeno es especialmente sensible a distorsiones provocadas por factores externos, como agentes ambientales perjudiciales, agentes farmacéuticos y drogas. La exposición a estos factores puede provocar las anomalías conocidas como defectos de nacimiento o malformaciones congénitas.

CAPÍTULO 7

1. Este defecto se produce cuando la membrana pleuroperitoneal no logra cerrar el conducto pericardioperitoneal en este lado. Este conducto es más grande en el lado izquierdo que en el derecho, se cierra más tarde y, por lo tanto, es más susceptible a las anormalidades. El grado de hipoplasia pulmonar, debida a la compresión de las vísceras abdominales, determina el destino del bebé. El tratamiento requiere la reparación quirúrgica del defecto y se ha intentado corregir la malformación en el útero.

2. El defecto es la gastrosquisis. Se debe a la debilidad de la pared corporal causada por un cierre anormal de la pared corporal ventral. Como el intestino no queda cubierto por el amnios, se puede volver necrótico por exposición al líquido amniótico. También puede ser que las asas intestinales se enrollen sobre ellas mismas (vólvulo), corten su suministro sanguíneo y produzcan un infarto. La gastrosquisis no va asociada a anomalías genéticas ni a otras malformaciones. Por lo tanto, no daña extensamente el intestino y las tasas de supervivencia son buenas.

3. Durante la cuarta semana, el tabique transversal que forma el tendón central del diafragma se opone a los segmentos cervicales tres a cinco (C3-C5). A medida que el embrión crece y los pliegues de la cabeza lo curvan ventralmente, el tabique transversal (diafragma) se desplaza caudalmente dentro de la cavidad torácica. Sin embargo, la musculatura del diafragma deriva de los segmentos cervicales originales que se localizan en su lugar de origen. Por consiguiente, como las células musculares siempre se llevan el nervio de su lugar de origen donde sea que migran, es el nervio frénico de C3, 4 y 5 que inerva el diafragma (C3, 4 y 5 mantienen el diafragma vivo).

CAPÍTULO 8

1. El exceso de líquido amniótico se llama *hidramnios* o *polihidramnios* y muchas veces (35 %) su causa es desconocida (idiopática). Con una incidencia elevada (25 %) también se asocia a diabetes materna y a defectos de nacimiento que interfieren con la deglución fetal, como atresia esofágica y anencefalia.

2. No. No está en lo cierto. La placenta no actúa como una barrera total, y muchos componentes la cruzan libremente, especialmente las sustancias lipofílicas, como el tolueno y el alcohol. Además, en las primeras etapas del embarazo la placenta todavía no está completamente formada y el embrión es especialmente vulnerable. Estas primeras semanas también son muy sensibles a los componentes nocivos como el tolueno, que causa embriopatía toluénica.

CAPÍTULO 9

1. Los defectos del tubo neural, como la espina bífida y la anencefalia, producen niveles elevados de α-fetoproteína (AFP), al igual que lo hacen los defectos abdominales, como la gastroquisis y el onfalocele. Los niveles de AFP en el suero materno también son elevados, de manera que pueden usarse como prueba, a confirmar mediante amniocentesis. La ultrasonografía se usa para confirmar el diagnóstico.

2. Como el síndrome de Down es una anomalía cromosómica que suele deberse a la trisomía del cromosoma 21 (v. cap. 2), se pueden recoger células para realizar un análisis cromosómico mediante una amniocentesis o una biopsia de las vellosidades coriónicas (CVS). La CVS tiene la ventaja que permite obtener suficientes células para hacer un análisis inmediato, mientras que las células que se recogen mediante una amniocentesis –que no suele realizarse antes de la semana 14 de gestación– deben cultivarse durante unas 2 semanas para obtenerlas en cantidades suficientes. El riesgo de perder el feto después de una CVS es del 1%, porcentaje unas dos veces superior al de la amniocentesis.
3. Conocer el estado del feto es crítico para el control del embarazo, el parto y los cuidados posnatales. El tamaño, la edad y la posición son importantes para determinar el momento y el modo del parto. Conocer si puede haber defectos de nacimiento es importante para planear los cuidados posnatales. Las pruebas para determinar el estado del feto son dictadas por el historial de la madre y por los factores de riesgo, como la exposición a teratógenos, las presencia de anomalías cromosómicas en uno de los progenitores, la edad avanzada de la madre o el nacimiento previo de un niño con un defecto de nacimiento.
4. Los factores que influyen en la acción de los teratógenos son *1)* el genotipo de la madre y del feto, *2)* la dosis del agente y el tiempo de exposición al mismo y *3)* el estadio de embriogénesis en que ha ocurrido la exposición. La mayoría de deformaciones importantes se producen durante el período de embriogénesis (período teratogénico), durante las semanas tercera a octava de la gestación. Sin embargo, los estadios previos, incluido el período de preimplantación, y el período posterior a la octava semana (período fetal), también son susceptibles. El cerebro, por ejemplo, es sensible durante todo el período fetal. Ninguna etapa del embarazo se libra del riesgo que comportan los agentes teratógenos.
5. La mujer tiene razón en afirmar que los fármacos pueden ser teratógenos. Sin embargo, se sabe que una hipertermia severa como la suya causa defectos del tubo neural (espina bífida y anencefalia en su estado de gestación). Por lo tanto, hay que valorar el riesgo de teratogenicidad de un agente antipirético con un potencial teratógeno bajo, como una dosis baja de aspirina, y compararlo con el riesgo que comporta la hipertermia. Es interesante que se hayan asociado algunas malformaciones con la hipertermia inducida por una sauna. No se dispone de información sobre la hipertermia inducida por el ejercicio y los defectos de nacimiento, pero las actividades físicas enérgicas (correr maratones) aumentan significativamente la temperatura corporal y probablemente deberían evitarse durante el embarazo.
6. Como más del 50% de los embarazos son no planeados, todas las mujeres en edad de tener hijos deberían consumir 400 μg de ácido fólico diarios como suplemento para prevenir defectos del tubo neural. Una mujer que no ha tomado folato y se plantea quedarse embarazada, debería empezar a tomar el suplemento 3 meses antes de la concepción y continuar con el mismo hasta el final del embarazo. El ácido fólico no es tóxico ni a dosis elevadas, puede prevenir hasta el 70% de los defectos del tubo neural y posiblemente también los defectos cardíacos conotruncales y las hendiduras faciales.
7. Las preocupaciones de la mujer son justificadas, ya que los hijos de madres diabéticas insulinodependientes presentan una mayor incidencia de defectos de nacimiento, incluido un amplio espectro de anomalías mayores y menores. Sin embargo, si se somete a la madre a un estricto control metabólico usando múltiples inyecciones de insulina antes de la concepción, la incidencia de anormalidades se reduce significativamente y la probabilidad de un embarazo normal es máxima. Algo similar ocurre con las mujeres que presentan fenilcetonuria (PKU). Un control estricto de las enfermedades de estos pacientes antes de la concepción elimina casi cualquier riesgo de defectos congénitos en la descendencia. Ambas situaciones subrayan la necesidad de planear los embarazos y de evitar la exposición a los agentes teratógenos, especialmente durante las 8 primeras semanas de gestación, que es cuando se producen la mayoría de defectos.

CAPÍTULO 10

1. Las suturas craneales son unas regiones fibrosas que se sitúan entre los huesos planos del cráneo. Las regiones membranosas situadas entre los huesos planos se conocen como *fontanelas,* y la mayor de ellas es la fontanela anterior (punto blando). Estas suturas y fontanelas permiten *1)* que la cabeza se amolde mientras pasa por el canal del parto y *2)* que crezca el cerebro. El crecimiento del cráneo, que se continúa después del nacimiento a medida que el cerebro se agranda, es máximo durante los 2 primeros años de vida. El cierre prematuro de una o más suturas (craneosinostosis) provoca diversas deformidades de la cabeza, dependiendo de qué suturas son las afectadas. La craneosinostosis a menudo va asociada a otros defectos esqueléticos y las evidencias sugieren que causas importantes de la misma son los factores genéticos (v. tabla 10-1, pág. 139).
2. La formación de las vértebras es un proceso complejo que implica el crecimiento y la fusión de la

parte caudal de un esclerotoma con la parte craneal del esclerotoma adyacente. No es sorprendente que ocurran errores, que se traducen en fusiones y en un incremento o una disminución del número de vértebras (síndrome de Klippel-Feil). En algunos casos, sólo se forma la mitad de una vértebra (hemivértebra), lo que provoca asimetría y curvatura lateral de la columna (escoliosis). Los genes *HOX* (homeosecuencia) que diseñan las vértebras pueden experimentar mutaciones que hacen que una parte de las mismas no se forme de la manera correcta. La escoliosis también puede deberse a la debilidad de los músculos de la espalda.

CAPÍTULO 11

1. Las células musculares derivan del labio (margen) ventrolateral (LVL) y del labio dorsomedial (LDM) de los somitas. Las células de estas dos regiones contribuyen a formar el dermomiotoma y, además, algunas células del LVL migran a través de la frontera somítica lateral hacia la capa parietal del mesodermo de la placa lateral. Junto con el mesodermo de la placa lateral, estas células constituyen el dominio mesodérmico abaxial, mientras que el mesodermo paraaxial de alrededor del tubo neural forma el dominio mesodérmico primaxial. Los músculos que derivan del dominio primaxial son los músculos de la espalda, algunos músculos del cuello, algunos músculos de la cintura escapular y los músculos intercostales. El dominio abaxial forma el resto de los músculos axiales y los músculos de las extremidades (v. tabla 11-1, pág. 145).

2. Es un caso de ausencia total del pectoral menor y de ausencia parcial o total del pectoral mayor. El defecto conocido como *secuencia de Poland* es el diagnóstico más probable. La secuencia de Poland a menudo se asocia con dedos centrales cortos (braquidactilia) y fusión de dedos (sindactilia). La pérdida del músculo pectoral mayor se traduce en una pérdida funcional pequeña o nula, ya que los otros músculos la compensan. Sin embargo, los defectos desfigurantes característicos pueden ser bastante importantes, especialmente en las mujeres.

3. El diseño de los músculos depende del tejido conectivo que se forma a partir de los fibroblastos. En la cabeza, con un complicado patrón de músculos de la expresión facial, las células de la cresta neural dirigen el diseño; en la región cervical y en la occipital, lo dirige el tejido conectivo de los somitas, y en la pared del cuerpo y las extremidades, lo dirige el mesodermo somático.

4. Los nervios que inervan los músculos derivan del nivel vertebral a partir del cual se originan las células musculares, y esta relación se mantiene sin tener en cuenta el lugar al que migran las células musculares. Así, los mioblastos que forman el diafragma y se origina a partir de los segmentos 3, 4 y 5 migran hacia la región torácica y se llevan sus nervios con ellos.

CAPÍTULO 12

1. Los defectos de los huesos largos y los dedos se asocian a menudo con otras malformaciones y deberían promover un examen de todos los sistemas. Los grupos de defectos que ocurren simultáneamente y se deben a una misma causa se llaman *síndromes*, y las anomalías de las extremidades, especialmente del radio y de los dedos, son componentes habituales de este tipo de grupos. El diagnóstico de los síndromes es importante para determinar los riesgos recurrentes y, de esta manera, aconsejar a los padres en embarazos subsiguientes.

CAPÍTULO 13

1. En un ultrasonido del corazón se observan cuatro cámaras. Estas cámaras están separadas, por la parte superior, por el tabique auricular, por la parte inferior, por el tabique ventricular, y por las partes laterales, por las almohadillas endocárdicas que rodean los conductos auriculoventriculares. Todas juntas, estas estructuras forman una cruz cuya integridad se visualiza perfectamente mediante un ultrasonido. En este caso, sin embargo, el feto probablemente tenga un defecto del tabique ventricular –que es la malformación cardíaca más habitual– en la parte membranosa del mismo. La integridad de los grandes vasos se debe comprobar cuidadosamente, porque el tabique conotruncal que divide los conductos aórtico y pulmonar debe entrar en contacto con la parte membranosa del tabique interventricular para que esta estructura se desarrolle con normalidad.

2. Como las células de la cresta neural contribuyen en gran manera al desarrollo de la cara y la porción troncal del tabique conotruncal, estas células probablemente se hayan desorganizado. Puede que no hayan logrado migrar a estas regiones o proliferar, o bien han muerto. El ácido retinoico (vitamina A) es un teratógeno potente que actúa sobre las células de la cresta neural, entre otras poblaciones celulares. Como los retinoides son efectivos para el tratamiento del acné, que es habitual entre las mujeres jóvenes en edad de quedar embarazadas, se debe tener mucho cuidado antes de prescribir este fármaco a los pacientes de este grupo.

3. El tejido de la almohadilla endocárdica es esencial para que estas estructuras se desarrollen de

manera normal. En el conducto auriculoventricular común, una almohadilla endocárdica superior, otra inferior y dos laterales dividen la abertura y contribuyen a formar las válvulas mitral y tricúspide en los conductos auriculoventriculares izquierdo y derecho. Además, al formar la parte membranosa del tabique interventricular, las almohadillas inferior y superior son esenciales para la tabicación completa de las aurículas por fusión con el *septum primum* y de los ventrículos. En el cono y en el tronco, el tejido de almohadilla forma el tabique conotruncal, que baja en espiral para formar los conductos pulmonar y aórtico y para fusionarse con la almohadilla endocárdica inferior y completar el tabique interventricular. Por consiguiente, cualquier anormalidad del tejido de las almohadillas puede provocar numerosos defectos cardíacos, incluidos defectos de los tabiques de las aurículas y los ventrículos, transposición de los grandes vasos y otras anormalidades del tracto de salida.

4. Durante el desarrollo del sistema vascular de la cabeza y el cuello se forman una serie de arcos arteriales alrededor de la faringe. La mayoría de estos arcos experimentan alteraciones, incluida regresión, a medida que se modifican los diseños originales. Dos de estas alteraciones producen dificultades para deglutir: *1)* un arco aórtico doble, en el que una parte de la aorta dorsal derecha (que normalmente desaparece) persiste entre la séptima arteria intersegmentaria y el punto de unión de la misma con la aorta dorsal izquierda, lo que crea un anillo vascular alrededor de esófago, y *2)* un arco aórtico derecho, en el que la aorta ascendente y el arco derecho se forman en el lado derecho. En estos casos, el ligamento arterioso permanece a la izquierda, pasa por detrás del esófago y puede constreñirlo.

CAPÍTULO 14

1. Este bebé probablemente padezca algún tipo de atresia traqueoesofágica, con o sin una fístula traqueoesofágica. No puede deglutir, y esto provoca polihidramnios. El defecto se debe a una partición anormal de la tráquea y el esófago por el tabique traqueoesofágico. Estos defectos a menudo van asociados a otras malformaciones, incluida una variedad de anomalías vertebrales, atresia anal, defectos cardíacos, anomalías renales y defectos de las extremidades que se conoce como *asociación VACTERL*.

2. Los bebés nacidos antes del séptimo mes de gestación no producen cantidades suficientes de surfactante para reducir la tensión superficial en los alvéolos y permitir que los pulmones funcionen de manera normal. Consiguientemente, los alvéolos se colapsan, lo que provoca el síndrome de dificultad respiratoria. La administración de esteroides durante el embarazo y el uso de surfactantes artificiales han mejorado la prognosis de estos bebés.

CAPÍTULO 15

1. El bebé probablemente padece algún tipo de atresia esofágica y/o una fístula traqueoesofágica. En el 90% de los casos, la parte proximal del esófago termina en una bolsa ciega y existe una fístula que conecta la parte distal del mismo con la tráquea. El polihidramnios se debe a que el bebé no puede deglutir el líquido amniótico. La aspiración de líquido en el momento del nacimiento puede causar neumonía. Este defecto se debe a que el tabique traqueoesofágico no divide correctamente el divertículo respiratorio del intestino anterior.

2. El diagnóstico más probable es un onfalocele debido a que el intestino herniado no ha retornado a la cavidad abdominal durante las semanas 10-12 de gestación. Como el intestino normalmente se hernia dentro del cordón umbilical, está cubierto por el amnios. Esta patología es distinta de la gastrosquisis, en la que las asas del intestino se hernian a través de un defecto de la pared abdominal y no están cubiertas por el amnios. La prognosis no es buena, ya que el 25% de los bebés con onfalocele mueren antes del nacimiento, mientras que entre el 40% y el 88% presentan otras anomalías asociadas y aproximadamente el 15% muestran anormalidades cromosómicas. Si no existen otros defectos, es posible una reparación quirúrgica, que en manos expertas tiene una tasa de supervivencia del 100%.

3. Este bebé tiene un ano imperforado con una fístula rectovaginal, lo que forma parte de un complejo de atresia anorrectal. Parece que su atresia anorrectal es alta, porque la fístula conecta el recto con la vagina, lo que explica la presencia de meconio (contenidos intestinales) en esta estructura. Este defecto probablemente de debe a que la cloaca es demasiado pequeña, de manera que la membrana cloacal se acortó posteriormente. Esta patología hace que la abertura del intestino posterior se desplace hacia la parte anterior. Cuanto más pequeña posteriormente es la cloaca, más se desplaza la abertura del intestino posterior hacia la parte anterior, lo que provoca que el defecto sea alto.

CAPÍTULO 16

1. Los tres sistemas a formar son: el pronefros, el mesonefros y el metanefros, derivados todos del mesodermo intermedio. Se forman de manera sucesiva siguiendo una secuencia craneal-caudal.

De este modo, el pronefros se forma en segmentos cervicales a finales de la tercera semana pero es rudimentario y en seguida retrocede. El mesonefros, que empieza a formarse en la cuarta semana, se extiende desde la región torácica hasta la región lumbar superior. Está segmentado sólo en la parte superior y contiene túbulos excretores que lo conectan con el conducto mesonéfrico (wolffiano). Este riñón también retrocede pero puede funcionar durante un período corto de tiempo. Es más importante porque los túbulos y los conductos colectores contribuyen a la formación de los conductos genitales en el sexo masculino. Los conductos colectores que hay cerca de los testículos forman los conductillos eferentes, mientras que el conducto mesonéfrico forma el epidídimo, el conducto deferente y el conducto eyaculatorio. En el sexo femenino, estos túbulos y conductos degeneran, porque para que se mantengan depende de la producción de testosterona. El metanefros está situado en la región pelviana como una masa de mesodermo sin segmentar (blastema metanéfrico) que forma el riñón definitivo. Las yemas ureterales proceden de los conductos mesonéfricos y, al entrar en contacto con el blastema metanéfrico, inducen su diferenciación. Las yemas ureterales forman conductos colectores y uréteres, mientras que el blastema metanéfrico forma nefronas (unidades excretoras), cada una de las cuales consta de un glomérulo (capilares) y túbulos renales.

2. Tanto los ovarios como los testículos crecen en la cavidad abdominal a partir de mesodermo intermedio a lo largo de la cresta urogenital. Ambos también descienden por mecanismos parecidos desde su posición original, pero el útero impide la migración del ovario fuera de la cavidad abdominal. No obstante, en el sexo masculino, una condensación mesenquimatosa, el gubernáculo (que también se forma en el sexo femenino pero se une al útero) se une al polo caudal del testículo, primero en la región inguinal y después en las prominencias escrotales. El crecimiento y la retracción del gubernáculo, junto con el aumento de la presión intraabdominal, hacen que el testículo descienda. Si este proceso falla los testículos no descienden, lo que se conoce como *criptorquidia*. En aproximadamente un 2-3% de los niños nacidos a término se observa ausencia de descenso de un testículo, y en el 25% de estos casos se trata de una condición bilateral. En muchos casos, el testículo que no ha descendido lo hace a la edad de 1 año. Si no, la administración de testosterona (porque se cree que esta hormona desempeña algún papel en el descenso) o la cirugía pueden ser necesarios. La fertilidad puede verse afectada si la condición es bilateral.

3. Los genitales masculinos y femeninos externos pasan por una etapa indiferenciada durante la cual es imposible diferenciar entre ambos sexos. Bajo la influencia de la testosterona, estas estructuras adquieren un aspecto masculino, pero los derivados son homólogos entre ambos sexos. Entre estas homologías se incluyen: *1)* el clítoris y el pene, derivados del tubérculo genital; *2)* los labios mayores y el escroto, derivados de las prominencias genitales que se fusionan en el sexo masculino, y *3)* los labios menores y la uretra penil, derivados de los pliegues uretrales que se fusionan en el sexo masculino. Durante las primeras etapas, el tubérculo genital es más grande en el sexo femenino que en el masculino y esto ha llevado a la identificación confusa de sexo mediante ultrasonidos.

4. El útero está formado por la fusión de las partes inferiores de los conductos paramesonéfricos (müllerianos). Se han descrito numerosas alteraciones; la más habitual consiste en dos astas uterinas (útero bicornis). Las complicaciones de esta alteración son dificultades para quedar embarazada, incidencia elevada de aborto y presentaciones fetales anómalas. En algunos casos, una parte del útero tiene un extremo ciego (asta rudimentaria), lo que provoca problemas con la menstruación y dolor abdominal.

CAPÍTULO 17

1. Las células de la cresta neural son importantes para el desarrollo craneofacial porque contribuyen en la formación de numerosas estructuras en esta región. Forman todos los huesos del rostro y la parte anterior de la bóveda craneal y el tejido conectivo que regula la estructuración de los músculos faciales. También contribuyen a la formación de los ganglios de los pares craneales, las meninges, la dermis, los odontoblastos y el estroma para las glándulas derivadas de las bolsas faríngeas. Además, algunas células de la cresta que provienen de la región del rombencéfalo de los pliegues neurales migran en dirección ventral para participar en la septación de la región conotruncal del corazón en vasos aórticos y pulmonares. Lamentablemente, las células de la cresta son al parecer vulnerables a una serie de compuestos, como el alcohol y los retinoides, tal vez porque carecen de las enzimas catalasa y superóxido dismutasa que regulan la antioxidación de los radicales libres. Muchas alteraciones craneofaciales son causadas por agresiones a las células de la cresta neural y pueden asociarse a alteraciones cardíacas debido a la participación de estas células en la morfogénesis del corazón.

2. El niño puede padecer una anomalía de DiGeorge, que se caracteriza por este tipo de alteraciones craneofaciales y por una ausencia parcial o completa de tejido tímico. La carencia de tejido tímico

afecta al sistema inmunológico, lo que produce numerosas infecciones. Las lesiones en las células de la cresta neural son la causa más probable de estos acontecimientos, dado que estas células participan en el desarrollo de todas las estructuras mencionadas, como el estroma del timo. Se ha demostrado mediante experimentación que los teratógenos, como el alcohol, provocan estas alteraciones.

3. Los niños con labio leporino de línea media suelen presentar retraso mental. Las fisuras mediales se asocian a la carencia de otras estructuras de la línea media, como las del cerebro. En su tipo más extremo, se pierde toda la línea media craneal y los ventrículos laterales de los hemisferios cerebrales están fusionados en un solo ventrículo, se trata de una enfermedad llamada *holoprosencefalia*. Las fisuras mediales, inducidas cuando se comienzan a formar los pliegues neurales (alrededor de los 19 o 21 días), están causadas por una pérdida de tejido en la línea media en la región de la placa precordial.

4. Es muy probable que el niño tenga un quiste tirogloso causado por una regresión incompleta del conducto tirogloso. Estos quistes pueden formarse en cualquier punto de la línea descendente que sigue la glándula tiroidea cuando migra desde la región del agujero ciego de la lengua hasta su posición en el cuello. El quiste debe diferenciarse a partir del tejido glandular ectópico, que también puede encontrarse a lo largo de esta ruta.

CAPÍTULO 18

1. Los pares craneales y los nervios raquídeos son homólogos, pero difieren en que los pares craneales son mucho menos consistentes en su composición. Las neuronas motoras de ambos se sitúan en placas basales del sistema nervioso central y los ganglios sensitivos, derivados de la cresta neural, se sitúan fuera del sistema nervioso central. Las fibras de neuronas sensitivas hacen sinapsis en neuronas situadas en las placas alares de la médula espinal y el cerebro. Tres pares craneales (I, II y III) son completamente sensitivos; cuatro (IV, VI, XI y XII) son completamente motores; tres (VII, IX y X) tienen fibras motoras, sensitivas y parasimpáticas, y uno (III) tiene sólo componentes motores y parasimpáticos. En cambio, cada nervio raquídeo tiene fibras motoras y sensitivas.

2. Los componentes que se unen para formar un nervio raquídeo son las raíces dorsal y ventral, que contienen fibras sensitivas (aferentes) y motoras (eferentes), respectivamente. Los cuerpos celulares de las neuronas motoras se localizan en las astas ventrales de la médula espinal, mientras que las de las neuronas sensitivas se sitúan fuera de la médula espinal, en ganglios de la raíz dorsal, y proceden de células de la cresta neural. En consecuencia, los nervios raquídeos contienen tanto fibras motoras como sensitivas. Cada uno de los nervios raquídeos es muy corto y se divide casi de inmediato en cada agujero intervertebral en una rama primaria dorsal (hacia los músculos de la espalda) y en una rama primaria ventral (hacia los músculos de las extremidades y la pared del cuerpo). Cada una de estas ramas es un nervio mixto que contiene tanto fibras sensitivas como motoras.

3. Una punción lumbar se realiza entre las vértebras L4 y L5, porque la médula espinal termina a nivel de la L2-L3. De este modo, puede obtenerse líquido cefalorraquídeo a este nivel sin dañar la médula. El espacio se crea porque después del tercer mes, la médula, que en un inicio ocupaba toda la longitud de la columna vertebral, no se alarga tan rápidamente como la duramadre y la columna vertebral, de modo que en el adulto la médula espinal termina a nivel de la L2-L3.

4. La base embriológica de la mayor parte de defectos del tubo neural es la inhibición del cierre de los pliegues neurales en los neuroporos craneal y caudal. A su vez, las alteraciones tienen lugar en estructuras circundantes produciendo anencefalia, algunos tipos de encefalocele y espina bífida quística. Los defectos en estas regiones se acompañan de algunos déficits neurológicos graves. Los defectos en el tubo neural, que tienen lugar aproximadamente en 1/1 500 nacimientos, pueden diagnosticarse prenatalmente mediante ultrasonidos y la observación de niveles altos de α-fetoproteína en el suero materno y el líquido amniótico. Pruebas recientes han mostrado que la toma de un suplemento diario de 400 μg de ácido fólico comenzando tres meses antes de la concepción previene hasta 70% de estos defectos.

5. El hidrocéfalo se debe a un bloqueo en el flujo del líquido cefalorraquídeo desde los ventrículos laterales a través de los agujeros de Monro y el acueducto cerebral en el cuarto ventrículo y fuera en el espacio subaracnoideo, donde debería ser reabsorbido. En la mayor parte de los casos, el bloqueo tiene lugar en el acueducto cerebral en el cerebro medio. Puede ser debido a causas genéticas (recesivo ligado al cromosoma X) o a infección vírica (toxoplasmosis, citomegalovirus).

6. El sistema nervioso vegetativo (SNV) está formado por los sistemas simpático y parasimpático. La parte simpática tiene las neuronas preganglionares localizadas en el asta intermedia de la médula espinal, entre T1 y L2. La parte parasimpática tiene un origen craneosacro con las neuronas preganglionares en el cerebro y la médula espinal (S2-S4). La salida craneal se halla a manos de los pares craneales III, VII, IX y X. Los cuerpos

de las células posganglionares de ambos sistemas proceden de células de la cresta neural.

CAPÍTULO 19

1. Una placoda es una región de ectodermo cúbico que se engrosa adoptando la forma de una columna. Las placodas óticas se forman a cada lado del rombencéfalo y, a continuación, se invaginan para formar las vesículas óticas. Las placodas originan los órganos sensitivos, y las placodas óticas no son ninguna excepción. Por tanto, a partir de la vesícula ótica, se forman evaginaciones tubulares que se diferencian en el sáculo, el utrículo, los canales semicirculares y los conductos endolinfático y coclear. En conjunto, estas estructuras constituyen el laberinto membranoso del oído interno.
2. La cavidad timpánica (oído medio) y el conducto auditivo son derivados de la primera bolsa faríngea y están revestidos por endodermo. La bolsa se expande hacia los lados para incorporar los huesecillos del oído y crear la cavidad del oído medio, mientras que la porción medial se alarga para formar el conducto auditivo que mantiene una conexión abierta con la faringe. La membrana timpánica (tímpano) se forma a partir de tejido que se separa de la primera bolsa faríngea de la primera hendidura faríngea. Está revestida por endodermo en el interior y por ectodermo en el exterior, con una capa fina de mesénquima en el medio.
3. La microtia se refiere a alteraciones del oído externo que van desde orejas pequeñas pero bien formadas hasta la ausencia de oreja (anotia). Otras alteraciones se producen entre el 20 y el 40% de los niños con microtia o anotia, como el espectro oculoauriculovertebral (microsomía hemifacial), en tal caso las alteraciones craneofaciales pueden ser asimétricas. Dado que el oído externo se deriva de eminencias en los dos primeros arcos faríngeos, que están formadas principalmente por células de la cresta neural, esta población celular interviene en la mayor parte de malformaciones del oído.

CAPÍTULO 20

1. El cristalino se forma a partir de un engrosamiento del ectodermo (placoda del cristalino) adyacente a la cápsula óptica. La inducción del cristalino puede comenzar muy tempranamente, pero el contacto con la cápsula óptica siempre es importante en este proceso, así como el mantenimiento y la diferenciación del cristalino. En consecuencia, si la cápsula óptica no consigue entrar en contacto con el ectodermo o si se alteran las señales moleculares y celulares imprescindibles para el desarrollo del cristalino, no se formará el cristalino.
2. Es sabido que la rubéola causa cataratas, microftalmía, sordera congénita y malformaciones cardíacas. La exposición a esta enfermedad entre la cuarta y la octava semana de embarazo hace que la descendencia corra el riesgo de sufrir una o más de estas anomalías congénitas.
3. A medida que la cápsula óptica alcanza el ectodermo de superficie, se invagina y, en su superficie ventral, forma una fisura que se extiende a lo largo del tallo óptico. A través de esta fisura la arteria hialoidea llega hasta la cámara interna del ojo. En general, la porción distal de la arteria hialoidea degenera y la fisura coroidea se cierra mediante fusión de sus bordes. Cuando esta fusión no se produce, se observan colobomas. Estas alteraciones (hendiduras) pueden ocurrir en cualquier punto a lo largo de la fisura. Cuando se producen en el extremo distal, forman colobomas del iris; cuando ocurren en el extremo proximal, forman colobomas de la retina, la coroides y el nervio óptico, dependiendo de su alcance. Las mutaciones de PAX2 pueden causar colobomas del nervio óptico y también pueden ser el origen de otros tipos de coloboma. Además, las mutaciones de este gen se han relacionado con alteraciones renales y el síndrome de coloboma renal.

CAPÍTULO 21

1. La formación de las glándulas mamarias empieza como formación de yemas de epidermis en el mesénquima subyacente. Estas yemas normalmente se forman en la región pectoral a lo largo de la cresta engrosada de ectodermo, la línea mamaria o láctea. Esta línea o cresta se extiende desde la axila hasta el muslo en ambos lados del cuerpo. En ocasiones, aparecen sitios accesorios de crecimiento epidérmico, de modo que aparecen pezones de más (politelia) y pechos de más (polimastia). Estas estructuras accesorias siempre aparecen a lo largo de la línea láctea y habitualmente en la región axilar. Situaciones parecidas tienen lugar en el sexo masculino.

CRÉDITOS DE LAS FIGURAS

Figura 2-2 Por cortesía del Dr. Roger Stevenson, Greenwood Genetic Center, Greenwood, SC.

Figura 2-7 Reimpreso con la autorización de Gelehrter TD, Collins FS, Ginsburg D. *Principles of Medical Genetics.* 2nd ed. Baltimore: Williams & Wilkins; 1998:166.

Figura 2-8 Por cortesía de la Dra. Barbara DuPont, Greenwood Genetic Center, Greenwood, SC.

Figura 2-9 A, B Por cortesía del Dr. Roger Stevenson, Greenwood Genetic Center, Greenwood, SC.

Figura 2-10 Por cortesía del Dr. Roger Stevenson, Greenwood Genetic Center, Greenwood, SC.

Figura 2-11 Por cortesía del Dr. Roger Stevenson, Greenwood Genetic Center, Greenwood, SC.

Figura 2-12 Por cortesía del Dr. David Weaver, Department of Medical and Molecular Genetics, University of Indiana School of Medicine.

Figura 2-13 Por cortesía del Dr. David Weaver, Department of Medical and Molecular Genetics, University of Indiana School of Medicine.

Figura 2-14 Por cortesía del Dr. R. J. Gorlin, Department of Oral Pathology and Genetics, University of Minnesota.

Figura 2-15 A, B Por cortesía de la Dra. Barbara DuPont, Greenwood Genetic Center, Greenwood, SC.

Figura 3-5 A Por cortesía del Dr. P. Motta, Department of Anatomy, University of Rome.

Figura 3-7 A, B Por cortesía de la Carnegie Collection, National Museum of Health and Medicine, Washington, DC.

Figura 3-9 A, B Por cortesía de la Dra. Carolne Ziomeck, Genzyme Transgenics Corporation, Framingham, MA.

Figura 3-10 A Por cortesía de la Carnegie Collection, Nacional Museum of Health and Medicine, Washington, DC.

Figura 4-2 Por cortesía del Virtual Human Embryo Project (http://virtualhuman embryo.lsuhsc.edu), proporcionada Por John Cork.

Figura 4-5 Por cortesía del Virtual Human Embryo Project (http://virtualhuman embryo.lsuhsc.edu), proporcionada Por John Cork.

Figura 4-7 Por cortesía del Virtual Human Embryo Project (http://virtualhuman embryo.lsuhsc.edu), proporcionada Por John Cork.

Figura 4-8 Modificado de Hamilton WJ, Mossman HW. *Human Embryology.* Baltimore: Lippincott Williams & Wilkins; 1972.

Figura 5-2 C Por cortesía del Dr. K. W. Tosney, Molecular, Cellular, and Developmental Biology Department, University of Michigan.

Figura 5-5 Por cortesía del Dr. Roger Stevenson, Greenwood Genetic Center, Greenwood, SC.

Figura 5-7 Reimpreso con la autorización de Smith JL, Gestland KM, Schoenwolf GC. Prospective fate map of the mouse primitive streak at 7.5 days of gestation. *Dev Dyn* 1994;201:279. Reimpreso con la autorización de Wiley Liss, Inc. A subsidiary of John Wiley and Sons, Inc.

Figura 5-8 A, B Por cortesía del Dr. Roger Stevenson, Greenwood Genetic Center, Greenwood, SC.

Figura 5-9 Por cortesía del Dr. David D. Weaver, Department of Medical and Molecular Genetics, Indiana University School of Medicine.

Figura 6-1 C Por cortesía de la Carnegie Collection, Nacional Museum of Health and Medicine, Washington, DC.

Figura 6-2 B, D Por cortesía del Dr. Kohei Shiota, Department of Anatomy and Developmental Biology, Kyoto, Japan.

Figura 6-3 B, D Por cortesía del Dr. Kohei Shiota, Department of Anatomy and Developmental Biology, Kyoto, Japan.

Figura 6-5 D Por cortesía del Dr. K. W. Tosney, Molecular, Cellular, and Developmental Biology Department, University of Michigan.

Figura 6-7 A, C Por cortesía del Dr. Roger Stevenson, Greenwood Genetic Center, Greenwood, SC.

Figura 6-7 B Por cortesía del Dr. David D. Weaver, Department of Medical and Molecular Genetics, Indiana University School of Medicine.

Figura 6-9 Por cortesía del Dr. K. W. Tosney, Molecular, Cellular, and Developmental Biology Department, University of Michigan.

Figura 6-10 Por cortesía del Dr. K. W. Tosney, Molecular, Cellular, and Developmental Biology Department, University of Michigan.

Figura 6-14 Modificado de Gilbert SF. *Developmental Biology.* 7th ed. Sunderland, MA: Sinauer; 2003.

Figura 6-16 A, B Por cortesía de Dr. Roger Stevenson, Greenwood Genetic Center, Greenwood, SC.

Figura 6-20 Reimpreso **con la autorización de Coletta PL, Shimeld SM, Sharpe P. The molecular anatomy of Hox gene expression.** *J Anat* **1994;184:15.**

Figura 6-21 A, B Por cortesía de la Carnegie Collection, National Museum of Health and Medicine, Washington, DC.

Figura 6-22 Por cortesía del Dr. E. Blechschmidt, Department of Anatomy, University of Gottingen.

Figura 6-23 Por cortesía del Dr. E. Blechschmidt, Department of Anatomy, University of Gottingen.

Figura 6-24 Reimpreso con la autorización de Hamilton WJ, Mossman HW. *Human Embryology.* Baltimore: Williams & Wilkins; 1972.

Figura 7-3 A-C Por cortesía del Dr. Roger Stevenson, Greenwood Genetic Center, Greenwood, SC.

Figura 7-3 D Por cortesía del Dr. David D. Weaver, Department of Medical and Molecular Genetics, Indiana University School of Medicine

Figura 7-4 B Por cortesía del Dr. Roger Stevenson, Greenwood Genetic Center, Greenwood, SC.

Figura 7-8 C Por cortesía del Dr. Don Nakayama, Department of Surgery, University of North Carolina.

Figura 8-4 Por cortesía del Dr. E. Blechschmidt, Department of Anatomy, University of Gottingen.

Figura 8-15 Por cortesía del Dr. Roger Stevenson, Greenwood Genetic Center, Greenwood, SC.

Figura 8-17 A, B Por cortesía del Dr. Roger Stevenson, Greenwood Genetic Center, Greenwood, SC.

Figura 8-20 Por cortesía del Dr. Roger Stevenson, Greenwood Genetic Center, Greenwood, SC.

Figura 8-21 Por cortesía del Dr. Roger Stevenson, Greenwood Genetic Center, Greenwood, SC.

Figura 8-23 A, B Por cortesía del Dr. Roger Stevenson, Greenwood Genetic Center, Greenwood, SC.

Figura 9-2 Por cortesía del Dr. Roger Stevenson, Greenwood Genetic Center, Greenwood, SC.

Figura 9-3 Por cortesía del Dr. David D. Weaver, Department of Medical and Molecular Genetics, Indiana University School of Medicine.

Figura 9-4 A, B Por cortesía del Dr. Roger Stevenson, Greenwood Genetic Center, Greenwood, SC.

Figura 9-5 Por cortesía del Dr. Roger Stevenson, Greenwood Genetic Center, Greenwood, SC.

Figura 9-6 A-D Por cortesía del Dr. Hytham Imseis, Department of Obstetrics and Gynecology, Mountain Area Health Education Center, Asheville, NC.

Figura 9-7 A, B Por cortesía del Dr. Hytham Imseis, Department of Obstetrics and Gynecology, Mountain Area Health Education Center, Asheville, NC.

Figura 9-8 A-D Por cortesía del Dr. Hytham Imseis, Department of Obstetrics and Gynecology, Mountain Area Health Education Center, Asheville, NC.

Figura 10-3 Modificado de Gilbert SF. *Developmental Biology.* Sunderland, MA: Sinauer Associates, Inc.; 2010.

Figura 10-8 A, B Por cortesía del Dr. Roger Stevenson, Greenwood Genetic Center, Greenwood, SC.

Figura 10-9 A Por cortesía del Dr. Roger Stevenson, Greenwood Genetic Center, Greenwood, SC.

Figura 10-9 B, C Por cortesía del Dr. Michael L. Cunningham, Division of Craniofacial Medicine, Children's Craniofacial Center, University of Washington.

Figura 10-10 A Por cortesía del Dr. Roger Stevenson, Greenwood Genetic Center, Greenwood, SC.

Figura 10-10 B Por cortesía del Dr. J. Jane, Department of Neurosurgery, University of Virginia.

Figura 10-10 C Por cortesía del Dr. Michael L. Cunningham, Division of Craniofacial Medicine, Children's Craniofacial Center, University of Washington.

Figura 10-11 A, B Por cortesía del Dr. David D. Weaver, Department of Medical and Molecular Genetics, Indiana University School of Medicine.

Figura 10-12 Por cortesía del Dr. Roger Stevenson, Greenwood Genetic Center, Greenwood, SC.

Figura 10-13 Por cortesía del Dr. David D. Weaver, Department of Medical and Molecular Genetics, Indiana University School of Medicine.

Figura 10-14 Por cortesía del Dr. David D. Weaver, Department of Medical and Molecular Genetics, Indiana University School of Medicine.

Figura 10-15 B Reimpreso con la autorización de Moore KL, Dalley AF. *Clinically Oriented Anatomy.* 5th ed. Philadelphia: Lippincott Williams & Wilkins.

Figura 10-17 A, B Por cortesía de la Dra. Nancy Chescheir, Department of Obstetrics and Gynecology, University of North Carolina.

Figura 11-5 Por cortesía del Dr. Roger Stevenson, Greenwood Genetic Center, Greenwood, SC.

Figura 11-6 Por cortesía del Dr. Roger Stevenson, Greenwood Genetic Center, Greenwood, SC.

Figura 12-2 A, B Por cortesía del Dr. K. W. Tosney, Molecular, Cellular, and Developmental Biology Department, University of Michigan.

Figura 12-5 Modificado de Gilbert SF. *Developmental Biology.* Sunderland, MA: Sinauer; 2006.

Figura 12-8 Reimpreso con la autorización de Moore KL, Dalley AF. *Clinically Oriented Anatomy.* 5th ed. Philadelphia: Lippincott Williams & Wilkins.

Figura 12-9 D Shubin N, Tabin C, Carroll S. Fossils, genes and the evolution of animal limbs. *Nature* 1997;388:639-648.

Figura 12-10 Por cortesía del Dr. Roger Stevenson, Greenwood Genetic Center, Greenwood, SC.

Figura 12-11 A Por cortesía del Dr. David D. Weaver, Department of Medical and Molecular Genetics, Indiana University School of Medicine.

Figura 12-11 B Por cortesía del Dr. Roger Stevenson, Greenwood Genetic Center, Greenwood, SC.

Figura 12-12 A-D Por cortesía del Dr. Roger Stevenson, Greenwood Genetic Center, Greenwood, SC.

Figura 12-13 Por cortesía del Dr. David D. Weaver, Department of Medical and Molecular Genetics, Indiana University School of Medicine.

Figura 12-14 Por cortesía del Dr. David D. Weaver, Department of Medical and Molecular Genetics, Indiana University School of Medicine.

Figura 12-15 Por cortesía del Dr. David D. Weaver, Department of Medical and Molecular Genetics, Indiana University School of Medicine.

Figura 12-16 Por cortesía del Dr. Roger Stevenson, Greenwood Genetic Center, Greenwood, SC.

Figura 15-16 Reimpreso con la autorización de Agur AMR. *Grant's Atlas of Anatomy.* 10th ed. Baltimore: Lippincott Williams & Wilkins; 1999:107.

Figura 15-22 Modificado de Gilbert SF. *Developmental Biology.* Sunderland, MA: Sinauer; 2006.

Figura 15-31 B, C Por cortesía del Dr. Roger Stevenson, Greenwood Genetic Center, Greenwood, SC.

Figura 15-35 Por cortesía del Dr. D. Nakayama, Department of Surgery, University of North Carolina.

Figura 16-8 Por cortesía del Dr. Roger Stevenson, Greenwood Genetic Center, Greenwood, SC.

Figura 16-9 D, E Reimpreso con la autorización de Stevenson RE, Hall JG, Goodman RM, eds. *Human Malformations and Related Anomalies.* New York: Oxford University Press; 1993.

Figura 16-11 Por cortesía del Dr. Roger Stevenson, Greenwood Genetic Center, Greenwood, SC.

Figura 16-16 A Por cortesía del Dr. Roger Stevenson, Greenwood Genetic Center, Greenwood, SC.

Figura 16-16 B Por cortesía del Dr. David D. Weaver, Department of Medical and Molecular Genetics, Indiana University School of Medicine.

Figura 16-32 C Reimpreso con la autorización de Jirasek J. *An Atlas of the Human Embryo and Fetus.* London: Taylor and Francis Books Ltd; 2001.

Figura 16-34 A, B Reimpreso con la autorización de Jirasek J. *An Atlas of the Human Embryo and Fetus.* London: Taylor and Francis Books Ltd; 2001.

Figura 16-35B, C Por cortesía del Dr. Roger Stevenson, Greenwood Genetic Center, Greenwood, SC.

Figura 16-37 Por cortesía del Dr. David D. Weaver, Department of Medical and Molecular Genetics, Indiana University School of Medicine.

Figura 17-5 C Reimpreso con la autorización de Jirasek J. *An Atlas of the Human Embryo and Fetus.* London: Taylor and Francis Books Ltd; 2001.

Figura 17-15 Por cortesía del Dr. A. Shaw, Department of Surgery, University of Virginia.

Figura 17-16 A-D Por cortesía del Dr. David D. Weaver, Department of Medical and Molecular Genetics, Indiana University School of Medicine.

Figura 17-20 Por cortesía del Dr. A. Shaw, Department of Surgery, University of Virginia.

Figura 17-21 C Reimpreso con la autorización de Jirasek J. *An Atlas of the Human Embryo and Fetus.* London: Taylor and Francis Books Ltd; 2001.

Figura 17-23 C Reimpreso con la autorización de Jirasek J. *An Atlas of the Human Embryo and Fetus.* London: Taylor and Francis Books Ltd; 2001.

Figura 17-29 A, D Por cortesía del Dr. David D. Weaver, Department of Medical and Molecular Genetics, Indiana University School of Medicine.

Figura 17-30 A, C Reimpreso con la autorización de Jirasek J. *An Atlas of the Human Embryo and Fetus.* London: Taylor and Francis Books Ltd; 2001.

Figura 17-30 B, D Por cortesía del Dr. Roger Stevenson, Greenwood Genetic Center, Greenwood, SC.

Figura 17-34 Reimpreso con la autorización de Moore KL, Dalley AF. *Clinically Oriented Anatomy.* 5th ed. Philadelphia: Lippincott Williams & Wilkins.

Figura 18-2 D Por cortesía del Dr. K. W. Tosney, Molecular, Cellular, and Developmental Biology Department, University of Michigan.

Figura 18-6 B Por cortesía del Dr. K. W. Tosney, Molecular, Cellular, and Developmental Biology Department, University of Michigan.

Figura 18-10 C Por cortesía del Dr. K. W. Tosney, Molecular, Cellular, and Developmental Biology Department, University of Michigan.

Figura 18-16 Por cortesía del Dr. Roger Stevenson, Greenwood Genetic Center, Greenwood, SC.

Figura 18-32 Redibujado de Rubenstein JLR, Beachy PA. Patterning of the embryonic forebrain. *Curr Opin Neurobiol* 1998;8:18–26.

Figura 18-34 Por cortesía del Dr. Roger Stevenson, Greenwood Genetic Center, Greenwood, SC.

Figura 18-36 Por cortesía del Dr. Roger Stevenson, Greenwood Genetic Center, Greenwood, SC.

Figura 18-37 A, B Por cortesía del Dr. Roger Stevenson, Greenwood Genetic Center, Greenwood, SC.

Figura 18-38 Por cortesía del Dr. J. Warkany. Reprintedwith permission from Warkany J. *Congenital Malformations.* Chicago: Year Book Medical Publishers; 1971.

Figura 18-39 Por cortesía del Dr. David D. Weaver, Department of Medical and Molecular Genetics, Indiana University School of Medicine.

Figura 18-42 B Reimpreso con la autorización de Moore KL, Dalley AF. *Clinically Oriented Anatomy.* 5th ed. Philadelphia: Lippincott Williams and Wilkins; 2006.

Figura 19-8 Reimpreso con la autorización de Moore KL, Dalley AF. *Clinically Oriented Anatomy.* 5th ed. Philadelphia: Lippincott Williams and Wilkins; 2006.

Figura 19-10 B Por cortesía del Dr. E. Blechschmidt, Department of Anatomy, University of Göttingen.

Figura 19-11 A-D Por cortesía del Dr. David D. Weaver, Department of Medical and Molecular Genetics, Indiana University School of Medicine.

Figura 20-2 D, E Por cortesía del Dr. K. W. Tosney, Molecular, Cellular, and Developmental Biology Department, University of Michigan.

Figura 20-11 Por cortesía del Dr. David D. Weaver, Department of Medical and Molecular Genetics, Indiana University School of Medicine.

Figura 20-12 Por cortesía del Dr. David D. Weaver, Department of Medical and Molecular Genetics, Indiana University School of Medicine.

Figura 21-2 Por cortesía del Dr. Roger Stevenson, Greenwood Genetic Center, Greenwood, SC.

Figura 21-4 Por cortesía del Dr. Roger Stevenson, Greenwood Genetic Center, Greenwood, SC.

Figura 21-6 Por cortesía del Dr. Roger Stevenson, Greenwood Genetic Center, Greenwood, SC.

GLOSARIO DE TÉRMINOS CLAVE

A

Ácido fólico Vitamina «B» que puede evitar aproximadamente el 70% de los defectos del tubo neural si las futuras madres lo toman como un complemento de 400 μg durante 2-3 meses antes de quedar embarazadas y durante todo el embarazo.

Acueducto cerebral (de Silvio) Luz del mesencéfalo que conecta el tercer y el cuarto ventrículos. A menudo constituye el sitio donde se sitúan alteraciones que impiden el flujo de líquido cefalorraquídeo y causan hidrocéfalo.

Adenohipófisis Parte anterior de la hipófisis que deriva de la bolsa de Rathke.

Agujero ciego Fosa en la unión de los dos tercios anteriores y el tercio posterior de la lengua que representa el lugar de origen de la glándula tiroides.

Agujero epiploico (de Winslow) Abertura entre los sacos menor y mayor de la cavidad abdominal localizada en el borde libre del omento menor entre el duodeno y el hígado. En el borde ventral se encuentra el colédoco, la arteria hepática y la vena porta (la tríada portal).

Agujero oval Abertura en el tabique interauricular que permite la derivación de sangre de derecha a izquierda durante el desarrollo fetal.

Alantoides Estructura vestigial que actúa como órgano respiratorio en el embrión aviar. Se extiende desde la región ventral del seno urogenital hasta el ombligo. Más tarde, su porción distal, llamada *uraco,* se convierte en un cordón fibroso y forma el ligamento umbilical medio. Si permanece visible, entonces puede formar una fístula o un quiste uracales en esta región.

Almohadillas endocárdicas Estructuras que constan de tejido conectivo laxo, cubiertas por endotelio, que son responsables de la mayor parte de procesos de tabicación que tienen lugar en el corazón.

Alteraciones Término utilizado para describir anomalías congénitas debidas a procesos destructivos que alteran una estructura después de que se haya formado normalmente, por ejemplo, accidentes vasculares que causan atresias intestinales y bandas amnióticas causantes de amputación de una extremidad o de dedos.

Amelia Ausencia completa de una extremidad.

Amniocentesis Procedimiento utilizado para obtener líquido amniótico para el análisis de factores, tales como α-fetoproteína (AFP) y células (cromosomas), que proporciona información sobre el estado del feto.

Amnios Membrana derivada del epiblasto que circunda la cavidad amniótica llena de líquido que hay alrededor del embrión y el feto. El líquido amortigua el feto y forma una cuña hidrostática que contribuye a la dilatación del cuello uterino durante el parto. Este mismo líquido sirve para analizar el bienestar fetal.

Anencefalia Defecto del tubo neural que se caracteriza por la ausencia de cierre de los pliegues neurales craneales, lo que lleva a la degeneración tisular y a la poca o nula formación de los centros cerebrales superiores, la corteza cerebral, etc. La anomalía es letal, pero el 70% de estos defectos pueden evitarse si la futura madre toma diariamente 400 μg de ácido fólico 2 o 3 meses antes de quedar embarazada y durante todo el embarazo.

Angiogénesis Formación de vasos sanguíneos por gemación desde vasos existentes.

Anillo fibroso Anillo exterior de tejido fibroso en un disco intervertebral.

Apoptosis Muerte celular programada, por ejemplo, entre los dedos.

Arco aórtico Rama que va del saco aórtico a la aorta dorsal pasando por el centro de cada arco faríngeo. En un principio hay cinco pares, pero éstos se hallan sujetos a un remodelado considerable para formar patrones vasculares definitivos en la cabeza y el cuello, en la aorta y en la circulación pulmonar.

Arcos faríngeos Barras de mesénquima derivadas de mesodermo y células de la cresta neural que se forman en cinco pares alrededor de la faringe, de algún modo como las agallas (branquias) de un pez. Están cubiertas en su exterior por ectodermo y por endodermo en su interior. En el exterior hay hendiduras entre los pares de arcos, mientras que las bolsas se sitúan internamente entre los arcos. No obstante, no hay comunicación entre hendiduras y bolsas.

Asa intestinal primaria Asa que forma alrededor de la arteria mesentérica superior el intestino medio. Rota y se alarga formando la hernia umbilical durante la sexta semana. A continuación, sigue creciendo y rotando mientras vuelve a introducirse en la cavidad abdominal a principios de la décima semana.

Asas cardíacas La flexión del tubo cardíaco coloca el corazón en la región torácica izquierda y crea la forma cardíaca "típica", con las aurículas posteriores a los ventrículos.

Asta lateral Origen de las neuronas (columnas intermedias) para el sistema nervioso simpático que se encuentran en la región lateral de la médula espinal, de T1 a L1-L2.

Atresia Ausencia congénita de una abertura o luz, por ejemplo, atresia del intestino.

B

Blastocisto Fase de la embriogénesis en el momento de la implantación, en la cual células externas del trofoblasto forman una esfera llena de líquido, con un pequeño grupo de células del embrioblasto –la masa de células internas– en un polo.

Bolsa de Rathke Evaginación de ectodermo del techo de la cavidad oral que forma la porción anterior (adenohipófisis) de la hipófisis.

Bolsa faríngea Hendidura alineada al endodermo sobre la superficie externa de los arcos faríngeos.

Bolsa omental (saco peritoneal menor) Espacio creado posterior al estómago por rotación del intestino. Este espacio se conecta con el resto de la cavidad peritoneal (saco peritoneal mayor) a través del agujero epiploico (de Winslow).

Bolsa rectouterina (bolsa de Douglas) Depresión entre la vagina y el recto. Este sitio es el lugar donde es más frecuente un embarazo ectópico dentro de la cavidad peritoneal (el lugar más habitual de todos es en la región ampollar en el conducto uterino).

Bolsa uterovesical Depresión entre la vagina y la vejiga urinaria.

Braquicefalia Tipo de craneosinostosis en el cual las suturas coronales se cierran de manera prematura, con el resultado de una forma cefálica estrecha y corta.

Braquidactilia Dedos cortos.

Bridas amnióticas Fragmentos de amnios que se desgarran y pueden enredarse en los dedos y las extremidades, causando constricciones y amputaciones, o bien ser deglutidos por el feto, con el resultado de defectos en el desarrollo facial. Se desconoce su origen.

C

Campo cardiogénico primario (CCP) Células progenitoras cardíacas que han migrado a través de la línea primitiva y se han colocado en la capa esplácnica (visceral) del mesodermo de la capa lateral en una disposición en herradura craneal a la región craneal de la placa neural. Estas células se unirán para formar el tubo cardíaco y contribuirán a la formación de aurículas, ventrículo izquierdo y parte del ventrículo derecho.

Campo cardiogénico secundario (CCS) Grupo de células en la capa visceral (esplácnica) del mesodermo de la placa lateral, abajo del piso de la parte posterior de la faringe. Regulado por células de la cresta neural que migran en la región, el CCS contribuye a la formación del ventrículo derecho y el tracto de salida (cono cardíaco y tronco arterioso) del corazón.

Canal inguinal Paso oblicuo para los testículos que va desde el abdomen inferior hasta el escroto. También se forma en los fetos femeninos.

Canal pericardioperitoneal Aberturas del abdomen hasta el tórax posterior y hasta el septo transverso que cierran las membranas pleuroperitoneales durante la formación del diafragma.

Capa del manto Capa interna del tubo neural que consta de neuronas (sustancia gris).

Capa marginal Capa periférica del tubo neural que consta de fibras nerviosas (sustancia blanca).

Capacitación Periodo de acondicionamiento de los espermatozoides en el conducto reproductor femenino que dura unas siete horas, necesario para que los espermatozoides sean capaces de fecundar el óvulo.

Capas germinales Las tres capas de células básicas de ectodermo, mesodermo y endodermo que se forman tras el proceso de la gastrulación. Estas capas forman todas las estructuras en el embrión.

Cápsula de Bowman Estructura en forma de copa situada en el extremo de cada túbulo contorneado proximal que circunda parcialmente un glomérulo.

Cariotipo Composición cromosómica de un individuo.

Cavidad coriónica Espacio formado entre el mesodermo extraembrionario que recubre el citotrofoblasto (mesodermo extraembrionario somático) y el que rodea el saco vitelino y el embrión (mesodermo extraembrionario visceral). La cavidad coriónica con el tiempo se obliterará por expansión de la cavidad amniótica y fusión del amnios con el corion.

Cavidad del cuerpo primitiva Creado por el cierre de la pared ventral del cuerpo, este espacio se extiende desde la región del cuello hasta la pelvis. Será dividido por el diafragma en las cavidades torácica y peritoneal y por los pliegues pleuropericárdicos en las cavidades pleural y pericárdica.

Células alveolares Células que revisten los alvéolos. Las células de tipo I participan en el intercambio gaseoso. Las células de tipo II producen surfactante.

Células de la cresta neural Células del neuroepitelio que se forman en las puntas («cresta») de los pliegues neurales y que a continuación migran a otras regiones para formar muchas estructuras, entre las cuales ganglios espinales, huesos y tejido conectivo del rostro, tabiques para el tracto del corazón, algunos ganglios de pares craneales, ganglios para el tubo intestinal (ganglios entéricos), melanocitos, etc. Estas células son vulnerables a alteraciones teratógenas y explican por qué muchos niños con hendidura facial también sufren alteraciones cardíacas.

Células germinales primordiales Células responsables de diferenciarse en óvulos y espermatozoides. Migran desde la pared del saco vitelino hasta las crestas genitales.

Citotrofoblasto Capa interna proliferativa del trofoblasto.

Cloaca Cámara común para los sistemas intestinal y urinario. La parte anterior forma el seno urogenital y la parte posterior forma el ano.

Coloboma Alteración en el ojo debido al cierre incompleto de la fisura óptica. Habitualmente estas alteraciones se limitan al iris.

Columna intermedia Origen de los cuerpos celulares simpáticos (células del asta lateral) en la médula espinal desde T1 a L2.

Compactación Proceso en el que las células de la etapa de mórula forman zonas de oclusión para formar líquido y bombearlo a la cavidad de los blastocitos.

Condrocráneo Parte del neurocráneo que forma la base del cráneo y que emerge estableciendo en primer lugar modelos cartilaginosos para los huesos (osificación endocondral).

Conductillos eferentes Túbulos que conectan la red testicular con el conducto mesonéfrico para el paso de esperma desde los túbulos seminíferos al epidídimo. Los túbulos proceden de túmulos nefríticos del riñón mesonéfrico.

Conducto tirogloso Conducto formado a lo largo de la vía de migración tiroidea que se extiende en la línea media desde el agujero ciego en la lengua hasta el cuello.

Conducto vitelino Conexión entre el saco vitelino y el asa intestinal primaria del intestino medio a través del tallo de conexión. Si este conducto no degenera se producen fístulas y divertículos (divertículo de Meckel) que van del intestino delgado al ombligo.

Conductos mesonéfricos Conductos colectores para el riñón mesonéfrico que involucionan en los fetos femeninos pero que forman el epidídimo, el conducto deferente, la vesícula seminal y los conductos eyaculatorios en los fetos masculinos.

Conductos paramesonéfricos Conductos análogos al conducto mesonéfrico y que se extienden desde la cavidad abdominal hasta la pared posterior del seno urogenital. Estos conductos involucionan en el feto de sexo masculino pero forman el útero, las trompas uterinas (de Falopio) y la parte superior de la vagina en los fetos de sexo femenino.

Corion Estructura de múltiples capas que consta de la capa somática de mesodermo extraembrionario, del citotrofoblasto y del sincitiotrofoblasto. Contribuye a la porción fetal de la placenta, incluidas las vellosidades y los lagos vellosos.

Corion frondoso (corion folicular) Parte embrionaria del corion donde se forman las vellosidades.

Corion liso Parte abembriónica del corion, donde las vellosidades involucionan dejando una superficie lisa.

Corpúsculo renal Combinación de cápsula de Bowman y glomérulo.

Cotiledones Compartimientos (15 a 20) que se forman en la placenta cuando los tabiques deciduales crecen hacia los espacios intervellosos. Estos tabiques nunca alcanzan la placa coriónica, de modo que existe comunicación entre los cotiledones.

Craneo visceral Parte del cráneo que comprende los huesos del rostro (la otra parte del cráneo es el neurocráneo).

Craneosinostosis Cierre prematuro de una o más suturas craneales, causante de una alteración en la forma del cráneo. Una de las principales causas es la presencia de mutaciones en los receptores del factor de crecimiento de los fibroblastos (*fibroblast growth factor receptors*, FGFR).

Cresta ectodérmica apical (*apical ectodermal ridge*, AER) Capa de ectodermo engrosado en la punta distal de la extremidad, que controla el crecimiento hacia afuera de la extremidad manteniendo una población de células adyacentes al mesodermo y de proliferación rápida, llamada zona de progreso.

Cresta terminal Borde de tejido en la aurícula derecha entre la parte trabeculada original de la aurícula derecha y la parte de pared lisa derivada del seno venoso.

Cresta urogenital Elevación de mesodermo intermedio cubierta de epitelio bilateral que se sitúa en las regiones torácica inferior y lumbar y que forma los riñones mesonéfricos y las gónadas.

Criptorquidia Fallo en el descenso desde el escroto de uno o ambos testículos.

D

Deformaciones Desarrollo alterado de estructuras causado por fuerzas mecánicas, por ejemplo, pie deforme resultado de una falta de espacio en la cavidad amniótica.

Dermatoma Porción dorsal de cada somita que forma la dermis de la piel. Los dermatomas están segmentados y están inervados por nervios raquídeos procedentes de los segmentos donde se originan. Este patrón segmentario se conserva mientras migran por todo el cuerpo. Por lo tanto, cada región que ocupan de la piel también se denomina dermatoma y está inervada por el mismo nervio raquídeo que originalmente inervaba la región dermatómica del somita.

Diáfisis Tallo de los huesos largos.

Diencéfalo Deriva de la parte caudal del prosencéfalo (cerebro anterior) y forma el tálamo, el hipotálamo, el lóbulo posterior de la hipófisis, los tallos ópticos (nervios) y otras estructuras.

Dihidrotestosterona Transformada a partir de la testosterona y responsable de la diferenciación del conducto mesonéfrico y de los genitales externos.

Diploide Complemento cromosómico normal presente en las células somáticas. En éstas, los cromosomas existen como 23 pares homólogos que forman el número diploide 46.

Disco intervertebral Disco amortiguador que se forma entre cada vértebra y que consta de una porción gelatinosa, el núcleo pulposo, y de un anillo exterior de tejido fibroso denominado anillo fibroso.

Disgenesia caudal También llamada sirenomelia o síndrome de la sirena, es causada por producción insuficiente de mesodermo por la línea primitiva. En consecuencia, no hay células suficientes para formar la parte inferior del cuerpo, y las piernas permanecen fusionadas. La agenesia renal suele ser la causa de la muerte. Estos defectos se observan más a menudo en hijos de madres diabéticas insulinodependientes.

Dismorfología Estudio de las causas, los pronósticos, el tratamiento y la prevención de las anomalías congénitas. Habitualmente, un dismorfólogo es un genético clínico en un departamento de genética.

Dominio abaxial Dominio mesodérmico comprendido por la capa parietal del medodermo de la placa lateral y células somíticas de las regiones de miotoma y esclerotoma, que migran a través de la frontera somítica lateral.

Dominio primaxial Región del mesodermo alrededor del tubo de la placa neural que sólo contiene células derivadas de somitas (mesodermo paraxial).

E

Ectodermo Una de las tres capas germinales básicas que forman la piel, el sistema nervioso central, el pelo y muchas otras estructuras.

Ectopia cardíaca Defecto en la pared ventral del cuerpo que resulta de la falta de cierre de los pliegues laterales de dicha pared en la región torácica, con el resultado de que el corazón se encuentra fuera del tórax.

Ectópico Algo que no se halla en su posición normal, por ejemplo, un sitio de implantación de un embrión.

Ectrodactilia Falta de dedos.

Embriogénesis Otro nombre para la organogénesis; se refiere al periodo de formación de órganos, desde alrededor de la tercera hasta la octava semanas después de la fecundación.

Endodermo Una de las tres capas germinales básicas que forman el intestino y estructuras derivadas.

Endodermo visceral anterior (EVA) Grupo de células endodérmicas en el extremo craneal del disco bilaminar, responsable de inducir la región de la cabeza al secretar factores de transcripción, como *OTX2*, *LIM1* y *HESX1*.

Epiblasto Capa dorsal (superior) de células que comprende el disco germinal bilaminar durante la segunda semana de desarrollo. El hipoblasto forma la capa ventral. Todos los tejidos del embrión derivan del epiblasto.

Epidídimo Región muy convoluta que deriva del conducto mesonéfrico y se utiliza para almacenar esperma.

Epífisis Extremo de los huesos largos.

Escafocefalia Tipo de craneosinostosis en el cual la sutura sagital se cierra de manera prematura, con el resultado de una forma larga y estrecha de la cabeza.

Escisión alternativa Proceso de eliminación («escisión») de intrones para crear distintas proteínas a partir del mismo gen.

Esclerotoma Parte ventromedial de cada somita que forma las vértebras.

Espina bífida Alteración del tubo neural que implica el desarrollo incompleto de los arcos vertebrales con o sin alteraciones del tubo neural subyacente. Si sólo se ven afectadas las vértebras, la alteración se denomina espina bífida oculta porque habitualmente se halla cubierta por piel y no es visible por fuera. Si el tubo neural subyacente se ve afectado, entonces la alteración se denomina espina bífida quística. El 70% de estas alteraciones pueden evitarse si la futura madre toma diariamente 400 μg de ácido fólico 2 o 3 meses antes de quedar embarazada y durante todo el embarazo.

Esplacnopleura Combinación de la capa visceral (esplácnica) del mesodermo de la placa lateral con la capa adyacente de endodermo.

Estenosis Estrechamiento de un canal u orificio.

Estomodeo Cavidad bucal primitiva alineada ectodérmicamente, está separada de la faringe mediante la membrana bucofaríngea que después se rompe.

Estroma Tejido conectivo de las glándulas.

Exón Región de un gen que puede transcribirse en una proteína.

Extrofia vesical Defecto en la pared ventral del cuerpo causado por la falta de cierre de los pliegues laterales de la pared corporal en la región pélvica, de lo que resulta protrusión de la vejiga a través del defecto.

F

Factores de crecimiento de fibroblastos (*fibroblast growth factors*, FGF) Proteínas de señal en una gran familia que consta de más de 15 elementos. Participan en numerosos acontecimientos embriológicos, entre los cuales están la formación de las suturas y los huesos del cráneo. Las mutaciones en sus receptores (FGFR) producen una variedad de anomalías craneofaciales, entre las cuales hay muchas formas de craneosinostosis.

Factores de crecimiento Proteínas que actúan como moléculas de señal que habitualmente son secretadas y cuyas señales son transducidas por receptores que hay en las células diana.

Factores de transcripción Proteínas que tienen sitios de unión a ADN que regulan la expresión de los genes en dirección 3'.

Fenotipo Características físicas de un individuo.

Fístula Paso anómalo.

Focomelia Ausencia parcial de una extremidad (un tipo de meromelia) en la cual los huesos largos faltan o son muy cortos, de modo que la mano o el pie están unidos al lado del cuerpo.

Fontanelas Suturas amplias en el cráneo en el sitio en que se encuentran más de dos huesos. La más grande es la anterior, a veces llamada "punto blando", localizada donde se encuentran los dos huesos parietales y los dos frontales.

Fosa oval Depresión en el lado derecho del tabique intrauricular que se forma cuando el primer tabique y el segundo tabique hacen presión entre sí y cuando el agujero oval está cerrado en el momento del parto.

Fosa primitiva Depresión en el nódulo primitivo.

Frontera somítica lateral Borde entre cada somita y la capa parietal del mesodermo de la placa lateral. Algunas células de las regiones de miotoma y esclerotoma de cada somita migran a través de la frontera para ingresar en el mesodermo de la placa lateral, y con éste forman el dominio abaxial.

G

Ganglio raquídeo (ganglio de la raíz dorsal) Ganglio derivado de células de la cresta neural que se encuentra fuera de la médula espinal y aloja los somas sensitivos para un nervio raquídeo.

Gastrosquisis Defecto en la pared ventral del cuerpo que resulta de falta de cierre de los pliegues laterales de dicha cavidad en la región abdominal, con la consecuencia de protrusión de los intestinos y a veces otros órganos a través del defecto.

Gastrulación Proceso de formación de las tres capas germinales principales a partir del epiblasto en el que interviene el movimiento de células a través de la línea primitiva para formar el endodermo y el mesodermo.

Gemelos dicigóticos Gemelos formados a partir de dos óvulos, la forma más habitual de formación de gemelos (66%).

Gemelos monocigóticos Gemelos formados a partir de un único oocito. La división puede tener lugar en la etapa de dos células o tras la formación del disco germinal, pero habitualmente tiene lugar en el momento de la formación de la masa de células internas.

Genes de homeosecuencia Factores de transcripción que contienen una homeosecuencia, un motivo de unión a ADN específico (secuencia) dentro de una región llamada el homeodominio. Estos genes son importantes para modelar el eje embrionario, para establecer distintas regiones del cerebro, para determinar el origen y el tipo de estructuras derivadas del intestino, para modelar las extremidades y para otros fenómenos parecidos.

Glomérulo Mechón de capilares que se forma en la cápsula de Bowman en el extremo de cada túbulo contorneado proximal.

Gubernáculo Condensación de mesénquima que se extiende desde el testículo hasta el suelo del escroto y que participa en el descenso del testículo desde la pared abdominal hasta el escroto.

H

Haploide Término usado para denotar el número de cromosomas en los gametos (23), que es la mitad del número presente en las células somáticas (diploides).

Hendidura faríngea Hendidura alineada al ectodermo sobre la superficie externa de los arcos faríngeos.

Hidrocéfalo Aumento de la cantidad de líquido cefalorraquídeo en el cerebro causante de un aumento de la presión intracraneal. Habitualmente se debe a un bloqueo en el patrón circulatorio del líquido, que la mayoría de veces tiene lugar en el acueducto cerebral de Silvio en el mesencéfalo. Si las suturas craneales no se han fusionado, la cabeza del niño se agranda, a veces hasta grandes proporciones si no se libera la presión.

Hiperplasia Aumento del número de células.

Hipertrofia Aumento del tamaño de una parte o un órgano.

Hipoblasto Capa ventral del disco germinal bilaminar. Contribuye a la formación del saco vitelino y el mesodermo extraembrionario, pero no a la de los tejidos del embrión.

Hipospadias Abertura de la uretra a lo largo de la cara ventral del pene o el escroto.

Holoprosencefalia Defecto en el cual se pierde tanto tejido de la línea media para la cara y el encéfalo, que los dos ventrículos laterales se fusionan entre sí y parecen uno solo.

Hormona antimülleriana Otra expresión para la sustancia de inhibición mülleriana producida por las células de Sertoli que causa la regresión de los conductos müllerianos (paramesonéfricos) en el sexo masculino.

I

Inducción Proceso mediante el cual una población de células o un tejido hacen que otro grupo de células o tejidos cambien su destino. De este modo, un tipo celular es el inductor y el otro el que responde.

Interacciones epiteliomesenquimatosas Proceso mediante el cual se forman prácticamente todos los órganos. Entre los ejemplos se incluyen el ectodermo de las extremidades y el mesénquima subyacente, el endodermo del intestino y el mesénquima circundante, el epitelio del uréter y el mesénquima metanéfrico, etc. Para regular la diferenciación de los órganos tiene lugar un ir y venir de señales entre estos tipos celulares.

Intestino anterior Parte del conducto intestinal que en un inicio es caudal a la faringe justo en posición proximal a la yema pulmonar y que se extiende hasta un punto justo distal a la yema hepática. Forma el esófago, el estómago y parte del duodeno, además de los pulmones, el hígado, la vesícula biliar y el páncreas, todos los cuales se forman a partir de divertículos (yemas) del conducto intestinal.

Intestino medio Parte del tubo intestinal que se extiende desde la posición inmediatamente distal de la yema hepática hasta los dos tercios proximales del colon transverso. Forma parte del duodeno, el yeyuno, el íleo, el ciego, el apéndice, el colon ascendente y parte del colon transverso. Al inicio del desarrollo se forma el asa intestinal primaria que tiene como eje la arteria mesentérica superior. Esta asa participa en la rotación intestinal y en la formación de la hernia umbilical fisiológica y está conectada al saco vitelino a través del conducto vitelino.

Intestino posterior o caudal Parte del conducto intestinal que se extiende desde el tercio distal del colon transverso hasta la parte superior del canal anal. Forma parte del colon transverso, el colon descendente, el colon sigmoide, el recto y la parte superior del canal anal.

Intraperitoneal Órganos que penden de un mesenterio en la cavidad abdominal.

Intrón Región de un gen que no puede transcribirse en una proteína.

L

Lateralidad Existencia de lados derecho e izquierdo establecidos durante la gastrulación en la tercera semana de desarrollo. Los pacientes con alteraciones en la lateralización, tales como los que son antes que nada bilateralmente lateralizados a derecha o izquierda, tienen secuencias de lateralidad.

Ligamento falciforme Parte del mesenterio central que une el hígado a la pared ventral del cuerpo.

Ligamento redondo del hígado Formado por la vena umbilical obliterada que corre en el margen libre del ligamento falciforme.

Ligamentos peritoneales Engrosamientos de peritoneo que unen órganos entre sí. Por ejemplo, el bazo y el riñón por el ligamento esplenorrenal, y el hígado y el duodeno por el ligamento hepatoduodenal.

Ligando Molécula señal.

Línea primitiva Surco que se forma en el epiblasto en el extremo caudal del embrión en etapa de disco germinativo bilaminar a través del cual migran las células de epiblasto para formar endodermo y mesodermo durante la gastrulación.

M

Malformación congénita Sinónimo de la expresión *anomalía congénita*, hace referencia a cualquier trastorno

estructural, conductual, funcional o metabólico en el momento del parto.

Masa celular interna Conjunto de células que se segrega en un polo del blastocito y a partir del cual se desarrolla todo el embrión.

Masa de células externas Células que circundan la cavidad del blastocito y que cubren la masa de células internas y que formarán el trofoblasto.

Meiosis Divisiones laterales que ocurren el las células germinales para generar gametos masculinos y femeninos. La meiosis requiere dos divisiones celulares para reducir el número de cromosomas de 46 al número haploide de 23.

Membrana amniocoriónica Membrana que se forma cuando la expansión de la cavidad amniótica oblitera la cavidad coriónica, haciendo que el amnios entre en contacto con el corion y ambos se fusionen. La membrana amniocoriónica sirve como cuña hidrostática durante la inducción del trabajo de parto.

Membrana bucofaríngea Membrana formada en el extremo craneal del disco germinal por adhesión entre las células del epiblasto y el hipoblasto. Más tarde, recubre la abertura de la cavidad bucal y se rompe cuando se desarrolla la faringe.

Membrana cloacal (placa) Membrana formada en el extremo caudal del embrión por adhesión entre las células del epiblasto y el hipoblasto. Más tarde recubre la cloaca y finalmente se rompe para formar aberturas en el seno urogenital y el ano.

Meningocele Defecto del tubo neural en el que una bolsa llena de líquido de las meninges protruye a través de una abertura que hay en el cráneo o en las vértebras.

Meningoencefalocele Herniación de meninges y tejido encefálico a través de un defecto en el cráneo, por lo común en la región occipital.

Meromelia Ausencia parcial de una extremidad.

Mesencéfalo Una de las tres vesículas cerebrales principales que no se subdivide.

Mesénquima Cualquier tejido organizado libremente compuesto de células de tipo fibroblasto y de matriz extracelular independientemente del origen de las células.

Mesenterio Doble capa de peritoneo que conecta partes del intestino o de otras vísceras con la pared del cuerpo o entre sí. Los mesenterios proporcionan vías para los nervios, los vasos sanguíneos y los vasos linfáticos que van hasta las vísceras y desde las mismas y que contribuyen a sostener los órganos en el abdomen.

Mesenterio dorsal Capa doble de peritoneo de la que pende el conducto del intestino desde la pared del cuerpo dorsal del extremo inferior del esófago hasta el recto. Más tarde, a medida que el intestino crece y se repliega, algunas partes del mesenterio dorsal se pierden al fusionarse partes del intestino con la pared corporal posterior, es decir, partes del duodeno y el colon.

Mesenterio ventral Doble capa de peritoneo derivada del septo transverso y que se extiende desde el hígado hasta la pared ventral del cuerpo (el ligamento falciforme) y desde el hígado hasta el estómago y el duodeno (omento menor).

Mesodermo de placa lateral Tejido derivado del mesodermo que se divide en las capas de la esplacnopleura (visceral) y la somatopleura (somática) que circundan los órganos y la cavidad corporal.

Mesodermo esplácnico (visceral) Parte del mesodermo de la placa lateral que se asocia con endodermo y forma pleura visceral, peritoneo visceral, etcétera.

Mesodermo intermedio Capa derivada del mesodermo situada entre las capas de las placas paraxial y lateral y responsable de la formación de la mayor parte del sistema urogenital.

Mesodermo paraxial Tejido derivado del mesodermo y situado a lo largo del eje del embrión responsable de formar los somitas y los somitómeros.

Mesodermo somático (parietal) Capa del mesodermo de la placa lateral asociada al ectodermo. Forma pleura parietal, peritoneo parietal, etcétera.

Mesodermo Una de las tres capas germinales básicas que forma los vasos sanguíneos, hueso, tejido conectivo y otras estructuras.

Mesonefros Riñón primitivo que forma túbulos y conductos en las regiones torácica y lumbar. La mayor parte de estas estructuras degeneran, pero el conducto principal (conducto mesonéfrico) y algunos de los túbulos contribuyen a la formación del sistema reproductor masculino.

Metanefros Riñón definitivo que se forma a partir de mesodermo metanéfrico (blastema metanéfrico) en la región pélvica.

Metencéfalo Deriva de la porción craneal del rombencéfalo (cerebro posterior) y forma el cerebelo y la protuberancia o puente.

Mielencéfalo Deriva de la porción caudal del rombencéfalo (cerebro posterior) y forma el bulbo raquídeo.

Mielomeningocele Protrusión de meninges y tejido de la médula espinal a través de un defecto en el arco vertebral llamado espina bífida.

Miotomo Porción dorsomedial de cada somita que forma el epímero a partir del cual derivan los músculos extensores de la espalda.

Mitosis Proceso por el cual una célula se divide y da origen a dos células hijas, cada una con 46 cromosomas.

Mola hidatidiforme El trofoblasto forma tejido placentario, pero sin embrión. Las molas sólo expresan genes paternos, y probablemente se originan de la fecundación de un óvulo sin núcleo seguida de duplicación de los cromosomas paternos para restaurar la diploidía. Las molas secretan altas concentraciones de gonadotropina coriónica humana y pueden tornarse invasoras (malignas).

Morfógeno Molécula secretada a cierta distancia que puede inducir la diferenciación celular. El mismo morfógeno puede inducir más de un tipo celular estableciendo un gradiente de concentración.

N

Nefrona Unidad funcional del riñón que consta de los túbulos contorneados proximal y distal, el asa de Henle, la cápsula de Bowman y un glomérulo.

Nervio raquídeo Nervio formado por la unión de las raíces dorsal y ventral en cada agujero intervertebral.

Nervios esplácnicos Fibras simpáticas y parasimpáticos preganglionares en el tórax (nervios esplácnicos mayores [T5 a T9], menores [T10 y T11] y última [T12]), en la región lumbar (nervios esplácnicos lumbares [L1 y L2]; simpáticos) y en la región pélvica (nervios esplácnicos pélvicos S2 a S4; parasimpáticos).

Neurocráneo Parte del cráneo que forma una funda protectora alrededor del cerebro (la otra parte del cráneo es el cráneo visceral o rostro). Consta de dos partes, el neurocráneo membranoso, o huesos planos del cráneo, y el neurocráneo cartilaginoso o condrocráneo, que forma la base del cráneo.

Neurómeros Segmentos craneales asociados con los somitómeros. Son en especial prominentes en el rombencéfalo, donde se llaman rombómeros.

Neuroporos Aberturas craneal y caudal en el tubo neural que hay desde el momento en que se inicia el cierre de los pliegues neurales y hasta que termina, es decir, porciones sin cerrar del tubo neural que se está cerrando.

Neurulación Proceso de transformación de la placa neural en el tubo neural. La neurulación empieza en la tercera semana y termina a los 28 días. Si los pliegues neurales no se cierran se producen defectos del tubo neural, entre los cuales se encuentra anencefalia y espina bífida.

Nódulo primitivo Región elevada alrededor del extremo craneal de la línea primitiva que se conoce como el «organizador» porque regula procesos importantes tales como la lateralidad y la formación de la notocorda.

Notocorda Columna extendida de células de la línea media situadas justo en posición ventral a la placa del suelo del sistema nervioso central y que se extienden desde la hipófisis hasta el final de la médula espinal. Es importante para inducir la placa neural, la región ventral (motora) del cerebro y la médula espinal, y la porción esclerotómica de los somitas para formar las vértebras. La principal molécula señal de estos fenómenos es sonic hedgehog (SHH).

Núcleo pulposo Porción gelatinosa central de un disco intervertebral derivada de la proliferación de células de la notocorda.

Nucleosoma Unidad básica de estructura de la cromatina que contiene un complejo de proteínas histonas y unos 140 pares de bases de ADN.

O

Omento mayor Doble capa de peritoneo formada a partir del mesenterio dorsal y que se extiende hacia abajo por encima de los intestinos desde la curvatura mayor del estómago. Constituye un sitio de almacenamiento de grasa y puede aislar focos de infección (el «policía» del abdomen).

Omento menor Doble capa de peritoneo que forma parte del mesenterio ventral y que se extiende desde el hígado hasta el extremo proximal del duodeno y la curvatura menor del estómago.

Omento Pliegue de peritoneo que pasa del estómago al hígado (omento menor) o del estómago hasta el colon transverso (omento mayor).

Onfalocele Defecto de la cavidad ventral del cuerpo causado por la incapacidad de asas intestinales con herniación fisiológica de volver a la cavidad del cuerpo en la décima semana.

Organogénesis Período de desarrollo en el que se establecen los primordios de los órganos, habitualmente se considera que va del inicio de la tercera semana hasta finales de la octava semana de gestación. Es el momento en que los órganos son más susceptibles de sufrir alteración y cuando tiene lugar la inducción de la mayor parte de anomalías congénitas.

Osificación endocondral Mecanismo para formar hueso basado en primer lugar en el establecimiento de un modelo cartilaginoso seguido de osificación. Este tipo de formación de hueso es característico de los huesos de las extremidades y de la base del cráneo.

Osificación membranosa Proceso de formación de hueso directamente a partir del mesénquima. Este proceso es característico de los huesos planos de la bóveda craneal.

Osificación membranosa Proceso en el que se forma hueso directamente desde el mesénquima. Este proceso es característico de los huesos planos de la bóveda craneal.

P

Paladar primario Formado por las prominencias nasales mediales como parte del segmento intermaxilar. Se fusiona con el paladar secundario.

Paladar secundario Deriva de los procesos maxilares del primer arco e incluye los paladares blando y duro. Se fusiona con el paladar primario anteriormente.

Parénquima Células características de una glándula o un órgano unidas por tejido conectivo llamado estroma.

Pares craneales Doce pares de nervios asociados con el cerebro, dos de los cuales (el olfatorio y el óptico) originados en el tallo encefálico.

Parietal Perteneciente a la pared de cualquier cavidad.

Parto Acto de dar a luz.

Pedúnculo conector Conexión mesodérmica entre el embrión y la placenta. Contiene el alantoides y los vasos umbilicales, y se incorporará el en cordón umbilical con el pedúnculo (conducto) del saco vitelino.

Placa epifisaria Región cartilaginosa entre la diáfisis y la epífisis de los huesos largos en la que sigue teniendo lugar crecimiento óseo mediante osificación endocondral hasta que el hueso ha adquirido toda la longitud. Después estas placas desaparecen (se cierran).

Placa precordial Agrupación de células de mesodermo situadas entre la membrana bucofaríngea y el extremo craneal de la notocorda. Estas células constituyen algunas de las primeras que atraviesan la línea primitiva y son importantes para la inducción del cerebro anterior utilizando sonic hedgehog como molécula señal.

Placas alares Área sensitiva en la región dorsal de la médula espinal y el cerebro.

Placas basales Área motora en la porción ventral de la médula espinal y el cerebro.

Placoda Región engrosada de ectodermo que forma órganos y ganglios sensitivos. Entre los ejemplos se incluyen las placodas nasal, ótica, del cristalino y epibranquial.

Placodas epibranquiales Cuatro regiones engrosadas de ectodermo situadas en posición dorsal a los arcos faríngeos que forman los ganglios sensitivos de los pares craneales V, VII, IX y X.

Plexos coroideos Estructuras vascularizadas formadas en los ventrículos lateral, tercero y cuarto que producen líquido cefalorraquídeo.

Pliegues pleuropericardiales Extensiones de mesodermo de la pared del cuerpo lateral que se encuentran en la línea media para separar las cavidades pleural y pericárdica. Los pliegues contienen el nervio frénico, contribuyen al pericardio parietal y forman el pericardio fibroso.

Pliegues pleuroperitoneales Extensiones de mesodermo que se extienden desde la pared del cuerpo hasta encontrar el septo transverso y el mesenterio del esófago, por lo que cierran los canales pericardioperitoneales durante la formación del diafragma.

Polidactilia Dedos extras.

Potenciadores Elementos reguladores de ADN que activan la utilización de promotores, la eficacia de los promotores de control y que regulan la velocidad de la transcripción.

Proceso vaginal Evaginaciones de peritoneo que preceden al testículo a través del canal inguinal. Una vez en el escroto, se independiza de la cavidad abdominal y forma la túnica vaginal del testículo. Si no puede independizarse, entonces puede ser una vía de formación de una hernia del intestino a través del canal hacia el escroto, formando una hernia inguinal (indirecta).

Proctodeo Fosa alineada al ectodermo que se invagina para formar el tercio inferior del canal anal. En un inicio esta región se separa del resto del canal anal mediante la membrana anal (antaño la porción posterior de la membrana cloacal), que se rompe para permitir continuidad entre las dos partes del canal.

Pronefros Riñón primitivo que forma unos pocos túbulos vestigiales no funcionales en la región cervical.

Prosencéfalo Una de las tres vesículas cerebrales principales que forma el telencéfalo y el diencéfalo.

Proteínas morfogénicas óseas (*bone morphogenetic protein*, BMP) Miembros de la familia del factor de transformación del crecimiento que actúan como moléculas de señalización en numerosos acontecimientos morfogénicos, entre los cuales la colocación dorsal del sistema nervioso central, que participan en la formación de los huesos, etc.

R

Raíz dorsal Fibras sensitivas que van de un ganglio de la raíz dorsal a la médula espinal.

Raíz ventral Fibras motoras que van de las células del asta ventral en la médula espinal hasta un nervio raquídeo.

Rama blanca de comunicación Conexiones que llevan fibras simpáticas preganglionares desde los nervios raquídeos hasta los troncos simpáticos. Las ramas blancas sólo existen en los niveles T1 a L2.

Rama dorsal primaria Rama de un nervio raquídeo que inerva músculos intrínsecos de la espalda, derivados de células primaxiales, y la piel dorsal.

Rama gris de comunicación Conexiones en las que participan fibras simpáticas ganglionares que van de los ganglios simpáticos de los troncos simpáticos hasta los nervios raquídeos. Las ramas grises se hallan en todos los niveles de la médula espinal.

Rama ventral primaria Rama ventral de un nervio raquídeo que inerva músculos derivados del hipómero y de la piel por encima de la pared anterior del cuerpo y las extremidades.

Reacción acrosómica Liberación de enzimas desde el acrosoma en la cabeza del espermatozoide; ayuda a la penetración de éste en la zona pelúcida. Proteínas zonales inducen la reacción después de que el espermatozoide se une.

Región promotora Sitio de un gen característico que se une a una ARN polimerasa para iniciar la transcripción.

Retroperitoneal Posterior al peritoneo.

Rombencéfalo Una de las tres vesículas cerebrales principales que forman el metencéfalo y el mielencéfalo.

Rombómero Uno de los ocho segmentos que se forman en el rombencéfalo que contribuyen al desarrollo de los núcleos de los pares craneales y que originan las células de la cresta neural que migran hasta los arcos faríngeos.

S

Saco mayor La mayor parte de la cavidad abdominal a excepción del saco menor que se sitúa en posición dorsal respecto del omento menor. Los dos sacos están conectados a través del agujero epiploico (de Winslow).

Saco menor Espacio que hay detrás del omento menor que comunica con el resto de la cavidad abdominal (saco mayor) a través del agujero epiploico (de Winslow).

Saco vitelino Estructura localizada en posición ventral al disco germinativo bilaminar que deriva del hipoblasto. Constituye el sitio de origen de los primeros eritrocitos y las células germinales y sigue unido al intestino medio a través del conducto vitelino (saco vitelino) hasta finales del desarrollo.

Segmento intermaxilar Formado a partir de las prolongaciones nasales mediales, incluye la región del surco subnasal del labio superior, el componente del maxilar superior que alberga los cuatro incisivos y el paladar primario.

Señalización paracrina Tipo de señalización intercelular en la cual proteínas sintetizadas por una célula se difunden a cortas distancias para interactuar con otras células.

Señalización yuxtacrina Tipo de señalización célula a célula que no utiliza proteínas difusibles. Existen tres tipos: *1)* una proteína (ligando) en la superficie de una célula reacciona con un receptor en la superficie de otra célula, *2)* ligandos en la matriz extracelular secretados por una célula interactúan entre sí, y *3)* transmisión directa de señales a través de uniones comunicantes.

Septo transverso Tejido de mesodermo que originalmente se sitúa en posición craneal al corazón pero que el pliegue craneal del embrión vuelve a colocar entre el corazón y el tallo de conexión. Origina el tendón central del diafragma, tejido conectivo para el hígado y mesenterio ventral.

Septo urogenital Cuña de mesodermo que crece entre el intestino posterior y el seno urogenital primitivo y que separa parcialmente estas estructuras. El extremo caudal del septo forma el cuerpo perineal.

Seudohermafrodita Individuo en el cual el sexo genotípico es enmascarado por un fenotipo que recuerda al del sexo opuesto. El seudohermafroditismo femenino es causado más a menudo por defectos de las glándulas suprarrenales (hiperplasia suprarrenal congénita [HSC]); el seudohermafroditismo masculino suele deberse al síndrome de insensibilidad a andrógenos [SIA], el cual hace que los genitales externos del varón sean incapaces de reaccionar a la dihidrotestosterona.

Sincitiotrofoblasto Capa multinuclear exterior de trofoblasto que sirve para invadir el endometrio del útero.

Sindactilia Fusión de uno o más dedos.

Síndrome Conjunto de anomalías que tienen lugar juntas y que tienen una causa conocida, por ejemplo, síndrome de Down y síndrome alcohólico fetal (*fetal alcoholic syndrome,* FAS).

Sistema nervioso vegetativo Compuesto por los sistemas nerviosos simpático y parasimpático que controla la musculatura lisa y las glándulas.

Situs inversus Inversión completa de la lateralización izquierda y derecha de los órganos en el tórax y el abdomen.

Somatopleura Combinación de la capa parietal (somática) del mesodermo de la placa lateral y la capa adyacente de ectodermo.

Somitas Bolas epiteliales de células que se forman en pares segmentarios a lo largo del tubo neural a partir de mesodermo axial. Los somitas se diferencian en las vértebras, los músculos de la espalda y la pared del cuerpo, y la dermis de la piel.

Somitómeros Agrupaciones segmentadas de mesodermo paraxial organizadas de manera laxa en la región craneal. Los somitómeros forman los músculos y los huesos del rostro y el cráneo.

Sonic hedgehog Proteína secretada que actúa como morfógeno en diversos sitios embrionarios, entre los cuales las extremidades, los somitas, la formación del intestino y el establecimiento de la línea media en el sistema nervioso central.

Surfactante Fosfolípido secretado por células alveolares de tipo II que reducen la tensión superficial en los alvéolos, lo cual es fundamental para la respiración. La producción no empieza hasta finales del sexto mes, lo cual complica la supervivencia de los prematuros nacidos antes de este momento.

Sustancia de inhibición mülleriana Otra expresión para referirse a la hormona antimülleriana. La producen las células de Sertoli y causa regresión de los conductos müllerianos (paramesonéfricos) en fetos masculinos.

Sutura Tramos estrechos de tejido conectivo que separan los huesos planos del cráneo, permitiendo el moldeado de éste a través del canal del parto, y el crecimiento y la expansión del cráneo a medida que crece el encéfalo.

T

Tabique primario Primer tabique que se forma desde el techo de la aurícula común y que contribuye a la formación del tabique interauricular. Antes de establecer contacto con los cojines endocardiales auriculoventriculares, la muerte celular programada crea una nueva abertura en este tabique para mantener la comunicación entre las cámaras auriculares. Este tabique formará la válvula del agujero oval.

Tabique secundario Segundo tabique que se forma desde el techo de la aurícula común hacia las almohadillas endocardiales auriculoventriculares. Nunca establece contacto con las almohadillas, de modo que se crea una abertura oblicua, el agujero oval, entre el primer tabique y el segundo que permite la derivación de sangre desde la aurícula derecha hasta la izquierda durante el desarrollo fetal. En el momento del parto, esta abertura se cierra cuando el primer tabique hace presión contra el segundo tabique y se establece el flujo sanguíneo del adulto.

Tabique traqueoesofágico Tabique que separa la tráquea del tubo digestivo.

Telencéfalo Deriva de la porción más craneal del prosencéfalo (cerebro anterior) y forma los hemisferios cerebrales.

Teratógeno Factor que causa una anomalía congénita, tal como un fármaco o un tóxico del entorno.

Teratología Ciencia que estudia el origen, las causas y la prevención de las anomalías congénitas.

Teratoma Tumor que consta de estructuras derivadas de las tres capas germinales. Pueden originarse a partir de restos de la línea primitiva o a partir de células germinales que no migran satisfactoriamente a las crestas gonadales. Las más comunes son teratomas caudales que se originan en la región de las nalgas.

Trofoblasto Capa exterior de células que circunda el blastocito del cual derivan los tejidos placentarios.

Tronco encefálico Centros «inferiores» del cerebro, entre los cuales están el mielencéfalo, la protuberancia del metencéfalo y el mesencéfalo.

Troncos simpáticos Grupos pares de ganglios simpáticos situados en la pared posterior del cuerpo en situación lateral a los cuerpos vertebrales. A veces se denominan ganglios de la cadena simpática.

U

Uraco Resto vestigial del alantoides desde la superficie ventral del seno urogenital hasta el ombligo que normalmente involuciona hasta cordón fibroso, formando el ligamento umbilical medio. A veces se mantiene visible y forma una fístula o un quiste uracal.

V

Vasculogénesis Formación de vasos sanguíneos a partir de islas de sangre *in situ*.

Venas cardinales Sistema de venas cardinales anteriores, posteriores y comunes que drenan la cabeza y el cuerpo del embrión a finales de la tercera semana y principios de la cuarta.

Vesículas encefálicas Una vez que el tubo neural se cierra, espacios expandidos en el encéfalo se llenan de líquido para formar tres vesículas encefálicas principales: el prosencéfalo (encéfalo anterior), el mesencéfalo (encéfalo intermedio) y el rombencéfalo (encéfalo posterior). Estas tres vesículas primarias forman cinco vesículas definitivas: el prosencéfalo se divide en telencéfalo y diencéfalo; el mesencéfalo no se divide; y el rombencéfalo forma el metencéfalo y el mielencéfalo.

Visceral Relativo a los órganos del cuerpo.

Z

Zona de actividad polarizante (*zone of polarizing activity*, ZPA) Población de células mesodérmicas en el borde posterior de la extremidad, junto a la cresta ectodérmica apical, que regula el modelado anterior-posterior de la extremidad.

Zona de progreso Población proliferante de células mesenquimatosas inmediatamente debajo de la cresta ectodérmica apical (CEA). Al señalizar mediante FGF, la CEA mantiene la zona de progreso y promueve el crecimiento proximodistal de las extremidades.

ÍNDICE ALFABÉTICO DE MATERIAS

Los números de página en *cursivas* indican figuras; los seguidos por una letra *r* denotan recuadros; los seguidos por una letra *t* se refieren a tablas.

A

Aborto
  cigotos anormales y, 39*r*
  espontáneo, factores cromosómicos y genéticos, 13*r*-21*r*
Abuso materno de alcohol, 313*r*
Accidentes vasculares, 227*r*
Acetilcolinesterasa, 127
Ácido desoxirribonucleico (DNA)
  genes, 3
  mitosis, 11
Ácido fólico (folato), deficiencia, *69*, 69b, 70, 297*r*
Ácido hialurónico, 7
Ácido retinoico (RA), 63, 155, 169, 308
Ácido valproico, 120*t*, 122
Acné quístico, 125*r*
Acondroplasia (ACH), 139*r*, *140*
Acrania, 137*r*-138*r*
Acromegalia, 141*r*
Acrosoma, 26, *26*
Actina, microfilamentos, 7
Activación metabólica, 35
Activina, 221
Acueducto de Silvio, 288
Adenohipófisis, 304, *304*
Adulto, células madre, 39*r*
Afaquia, 337*r*
Agenesia renal, 237*r*
Agenesia, 237*r*
Agujero(s)
  ciego, 274
  incisivo, 279*r*
  interventriculares, 167, 168, 181
    de Monro, 288
  oval, 172
    cierre, 197
    permeable, *172*, 197
Alantoides, 208
Albinismo, 340
Alcohol
  defectos cardíacos, 176*r*
  defectos congénitos, 84*r*
  retraso mental y, 313*r*
  trastornos del neurodesarrollo, 122
Alelos, 20*r*
Almohadillas auriculoventriculares, 174
Almohadillas endocárdicas, 171, 177*r*
  auriculoventriculares, 174
  conotroncales, 271*r*
Alvéolos
  maduros, 205
  primitivos, 205
Amelia, 157*r*, *158*
Amígdalas palatinas, 267
Aminopterina, 120*t*
Amnioblastos, 43, *44*
Amniocentesis, 127
Amnios, 107-108
Andrógenos, 123
Anencefalia, 137, 137*r*, 311*r*
Aneuploidía, 13*r*
Anfetaminas, 120*t*
Angioblastos, 77, 185
Angiogénesis, 77, 185
Aniridia, 337, 337*r*
Ano imperforado, *230*, 230*r*
Anoftalmía, 337*r*
Anomalía congénita, 117
  extremidades, 160*r*
Anomalía de Ebstein, 177*r*
Anomalías cromosómicas estructurales, 18*r*-20*r*
Anomalías dentales, 285*r*
Anomalías genéticas
  técnicas diagnósticas para identificación, 20*r*-21*r*
Anomalías numéricas, 13*r*-18*r*
Anquiloglosia, 273*r*
Ansiolíticos, 122
Anticoagulantes, 122
Anticonceptivos orales, 123
Antidepresivos, 122
Antihipertensivos, 122
Antipsicóticos, 122
Antro, 23
  timpánico, 325
Aorta
  coartación, *189*, 189*r*
  ventral, 185
Aorta-gónadas-mesonefros, región, 75
Apéndice auricular derecho, 174
Apéndice, 224, *224*
  auricular trabeculado, 174
  epididimo, 247
  retrocecal, 224, *224*
  testicular, 248
Apéndices preauriculares, *327*, 328*r*
Apófisis espinosas, 142
Arcos aórticos, 185-188, *186*
  dobles, 189*r*
  estructuras derivadas, 187*t*
  interrumpidos, 190*r*, *191*
Arcos faríngeos
  cuarto y sexto, 265
  derivados, 264*t*
  primero, 264
  segundo, 264
  tercero, 264
Arquipalio, 306, *306*
Arteria braquiocefálica, 185
Arteria carótida, 186
Arteria celíaca, 217
Arteria estapedia, 185
Arteria hioides, 185
Arteria mesentérica, 222
Arteria subclavia, origen anómalo, 1891, *190*
Arterias coronarias, 188
Arterias renales accessorias, 239*r*
Arterias umbilicales, *185*, 188
  cierre, *196*
Arterias vitelinas, *185*, 188

Articulaciones fibrosas, 152
Articulaciones sinoviales, 152
Artrogriposis, 159*r*, *160*
Asa cardíaca
formación, 166-168, *167*, *168*
Asa de Henle, 236
Asa intestinal
duplicaciones, 227*r*
mesenterios, 224, *225*
primaria, *222*
inversión de la rotación, *227*, 227*r*
Astrocitos fibrilares, 293, *293*
Astrocitos protoplásmicos, 293, 293
Atresia biliar, 220*r*
extrahepática, 220*r*
intrahepática, 220*r*
Atresia cervical, *251*, 251*r*
Atresia de válvula aórtica, *184*, 184*r*
Atresia en corteza de manzana, *228*, 228*r*
Atresia esofágica, 202b, 212*r*
tipos, 202*r*
Atresia tricúspide, 177*r*, *178*
Atresias rectoanales, *230*, 230*r*
Autosomas, 11
Axones, 269, 293, 316
Azoospermia, 36*r*

B

Barrera placentaria, 107*r*
Bazo, *214*
Biosíntesis de colesterol, *281*
Blastocisto
anormal, 48*r*
formación, 37-39, *38*
implantación, 39, *40*
inmerso en el estroma endometrial, *43*
Blastómeros, 37, 37
Bolsa de Rathke, 304, *304*
Bolsa omental, 213
Bolsa uterorrectal, 249
Bolsa uterovesical, 249
Bolsas faríngeas
cuarta, 267
derivados, 268*t*
primera, 266-267
segunda, 267
tercera, 267
Bradicinina, 197
Braquicefalia, 137*r*, *140*
Braquidactilia, 158*r*, *159*
Braquiuria, gen, 55
Bridas amnióticas, 109*r*, *160*, 160*r*
Bronquíolos respiratorios, 205
Bronquios, 203-205, *204*
Bulbo cardíaco, 167
Bulbo raquídeo, 298
Bulbo (cono), borde ventricular, 174
Bulbos olfatorios, 306, 307

C

Cabeza
arcos faríngeos, 262-266
bolsas faríngeas, 266-268
cara, 275-278
cavidades nasales, 282-283, *282*, *283*
desarrollo facial, 268-273
dientes, 283-285
estructuras esqueléticas, *260*
glándula tiroides, 274-275
hendiduras faríngeas, 268
lengua, 273-274
musculatura, *146*, 148, 148*t*
paladar secundario, 278, *278*, *279*
segmento intermaxilar, 278
Cadherina E, 236
Calcitonina, 267
Campo cardiogénico primario (CCP), 162
Campo cardiogénico secundario (CCS), 162
Canal de Schlemm, 333
Capa compacta, *40*, 41
Capa de epiblasto, 43, *43*
Capa de mesodermo esplácnico/visceral, 70
Capa del hipoblasto, 43, *43*
Capa del manto, 290, *291*
Capa germinal ectodérmica
células de la cresta neural, 66-68
inducción neural, 63
neuroectodermo, 63
neurulación, 63, *65*
placa neural, 63
Capa germinal mesodérmica
mesodermo de la placa lateral, 73-74
mesodermo intermedio, 73
mesodermo paraxial, 70-73, *72*, 73*t*, *74*, *75*
sangre y vasos sanguíneos, 75, 76, 77
Capacitación, 33-34
Cápsula de Bowman, 232, 235
Cápsula interna, 305, *305*
Cara, 275-278
Cariotipificación, 15*r*, 16*r*
Cartílago, 264
articular, 152
de Meckel, 135, 264
de Reichert, 264
Cataratas, 337*r*
Cavidad(es)
amniótica, 43, *44*
coriónica, 46, *46*, 47, *47*
del cuerpo, 87-88, *87*
exocelómica, 44, *44*
nasales, 282-283, *282*
pericárdica, 91, *92*
pleural, 204
rectouterina, 49*r*, *49*
timpánica, 324, *324*
torácica, 90-92, *91*, *92*
Célula microglial, 293
Células cardíacas progenitoras, 162
Células cromafines, 317, *318*
Células de Kupffer, 219
Células de la cresta neural, 137*r*, 271*r*, 293, 313, 315*r*
capa germinal ectodérmica, 66-70
defectos craneofaciales, 271*r*
derivadas, 69*t*
desarrollo cardíaco, 179
formación de los músculos, 148
médula espinal, 293
regulación molecular, 67
sistema nervioso parasimpático, 317
sistema nervioso simpático, 315
Células de la granulosa, 23, *23*
Células de Schwann, 67, 294
Células de Sertoli, 24
Células de tejido conectivo, 218
Células en cesto, 301
Células estrelladas, 301
Células foliculares, 21, 245, 274

Células germinales
anormales, 27
formación, 243, *244*
primordiales (CGP), 10, *10*, 10*r*, 21, *21*, 27, *58*, 59*r*, *245*
Células gliales, 293, *293*
Células granulares, 301
Células intersticiales de Leydig, 244
Células madre embrionarias (células ME), 39*r*
Células madre hematopoyéticas, 75, 218
Células madre del adulto, 39*r*
Células madre, trasplante, 128
Células neuroepiteliales, 288, 290
Células oligodendrogliales, 293, *293*, 294
Células parafoliculares, 267
Células sanguíneas
formación, 75
regulación molecular, 77
Células sustentaculares de Sertoli, 244
Cemento, 284
Cementoblastos, 284
Centrómero, 11
Centros de osificación hipoplásica, 144*r*
Cerebelo, 300-301, 300, *301*
lugar, 300, 301
Cerebro anterior. *Véase* Prosencéfalo
Cerebro medio. *Véase* Mesencéfalo
Cerebro posterior. *Véase* Rombencéfalo
CGP. *Véase* Células germinales primordiales (CGP)
Ciclo ovárico, 29
ciclos sexuales, 29
cuerpo albicans, 32
cuerpo atrésico, 29
cuerpo lúteo, 31, 31
fase proliferativa, 29
hormona foliculoestimulante (FSH), 29
hormona liberadora de gonadotropina (GnRH), 29
hormona luteinizante (LH), 29
luteinización, 29
ovulación, 29, 29*r*, *30-34*, 31
transporte del ovocito, 31, 32, *32*
Ciclopía, 337*r*
Ciclos sexuales, 29
Ciego, *224*
móvil, 225*r*
Cigarrillo, 128
Cigotos, 10
anormales, 39*r*
Ciliopatías, 237*r*
Cinasa, 6, *6*
Circulación
cambios congénitos, 196-198, 197
fetal, 195-196, *196*
uteroplacentaria, 46
Circunvoluciones, 306, *306*
Cisterna del quilo, 198
Citodiferenciación, 10
Citomegalovirus, 120
Citotrofoblasto, 43, *43*
Cloaca, 240, *241*
extrofia, 88, *89*, 242*r*, *243*
membrana, 51, 79, 229
Clonación terapéutica, 39*r*
Coanas definitivas, 282
Cocaína, 122
Cola de caballo, 295
Colágeno, 7
Colesterol, biosíntesis, *281*
Colículo, 302, *302*
Coloboma, 336*r*
Columna vertebral, *142*, 142-143
Columna visceroeferente, 316
Comisura(s), 306
anterior, 306
habenulares, 307
hipocámpica, 306
posteriores, 307
Compactación, 37, 37
Complejo hormona-receptor, 247
Complementos de folato, 125*r*
Componente labial, 278
Componentes cartilaginosos, 265
Comunicación cruzada, 6
Comunicación interauricular (CIA), 176*r*
Condroblasto, 133
Condrocráneo. *Véase también* Neurocráneo cartilaginoso
cordal, 136
precordal, 136
Conductillos eferentes, 245, 247
Conducto anorrectal, 229
Conducto aórtico, 181
Conducto arterial, 186, 188,189*r*, 195
cierre, 197
Conducto auditivo, 267, 324
externo, 266, 268, 325-326
Conducto auriculoventricular persistente, 177*r*, *178*
Conducto biliar, 218, 219
Conducto carotídeo, 186
Conducto cístico, 218
Conducto coclear, 321, *322*
Conducto de Müller. *Véase* Conducto paramesonéfrico
Conducto de reunión, 321, *322*
Conducto de Wolff, 233, *233*, 246, *246*
Conducto deferente, 245, 248
Conducto mesonéfrico, 246, *246*
Conducto nasolagrimal, 277
Conducto paramesonéfrico, 246, *246*, 247
Conducto pulmonar, 179
Conducto tirogloso, 274, 274*r*, *275*
Conducto torácico, 198
Conducto uterino, 246
Conducto venoso, 192, 195
cierre, 196-197
Conducto vitelino, 78, 88, 222, *222*
anomalías, 225*r*-227*r*
Conductos eyaculatorios, 241, 248
Conductos genitales
etapa indiferenciada, 246, *246*
femeninos, *247*, 249-250
masculinos, 247-248, *249*
regulación molecular, 246-247
Conductos hepáticos accesorios, 220*r*
Conductos pericardioperitoneales, 203, *204*
Conductos semicirculares, 322, 324
Conexinas, proteínas, 7
Conexión intertalámica, 302, *303*
Cono cardíaco, 167, 179, *180*, 181
Contracturas articulares. *Véase* Artrogriposis
Cópula, 273
Corazón trilocular biventricular, 176*r*, *177*
Corazón
aurículas, 172-174, *172-174*
defectos, 164*r*, 176*r*-178*r*, 182*r*-184*r*
desarrollo, 164, *165*, 169-170
establecimiento y diseño, 162-163
inducción, 169
músculos, 149
regulación molecular, 169-170

Corazón *(cont.)*
sistema de conducción, 185
tabiques, formación, 181
Cordina, 55
inducción neural, 63
Cordón espermático, *258*, 258*r*
Cordón nefrógeno, 73
Cordón umbilical, 107-108, *108*
desarrollo, 47, *47*
pedículo de fijación, 61
Cordones medulares. *Véase* Testículo
Coriocarcinoma, 48*r*
Corion frondoso, 102-103, *103*
Córnea, 333, 333
Coroides, 333, 333
Corpúsculo renal, 233
Corteza
definitiva, 316
desarrollo, 306, *306*
motora, 306
Cortisona, 123-124
Costillas, 144
cervicales, 144*r*
defectos en, 144*r*
Cotiledones, 105
Cráneo
del neonato, *135*, 135-136
en trébol, 140*r*, *141*
neurocráneo, 135, *135*
viscerocráneo, *136*, 136-137
Craneofaringiomas, 304*r*
Craneorraquisquisis, 311*r*
Craneosinostosis, *138*, 137*r*-138*r*
síndrome de aplasia radial, 160*r*
Craneosquisis, 137*r*-138*r*
Crecimiento del disco embrionario, 57
Cresta ampular, 322, 323
Cresta divisoria, 195
Cresta ectodérmica apical (CEA), 151, *152*
Cresta neural anterior (CNA), 308
Cresta terminal, 170
Crestas palatinas, 278, *278*
Cricotiroides, 265
Criptorquidia, 258*r*
Cristalino, 333
placodas, 67
vesícula, 329, 330, 331
Cromátides, 11
Cromatina, 3, *3*, 8
Cromosoma X, desactivación, 4
Cromosoma(s)
anomalías, 13*r*
Cromosomas homólogos, 11, 12
Cromosomas sexuales, 11
Cuello, 260-286. *Véase también* Cabeza
Cuerda timpánica, rama, 274
Cuerdas corticales, 245
Cuerdas tendinosas, 175, *175*
Cuerdas vocales, 203
Cuerpo atrésico, 29
Cuerpo calloso, 306, 313*r*
Cuerpo ciliar, 331
Cuerpo de Barr, 17*r*
Cuerpo estriado, 303, 304
Cuerpo mamilar, 303, *303*
Cuerpo perineal, 240
Cuerpo pineal, 302
Cuerpo ultimobranquial, 267, 274
Cuerpo vítreo, *333*, 333-334
Cuerpos polares, 12-13
Cúmulo ovóforo, 23
Cúpula óptica, 329, *330*, 331
Cutícula dental, 283

D

Decidua
basal, 102-103, *103*
reacción, 46
Dedo de cinc (ZIC2), proteína, 310*r*
Defectos congénitos, 83*r*
cardíacos, 176*r*-178*r*
por agentes físicos, 120*t*
por agentes infecciosos, 120-121, 120*t*
por agentes químicos, 120*t*, 121-123
por deficiencias nutricionales, 124
por factores ambientales, 117-125
por fármacos, 121-123
por hipertermia, 121
por hipoxia, 124
por hormonas, 120*t*, 123-124
por infecciones virales, 121
por metales pesados, 124-125
por obesidad, 124
por radiación, 121
prevención, 125*r*
región faríngea, 270*r*-273*r*
teratología, principios, 119
tipos, 117
y abortos espontáneos, 13*r*-21*r*
Defectos craneales, 310*r*-313*r*
Defectos craneofaciales, 137*r*-141*r*
Defectos de la pared ventral del cuerpo, 78, 88*r*-90*r*
Defectos del tabique ventricular (DTV), *182*, 182*r*
Defectos del tubo neural (DTN)
anencefalia, *69*, 69*r*
espina bífida, 69*r*, 70
médula espinal, 296*r*-297*r*
Deficiencia nutricional, 124
Deformidad en tenaza de langosta, 158*r*-159*r*, *159*
Deleción cromosómica, 181
Dendrita, 290
transitoria, 290
Dentina, 283
Dermomiotoma, 133
Desarreglo miocárdico, 176*r*
Desarrollo
cambios mensuales durante, 96-99, 97*t*, *97-99*, 99*t*
crecimiento en longitud y peso, 95, 95*t*
de las extremidades, 151-152, *152*
regulación molecular, 154-157, *156*
de las manos, 151
fetal, 96-99, 97*t*, *97-99*, 99*t*
histológico y funcional de los pulmones, *205*
horizontes, 99, 99*t*
momento del nacimiento, 99
semana 1, 29-42
semana 2, 43-50
semana 3, 51-62
unidad excretoria metanéfrica, *235*
Desarrollo facial, 268-273
Desert hedgehog, 8
Dextrocardia, 169*r*
Diabetes, 124, 176*r*
Diáfisis, 151
Diafragma, 90-92, *91*, *92*, 218
desarrollo, *92*
formación, 92-94
hernias, 93*r*

Diagnóstico prenatal
amniocentesis, 127
ecografía, 125-126, *126, 127*
MVC, 128
tamizaje del suero materno, 127
Diencéfalo, 302-304, *303, 304*
Dientes
anomalías, 285
de leche. *Véase* Dientes, temporales
formación, 283-285, *283, 284*
natales, 285*r*
temporales, 284, *284*
Dietilamida del ácido lisérgico, 122
Dietilestilbestrol, 1071, 123
Difenilhidantoína, 120t, 122
Disco embrionario, crecimento, 57
Disco germinal bilaminar, 43-50
Disco germinal trilaminar, 51-62. *Véase también* Gastrulación
Disgenesia
caudal (sirenomelia), 57*r, 58*
gonadal, 17, 256*r*
Dismorfología, 117
Disostosis cleidocraneal, 140*r*-141*r, 141*
Disostosis mandibulofacial. *Véase* Síndrome de Treacher Collins
Displasia esquelética, 139*r*-140*r*, 139*t*
Displasia tanatofórica, 139*r*-140*r, 141*
Displasias renales, 237*r*
Distrofia muscular, 149*r*
de Becker (DMB), 149*r*
de Duchenne (DMD), 149*r*
Distrofina,150*r*
Divertículo alantoeloentérico/alantoides, 52, *54*
Divertículo de Meckel, 225*r*-226*r, 226*
Divertículo hepático, 218
Divertículo ileal. *Véase* Divertículo de Meckel
Divertículo respiratorio, 201, *201,* 202
Doble pene, 254*r*
Dominio de unión a DNA, 4
Duodeno
formación, 217, *218*

E

Ecografía, 99
diagnóstico prenatal, *125,* 125-126, *126*
Ectodermo
período embrionario, 63
engrosamientos, 67
Ectopia cardíaca, 88, *89,* 184*r*
Ectrodactilia, 158*r*
Edad ósea, 157*r*
Eferente somático, 299
Ejes corporales, formación, 52, *54-56,* 55, 57
Elevador palatino, 265
Embarazo
abdominal, *49*
anomalías, 47*r*
ectópico, 48b, *49*
extrauterino, 48*r*
placenta, 108-109
tubario, *49*
Embrioblasto, 38
Embriogénesis
teratología, 119
Embrión
presomita, *60, 64*
semana 3, *10*
semana 5, *108*
somita, 67
Eminencia hipobranquial, 273
Empalme alterno, formas. *Véase* Isoformas de empalme
Enanismo,137*r*-141*r*
de Laron, 100*r*
Encéfalo
defectos craneales, 310*r*-313*r*
desarrollo, regulación molecular, 308-310
mesencéfalo, 302
prosencéfalo, 306-308
rombencéfalo, 298-301
Endodermo, 5
capas germinales, 78-79, *78-80*
gastrulación, 51
período embrionario, 63
Endometrio, 39
Enfermedad de Hirschsprung, 230*r*. *Véase también* Megacolon
Enfermedad de membranas hialinas, 206*r*
Enfermedad de riñones poliquísticos, *238,* 238*r*
Enfermedad hemolítica del feto y el neonato, 106*r*
Enfermedad recesiva ligada al cromosoma X, 149*r*
Engrailed 1 y 2 (EN1 y EN2), 309
Enterocistoma. *Véase* Quiste vitelino
Entrecruzamientos, 12
Eph, receptores, 77
ephrinB2, 77
Epífisis, 151, 302
Epispadias, 2531, *254*
Epitelialización, 72
de músculos esqueléticos, 145
Epitelio alveolar, células, 205, *205*
Epitelio dental, 283
Epoóforo, 250
Eritroblastosis fetal,106*r*
Errores congénitos del metabolismo, 20*r*
Escafocefalia, 137*r, 138*
Escisión, 37, 37
Esclerótica, 333, *333*
Esclerotomo, 72, 133, 145, *146*
Escoliosis, 145*r*,
Esfínter, mecanismo, 195
Esófago, *211,* 211-212
anomalías, 212*r*
atresia, 212*r*
Espectro oculoauriculovertebral, 273*r*
Espermátides, 26
Espermatocitos, 12
Espermatogénesis, 24, *24-26,* 26
Espermatozoides, 10, 24
Espermiogénesis, 26, *26*
Espina bífida, 296*r*
quística, 143*r*
oculta, 143*r*
Esplacnopleura, 87
Espliceosomas, 5, *5*
Esqueleto axial
neurocráneo, *135,* 135-136, *136*
viscerocráneo, *136,* 136-137
Esqueleto craneofacial, 37
Estenosis, 227*r*-228*r, 228*
acueductal, 312*r*
de válvula aórtica, *184,* 184*r*
del infundíbulo pulmonar, 182*r, 183*
pilórica, 217*r*
valvular
arteria pulmonar, 183*r*-184*r*
Esterilidad, 36*r*
Esternón, 144
defectos, 144*r*
hendido, 144*r*

Estómago
anomalías, 217*r*
formación, 212-216, *213-215*
Estomodeo, 303, 304
Estribo, 137, 324
Estriol, 107
no conjugado, 127
Estrógenos, 247
Estructuras esqueléticas, *260*
Etapa diploténica, 22
Etapa lagunar, 44, *44*
Eucromatina, 3, 8
Euploidía, 13*r*
Exencefalia, 311*r*
Exones, 3
Expresión génica; regulación, 4
Extremidades
crecimiento y desarrollo, 151-152, *152*
defectos, 157*r*-161*r*
desarrollo, 151-152, *152*
musculatura, *146*, 148,152-157

F
Factor 1 de esteroidogénesis (SF1), 247
Factor de crecimiento de fibroblastos (FGF), 51, 138*r*, 219, 221, 236, 285, 308
inducción neural, 63
proteínas, 72
Factor de crecimiento de hepatocitos (HGF), 236
Factor de crecimiento del endotelio vascular (VEGF), 77, 185
Factor de crecimiento derivado de plaquetas (PDGF), 77
Factor de crecimiento I insulinoide (IGF-I), 100*r*
Factor de crecimiento transformante β (TGF-β), 52, *54*
folistatina, 63
inducción neural, 63
Factor de dispersión. *Véase* Factor de crecimiento de hepatocitos (HGE)
Factor de interacción con TG (TGIF), 310*r*
Factor de respuesta al suero (SRF), 149
Factor neurotrófico derivado de glía (GDNF), 236
Factores de transcripción, 4, *4*
Factores de transcripción nuclear de hepatocitos, 219
Factores de transcripción relacionados con miocardina (MRTF), 149
Factores reguladores miógenos (MRF), 148
Falo, 252
Familia de receptores hormonales nucleares, 247
Fascia cremastérica, 258
Fascia transversal, 258
deficiencias de extremidades transversas, 160, *161*
Fase folicular/proliferativa, 39, *40*
Fase menstrual, 39, *40, 41*
Fase proliferativa, 29, 41, *41*
Fase secretoria/progestacional, 39, *40*
Fecundación, 11
capacitación, 33
corona radiada, penetración, 34
in vitro (FIV), 36*r*
membranas celulares de ovocito y espermatozoide, penetración, 34-35
ovocito, activación metabólica, 35
reacción acrosómica, 34
reacciones corticales y zonales, 35
región ampular, tuba uterina, 32
segunda división meiótica, 35
zona pelúcida, penetración, 34
Fenciclidina, 122
Fenilcetonuria (PCU), 20*r*, 124
Fenitoína, 122
Fenotiazina, 122
FGF. *Véase* Factor de crecimiento de fibroblastos (FGF)
Fibras auditivas, 322, *323*
Fibras de Purkinje, 149
Fibras parasimpáticas preganglionares, 317
Fibras posganglionares, 316, 317, *317*
Fibras vestibulares del par craneal VIII, 323
Fibroblastos, 133
Filum terminale, 295
Fístula del tirogloso, 274*r*, *275*
Fístula rectouretral, *230*, 230*r*
Fístula rectovaginal, *230*, 230*r*
Fístula umbilical, *226*, 227*r*
Fístula vitelina, *226*, 227*r*
Fístulas branquiales, 270*r*
internas, 271*r*
Fístulas traqueoesofágicas (FTE), 202*r*-203*r*, *212*, 212*r*
Fisura coroidea, *303*, 304
Focomelia, 157*r*, *158*
Folato, complementos, 125*r*
Folículo primordial, 22
Folículos de de Graff, 23, *23*
Folículos vesiculares maduros, 23, *23*
Folistatina, 55
Fontanelas, 135, *135*
Fosa amigdalina, 267
Fosforilación, 6
Fosita primitiva, gastrulación, 51, *53*

G
Galactosemia, 20*r*
Gametogénesis
cambios morfológicos, maduración, 21-27
células germinales primordiales, 10, *10*, 10*r*
teoría cromosómica de la herencia, 11-21
Gametos
anormales, 27*r*
maduración, 21-26
Ganglio estatoacústico, 323
Ganglios celíacos, 316
Ganglios colaterales, 316
Ganglios de la raíz dorsal, 293
Ganglios mesentéricos, 316
Ganglios preaórticos, 316, 317
Ganglios sensitivos, 67, 293
Gastrosquisis, 88, *89*, 225*r*, *226*
Gastrulación
crecimiento del disco embrionario, 57
desarrollo del trofoblasto, 57-61
ejes corporales, establecimiento, 52, *54-56*, 55, 57
establecimiento de un mapa del destino, *56*, 57
formación de la notocorda, 51-52, *54*
mesodermo y endodermo embrionarios, formación, 51, *52, 53*
teratogénesis, 57*r*-59*r*
GDNE *Véase* Factor neurotrófico derivado de glía (GDNF)
Gemelo(s)
craneopagos, *114*
dicefálicos, *114*
dicigóticos, 110, *111*
evanescente, 113*r*
fraternos. *Véase* Gemelos dicigóticos
membranas fetales en, 110, *111*, 112
monocigóticos, 108, 110, 112, *112*
piopagos, *114*
toracopagos, *114*
unidos, *55*, 113*r*, *114*

Gen de homeosecuencia 1 pancreática y duodenal (PDX), 221
Genes de homeosecuencia *(HOX)*, 155, 285, 308
inducción neural, 63
regulación, *80*, 81
Genes ligados, 11
Genitales ambiguos, *255*, 255*r*
Genitales externos
etapa indiferenciada, 251, *252*
masculinos, *252*, 252-253, *253*
Glándula paratiroides, 267
ectópica, 270*r*
inferior, 267, *267*
superior, 267
Glándula suprarrenal, 316-317
Glándulas mamarias
anomalías, 343*r*
desarrollo, 342, *343*
Glándulas sebáceas, 341
Glándulas sexuales, diferenciación sexual, *248*
Glándulas sudoríparas, 342
Glaucoma, 333
Gliablastos, 293, *293*
Glucagon, 221
Glucoproteínas, 7
Gónadas
ovario, 245, *246*
testículo, 244-245, *245*
Gonadotropina coriónica humana (hCG), 47*r*
Gonadotropinas, 29
Goosecoid, 55
Gota, 122
Gubernáculo, 256

H

Haz de His, 185
Hedgehog
Indian, 8
sonic, 55, 73, 155, 209, 285, 334
tipos, 8
Hemangioblastos, 75
Hemangiomas capilares, 77*r*
Hemisferio cerebral, 304-306
Hendidura de mano/pie, 158*r*, *159*
Hendidura palatina, 279*r*
Hendiduras faciales, 279*r*
oblicuas, 279*r*
Hendiduras faríngeas, 278
Heparina, 122
Herencia, teoría cromosómica
autosomas, 11
cromosomas sexuales, 11
diploidía, 11
espermatozoide, 11
fecundación, 11
genes ligados, 11
haploidía, 11
meiosis, 11-13
mitosis, 11
ovocito, 11
pares homólogos, 11
Hermafroditas, 255*r*
Hernia
diafragmática, 93, *93*
esofágica, 93
hiatal, 212*r*
inguinal, *258*, 258*r*
paraesternal, 93*r*
retrocólica, 225*r*
Herniación
fisiológica, 222-223
retracción, 224
umbilical, 223, *223*
Heterocromatina, 3, 8
Hibridación *in situ* por fluorescencia (FISH), 19*r*-21*r*, *21*
Hidramnios, 109*r*
Hidrocéfalo, 297*r*, 31*1*
Hidropesía fetal, *106*, 1061;
Hígado
anomalías, 220*r*
formación, 217-219
regulación molecular, 219, *220*
Himen, 250
Hiperplasia suprarrenal congénita (HSC), 255*r*
Hipertermia, 120*t*
Hipocampo, 305, 306
Hipocondroplasia, 140*r*
Hipófisis, *31*, 303-304, *304*, 304*r*
faríngea, 304*r*
Hipoplasia, 220*r*
Hipospadias, 253*r*, *254*
Hipotálamo, 302, 303
surco, 302, *303*
Hipótesis de Barker, 100*r*
Hipoxia, 124
Holoprosencecalia (HPE), 57*r*, 282*r*, 310*r*, 337*r*
Homocistinuria, 20*r*
Hormona del crecimiento (GH), 100*r*
Hormona foliculoestimulante (FSH), 26
ciclo ovárico, 29
Hormona liberadora de gonadotropina (GnRH), 29
Hormona luteinizante (LH), 23
ciclo ovárico, 29
Huesecillos, 324-325
Hueso cigomático, 136, 264
Hueso endocondral, formación, 133, *134*, *154*
Hueso temporal, 264
Humor acuoso, 333

I

Ictiosis, *340*, 340*r*
Iinteracciones de epitelio y mesénquima, 5, *6*, 209
Implantación
anormal, 47*r*
útero y, 39-40
Improntación genómica, 19*r*
Indian hedgehog, 8
Inducción neural, regulación molecular, 63
Inducción, 8-9
Inervación motora, 64
Inervación sensitiva, 94, 273
especial, 274
Infundíbulo, 304, *304*
Inhibidores de la enzima convertidora de angiotensina, 122
Ínsula, 306, *306*
Insulina, 221
Integrinas
señalización yuxtacrina, 7
Interacciones paracrinas, 6
Interacciones yuxtacrinas, 6
Interleucina 1β, 206
Interruptores endocrinos, 123
Intestino, 86, *86*
atresias, 227*r*-228*r*, *228*
divisiones, 208-209
regulación molecular, *209*, 209-210
rotación, defectos, 227*r*

Intestino anterior
duodeno, 217, *218*
esófago, *211*, 211-212
hígado y vesícula biliar, 217-219
estómago, 212-216, *213-215*
Intestino medio, rotación, 223, *224*
Intestino posterior, 229, *229*
anomalías, 230*r*
Introns, 8
Invaginación
capas germinales, gastrulación, 51, *53*
Inversión ventricular, 176*r*
Inyección intracitoplásmica de espermatozoides, 36*r*
Iris, 331, *332*
Islotes de Langerhans, 221
Isoformas de empalme, 5, *5*
Isoinmunización, 106*r*
Isotretinoína, 120*t*, 123
embriopatía, 123, 125*r*
Istmo, 308

J

Jagged, proteínas, 7
Jalea de Wharton, 108

K

Kleeblattschadel, 140*r*

L

Labio leporino, 279*r*
lateral, 279*r*, 280
Labios mayores, 251
Labios rómbicos, 300
Lactógeno placentario. *Véase* Somatomamotropina
Lámina basal, 7
Lámina dental, 283
Lámina terminal, 306
Laminina, 7
Lanugo, 97
Laringe, 203, *203*
Lateralidad, 164*r*
secuencias, 58f, 169*r*
LEFTY-2, 55
Lengua, 273-274
Ligamento arterial, 188, 189*r*
Ligamento coccígeo, 295
Ligamento espiral, 322
Ligamento genital caudal, 256
Ligamento periodontal, 284
Ligamento redondo del hígado, 192, 197
Ligamento venoso, 192
Limbo espiral, 322
Líquido amniótico, 109
Líquido cefalorraquídeo (LCR), 308, 311*r*-312*r*
Litio, 1201, 122
Lóbulo floculonodular, 301
Lóbulos pulmonares ectópicos, 206*r*
Longitud cefalocaudal (LCC), 81, 96
medición ecográfica, 125
Longitud cefalopodálica (LCP), 96
Luteinización, 29
Luteólisis, 32
Luxación de cadera, 161*r*

M

Malformación de Arnold-Chiari, 297*r*
Mancha acústica, 323
Mandíbula, 136
Manos, *153*
Mapa del destino, *56*, 57
Maquinaria citoesquelética, 7
Marcapasos, 185
Martillo, 137, 324
Masa intermedia, 302, 303
Maxila, 136, 264
Maxilar
arteria, 185
proceso, 136
prominencias, 271
Maxilar, componentes, 278, *278*
MCV. *Véase* Muestreo de vellosidades coriónicas (MVC)
Médula espinal
cambios de posición, *294*, 295
capa del manto, 290, *291*
capa neuroepitelial, 290
células de la cresta neural, 293
células gliales, 293
células nerviosas, 290-291, 293
defectos del tubo neural (DTN), 296*r*-297*r*
materia gris, 290
mielinización, 294
nervios raquídeos, 293-294
neuroblastos, 290, *291*
neuroepitelio, 290
neurulación, 63
placas alares, 290
placas basales, 290
regulación molecular, 295-296
sulcus limitans, 290
telencéfalo, 287
Médula ovárica, 245
Megacolon
aganglionar, 230*r*
congénito, 230*r*, 318*r*
Meiosis
células germinales, 11
cromosomas homólogos, 12
cuerpos polares, 12-13
entrecruzamientos, 12
espermatocitos, 12
ovocitos primarios, 12
sinapsis, 12
Mejillas, 277
Melanocitos, 67
Membrana anal, 229
Membrana basilar, 322, *323*
Membrana bucofaríngea, 51, 78
tubo cardíaco, 164
Membrana buconasal, 282, *282*
Membrana iridopupilar, 333, 337*r*
Membrana tectorial, 322
Membrana timpánica, *325*, 326
Membrana vestibular, 322, *323*
Membranas fetales, 100-101
Membranas serosas, *86*, 88
Membranas sinoviales, 152
Meningocele, *137*, 137*r*, 296*r*
craneal, *137*, 137*r*
Meningoencefalocele, 137*r*
Meningohidroencefalocele, 311, 310*r*
Mercurio, 120*r*
orgánico, 120*t*, 124
Meromelia, 157*r*
Mesencéfalo, 302
Mesénquima, 66, 133
Mesenterio(s), *210*, 210-211
anomalías, 225*r*

asas intestinales, 224, *225*
dorsal, 211
ventral, 211, 218
Mesocardio dorsal, 164
Mesodermo
capas germinales, gastrulación, 51
esplácnico, 145
extraembrionario, 43
intermedio, 57, 70, 73
lateral, 57
paraxial, 57, 70-73
período embrionario, 63
placa lateral, 73-74
Mesogastrio dorsal, 211, 213
Mesonefros, 232-233, *233*, *234*
cresta genital, *243*
Metanefros, 233, *234*
Metencéfalo, 298
Metilación del DNA, 4-5
Métodos anticonceptivos
de barrera, 35*r*
dispositivo intrauterino, 36*r*
esterilización, 368
hormonales, 35*r*-36*r*
píldora del día siguiente (PDS), 36*r*
píldora masculina, 36*r*
Micofenilato, 120*t*
Microcefalia, *141*, 141*r*, 312*r*
Microfilamentos de actina, 7
Microftalmía, 337*r*
Micromatrices, 206
Micromelia, 157*r*
Micropene, 254*r*
Microtia, *327*
Microtúbulos, 11
Mielencéfalo, 288, 298-300, *298*, *299*, 314*t*-315*t*, 319
Mielina, 294
Mielinización, 294
Mielomeningocele, 297*r*
Mioblastos, 148
Miocardina, 149
Miocardio, 164
Miocardiopatía hipertrófica, 176*r*
Miometrio, 39, 250
Miotoma, 73, 145
Mitosis, 11, *11*
huso mitótico, 11
no disyunción, 14*r*
Modelo de cartílago hialino, 133, 151, *153*
Mofetil micofenolato, 122
Mola(s), 48*r*
hidatidiforme, 48*r*
Momento del parto, 99
Monoamina oxidasa (MAO), 55
Monosomía, 136
Montículos auriculares, 326, *326*
Mórula, 37
Mosaicismo eritrocítico, 110
Mosaicismo, 14*r*
Muestreo de vellosidades coriónicas (MCV), 128
Musculatura esquelética estriada, 145, *146*, *147*, 147*t*
Músculo(s)
ausencia, 149*r*-150*r*
cardíacos, 149
de la cabeza, 148
de las extremidades, 148
dilatadores de la pupila, 331
diseño, 148
esfínter pupilar, 302
esqueléticos
de la cabeza, 148
de las extremidades, 148
estriados, 145
innervación, 146-147
orígenes, 147*t*, 148*t*
patrones, 148
regulación molecular, 148
y tendones, 148
estapedio, 324
esternocleidomastoideo, 270*r*
estilofaríngeos, 264
estriados, 299
innervación, 146-147, *147*
lisos, 149
papilares, 175
regulación molecular, 148
Mutaciones
dominantes, 20*r*
génicas, 20*r*
recesivas, 20*r*

N

Nacimiento. *Véase también* Parto
momento del, 99
movimientos respiratorios, 206
peso bajo al nacer, 100*r*
posmaduro, 99
prematuro, 99
pretérmino, 109*r*
Nariz, 278
Natalidad, control (*Véase* Métodos anticonceptivos)
Nefropatía poliquística autosómica dominante (NPAD), 237*r*
Nefropatía poliquística autosómica recesiva (NPAR), 237*r*
Nefropatía poliquística congénita, *237*, 237*r*
Neopalio, 306, *306*
Nervio cubital, 153
Nervio hipogloso, 273, 299
Nervio laríngeo superior, 273
Nervio mediano, 153
Nervio motor ocular común, 300
Nervio olfatorio, 306
Nervio óptico, 334
Nervio radial, 153
Nervios faciales, 300, 325
Nervios frénicos, 91
Nervios glosofaríngeos, 264, 273, 300
Nervios laríngeos recurrentes, 186
Nervios oculomotores, 299, 302
Nervios raquídeos, 293-294
Nervios trigéminos, 300
Nervios trocleares, 302
Neumatización, 325
Neuroblastos, 290, *291*
Neurocráneo
cartilaginoso, 136, *136*
membranoso, 135-136
Neuroectodermo, 63
Neurómeras, 71
Neuronas, 291
Neuroporos, 287
caudales, 287
craneales, 287
Neurulación, 63, 86
No disyunción, 13*r*-14*r*
Nódulo auriculoventricular, 185
Nódulo de esmalte, 283
Nódulo primitivo, gastrulación, 51

Nódulo sinoauricular, 185
Nódulos sincitiales, 101
Noggin, 55
genes, diferenciación de somitas, 73
inducción neural, 63
Noretisterona, 123
Notch, vía, 7, 77
Notocorda, formación
células prenotocordales, 51
conducto neurentérico, 51
definitiva, 51
divertículo/alantoides alantoentéricos, 52, *54*
membrana cloacal, 51
placa, 51
notocordal, 51
precordal, 51
Núcleo caudado, 305
Núcleo de Edinger-Westphal, 302
Núcleo dentado, 301
Núcleo lentiforme, 305, *305*
Núcleos de retransmisión sensitiva, 300
Núcleos pontinos, 300
Nucleosoma, 3, 3
Nudos falsos, 109*r*

O

Obesidad, 124
Odontoblastos, 283, *283*
Oído
externo, 325-326
defectos, *327*, 327*r*
interno, 321-324
medio, 324-325, *324*, *325*
Ojo
anomalías, 336*r*-337*r*
coroides, esclerótica y córnea, 333, 333
cristalino, 333
cuerpo vítreo, *333*, 333-334
cúpula óptica y vesícula del cristalino, 329, *330*, 331
desarrollo, regulación molecular, 334, 335
nervio óptico, 334
retina, iris y cuerpo ciliar, 331
Oligohidramnios, 99*r*
Oligozoospermia, 36*r*
Omento, 215-216, *216*
Onfalocele, 90*r*, *90*, 225*r*, *226*
Oreja, 326, *326*
Órgano de Corti, 322
Organogénesis. *Véase también* Período embrionario
factor de competencia, 5
comunicación cruzada, 6
interacciones epitelio-mesénquima, 5, 6
inducción, 5
Órganos, formación. *Véase* Organogénesis
Orificio laríngeo, 201, 273
Orificio sinoauricular, 170
Osificación
endocondral, 133, *134*, 151
intramembranosa, 133, *134*
membranosa, 135
Osteoblastos, 133
Osteogénesis imperfecta, 138*r*-159*r*, *159*
Ostium primum, defecto, 177*r*, *178*
Ostium secundum, defecto, 176*r*, *177*
Ovario, descenso, 258
Ovocito, 10
formación, 14*r*
inhibición de la maduración, 22
primario, 12
Ovogénesis, 21-23
Ovogonios, 21, *22*
Ovulación, 29

P

Paladar
fisura, 117
componentes, 278, *278*
primario, 278
secundario, 278, *279*
Paleopalio, 306, *306*
Palio, 306
Páncreas
anomalías, 221*r*
anular, *221*, 221*r*
desarrollo, *219*
formación, 221
islotes, 221
regulación molecular, 221
Papila dental, 283, *283*
Paradídimo, 247
Pared del cuerpo, defectos, 225*r*
Parénquima, 79
hepático, 218
Pares craneales, 313-315
orígenes, 314*t*-315*t*
Paroóforo, 250
Parte intermedia, 304, *304*
Parte óptica de la retina, 331, *332*
Parte tuberosa, 304, *304*
Parto (nacimiento), 115
Parto posmaduro, 99
Parto prematuro
pulmones, *206r*
Parto pretérmino, 115*r*
Patogenia, 119
PAX 1
diferenciación de somitas, 73
PAX6, 334
Pectus carinatum, 144*r*
Pectus excavatum, 144*r*
Pelo, 341, *341*
Pene bífido, 254*r*
Pentalogía de Cantrell, 88*r*
Pequeño para la edad gestacional (PEG), 100*r*
Perimetrio, 39, 250
Período embrionario, 63-85
Período fetal, 96
desarrollo, 96-99, 96t, 97-99, 99*t*
cirugía, 129
Persistencia del conducto arterial, 189*r*
Peso bajo al nacer, 100*r*
Pezón, 342
Piamadre, 300
Piel
capas, 339
queratinización, 341
Pies zambos, 119
Rama ampular, 322, *324*
Rama no ampular, 322, *324*
Pilares del cerebro, 302
Píldora anticonceptiva del día siguiente (PADS), 36*r*
Placa coriónica, 103
Placa de las manos, 151
Placa de los pies
extremidades, 151
Placa decidual, 61, 103
Placa lateral
sistema esquelético, 133

Placa neural, 287
Placa precordal, 51
Placa tectal, 302
Placas alares, 290, 299*t*, 302, *302*
Placas basales, 290, 299*t*
Placenta
a término, 105, *105*
anomalías relacionadas con, 113*r*-114*r*
circulación, *105*, 105-107
estructura, 103-107
fin del embarazo, 108-109
función, 107
y membranas fetales, 100-101, *101*, *102*
Placodas ectodérmicas, 313
Placodas epibranquiales, 313
Placodas nasales (olfatorias), 275
Placodas olfatorias, 306, *306*
Placodas óticas, 67, 321
Plagiocefalia, 138*r*, *140*
Plexo braquial, 81
Plexo coroideo, 300, 302, *303*, 304
Plexos de órganos simpáticos, 316
Pliegues neurales, neurulación, 63
Plomo, 120*t*
Pluripotente, 39*r*
PMO *Véase* Proteína morfogenética ósea (PMO)
Polidactilia, 158*r*, *159*
Polihidramnios, 212*r*, 311*r*. *Véase también* Hidramnios
Polimastia, 343*r*
Polispermia, 35
Politelia, 343*r*
Potenciadores, 4
Preeclamsia, 102*r*
Premaxilar, 264
Proceso mandibular, 136
Proceso mastoideo, 325
Proceso uncinado, 221
Proceso vaginal, 257
Procesos transversos, 142
Proctodeo, 78, 229, *229*
Profase, 11
Progesterona, 107
Prominencia frontonasal, 275
Prominencias faciales, 275
Prominencias mandibulares, 262, 275
Prominencias nasales, 275
mediales, 275
Pronefros, 232, *232*
Pronúcleo, 35
Prosencéfalo
diencéfalo, 302-304
telencéfalo, 304-306
Próstata, 241
Proteína morfogenética ósea (PMO), 52, *54*, 219, 236, 285, 310
inducción neural, 63
Proteoglucanos, 7
Protuberancia anular, 300
Puente de Varolio, 300
Pulmones, 203-205, *204*
yemas, *201*, *204*
quistes congénitos, 206*r*
quistes, 206*r*
lóbulos ectópicos, 206*r*
expansión, *204*
formación, 201, *201*, *202*
desarrollo histológico y funcional, *205*
maduración, 205-207, 205*t*
parto prematuro, 206*r*
Punción lumbar, 295

Q

Queratinización, 341
Quiasma, 12, *12*
Quiasma óptico, 307, *307*
Quinina, 122
Quiste cervical lateral, 271*r*
Quiste de Gartner, 250
Quiste del uraco, *242*, 242*r*
Quiste vitelino, *226*, 227*r*
Quistes exocelómicos, 47, *47*

R

Rama mandibular, 273
Ramos comunicantes grises, 316, 317
Rampa timpánica, 322, *323*
Rampa vestibular, 322, *323*
Raquisquisis, *297r*
Raquitismo. *Véase* Vitamina D, deficiencia
Rayos, 83
Reacción en cadena de la polimerasa (RCP), 39*r*
Reborde epicárdico, 268
Reborde genital, 243
Reborde radical, 155
Reborde urogenital, *230*, 234
Receptor de tirosina cinasa, 318*r*
Receptores de carbohidrato, 38
Receptores de factor de crecimiento de fibroblastos (FGFR), 138*r*
Receptores de tirosina cinasa transmembrana, 138*r*
Receso tubotimpánico, 266, 324
Recubrimiento endodérmico epitelial, 266
Red testicular, 244
5α-Reductasa, deficiencia (5-ARD), 256*r*
Regulación y señalización moleculares
señalización celular, 6-8 (*véase también* Señalización intercelular)
transcripción génica (*véase* Transcripción génica)
inducción y formación de órganos, 5-6 (*véase también* Organogénesis)
reguladores, expresión génica, 5
Reloj de segmentación, 72
Resegmentación, 142
Restricción del crecimiento intrauterino (RCIU), 100*r*
RET, gen, 318*r*
Retículo estrellado, 283
Retina, 331
Retinoides, 125*r*
Retraso mental, 313*r*
Rh, antígeno, 106*r*
Riñón
ascenso, *239*
defectos, 237*r*-238*r*
displásico multiquístico, 237*r*
en herradura, 239*r*, *240*
funciones, 240
localización anormal, 239*r*-240*r*
pélvico, *239*, 239*r*
permanente. *Véase* Metanefros
posición, 238
regulación molecular, 236, *236*
sistemas, 232-242
colector, 233, *235*
excretor, 235-236
RNA nuclear (nRNA), 5, *5*
RNA polimerasa, 3

Rombencéfalo
cerebelo, 300-301
metencéfalo, 300
mielencéfalo, 298-300
Rombómeros, 268, 308
Rubéola, 117, 119, 120
Ruptura prematura de membranas (RPM), 109*r*

S

Saco de Douglas, 481, *49*
Saco lagrimal, 277
Saco vitelino secundario/definitivo, 47, *47*
Sáculo, 321-322
Sebo, 341
Secuencia de DiGeorge, 183*r*
Secuencia de Klippel-Feil, 143*r*
Secuencia de Poland, *149*, 149*r*
Secuencia de Potter, 237*r*
Secuencia de Robin, 271*r*
Secuencia T, 55
Secuencia TATA, 4, *4*
Segmento intermaxilar, 278, *278*
Selectina L, 38
Seno cervical, 268
Seno coronario, 170
Seno pericárdico, 164
transverso, 164
Seno urogenital, 229, 240
desarrollo, 241
Seno venoso, 170, *170*, *171*
Senos aéreos paranasales, 283
Señalización intercelular
apoptosis (muerte celular programada), 8
interacciones paracrinas, 6
factores de señalización paracrinos (*véase* Señalización paracrina)
vías de transducción de señales (*véase* Vías de transducción de señales)
Señalización
celular, 6-7
yuxtacrina, 7
paracrina, 6-7
por tirosina cinasa, 77
Septum secundum, 172
Septum spurium, 170
Serotonina, 55
neurotransmisora (5HT), 60*r*
SIAC. *Véase* Síndrome de insensibilidad a andrógenos completa (SIAC)
Sífilis, 120*t*
Silenciadores, 4
Sinapsis, 12
Sincitio, 101
Sincitiotrofoblasto, 43, *43*, *44*
Sindactilia, 1581, *159*
Sindecano, 236
Síndrome de abdomen en ciruela pasa, 149*r*, *150*
Síndrome de alcoholismo fetal (SAF), 122
Síndrome de Angelman, 19*r*
Síndrome de Baller-Gerold, 160*r*
Síndrome de Bardet-Biedal, 237*r*
Síndrome de coloboma renal, 337*r*
Síndrome de cri-du-chat, 19*r*
Síndrome de cromosoma X frágil, 20*r*
Síndrome de deleción de 22q11.2, 271*r*
Síndrome de Denys-Drash, 237*r*
Síndrome de dificultad respiratoria (SDR), 206*r*
Síndrome de Down, 125
características físicas, *16*
cariotipo, *16*
cromosoma 21, 14*r*
formación del ovocito, 14*r*
Síndrome de genes contiguos, 19*r*
Síndrome de Goldenhar. *Véase* Espectro oculoauriculovertebral
Síndrome de hidantoína fetal, 122
Síndrome de Holt-Oram, 158*r*, 176*r*
Síndrome de inmunodeficiencia adquirida (SIDA), 122
Síndrome de insensibilidad a andrógenos (SIA), 255*r*
completa (SIAC), 2561,
leve (SIAL), 256*r*
parcial (SIAP), 256*r*
Síndrome de Kartagener, 58*r*
Síndrome de Klinefelter, *17r*, 256*r*
Síndrome de Marfan, 159*r*
Síndrome de Meckel Gruber, 237*r*
Síndrome de microdeleción, 196
Síndrome de Miller-Dieker, 19*r*
Síndrome de Prader-Willi, *19*, 19*r*
Síndrome de Shprintzen, 271*r*
Síndrome de Smith-Lemli-Optiz, 310*r*
Síndrome de Swyer, 256*r*
Síndrome de transfusión intergemelar, 113*r*
Síndrome de Treacher Collins, 271*r*
Síndrome de triple X, 17*r*-18*r*
Síndrome de Turner, 17*r*, *18*, 256*r*
Síndrome de 22q11, 19*r*
Síndrome de Waardenburg (SW), *340*, 340*r*
Síndrome pie-mano-genitales, 158*r*
Síndrome WAGR, 237*r*
Síndromes corazón-mano, 176*r*
Sine occulis homeobox 3 (SIX3), 310*r*
Sinoftalmía, 337*r*
Sinus venarum, 170, 174
Sinusoides, 45, *45*
hepáticos, 191
Sirenomelia, 57*r*, *58*
Sistema arterial
arcos aórticos, 185-188, *186*
arterias coronarias, 188
arterias umbilicales y vitelinas, *185*, 188
defecto, 189*r*-191*r*
Sistema linfático, 197-199
Sistema nervioso central (SNC)
embrión presomítico, 287
encéfalo, 297-313
médula espinal, 288-296
pares craneales, 313-315
sistema nervioso vegetativo, 315-318
Sistema nervioso parasimpático, 317, 318*r*
Sistema nervioso simpático, 315-316
Sistema nervioso vegetativo
sistema nervioso parasimpático, 317, 318*r*
sistema nervioso simpático, 315-317
Sistema venoso
defectos, 194*r*-195*r*
venas cardinales, 192-194
venas umbilicales, 192, *192*
venas vitelinas, 191-192, *192*
Solventes, 120*t*
Somatomamotropina, 107
Somatopleura, 87
Somitas
desarrollo, 133, *133*, *146*
diferenciación, 72-73
formación, 72
músculos esqueléticos, 145, *146*
occipitales, 273

regulación molecular, 73
Somitómeros, 70, 133, 145
Sonic hedgehog (SHH), 55, 155, 209
desarrollo de los dientes, 285
desarrollo del ojo, 334
diferenciación de somitas, 73
Sordera, 327*r*
Suero materno, examen, 127
Sulcus limitans, 290
Sulfatos de condroitina, 7
Surco(s), *306*
bulboventricular, 167
neural, neurulación, 63
terminal, 273
uretral, 253
Surfactante, 205, 206*r*
Suturas, 135

T

Tabaquismo, 123
Tabique aortopulmonar, 179
Tabique del cono, 181
Tabique interventricular muscular, 181
Tabique nasal, 278, *279*
Tabique traqueoesofágico, *212*, 212*r*
Tabique urorrectal, 240
Tabiques cardíacos
conducto auriculoventricular, 174-175, *174*, *175*
formación, 171-172
formación auricular, 172, *173*, 174, *174*
Tálamo, 302, *303*
Talidomida, 118, 1204 157*r*
defectos cardíacos, 176*r*
Tallo óptico, 334, *334*
Teca folicular, 23
Tecnología de reproducción asistida (TRA), 36*r*
Tejido conectivo, células, 218
Tejido pancreático accessorio, 221*r*
Tejido tímico ectópico, 270*r*
Tejido tiroideo aberrante, 274*r*
Tela coroidea, 300
Telencéfalo, 287, 302
Tendones, 148
Tensor palatino, 264
Tensor timpánico, 324
Terapia fetal, 129
Terapia génica, 129
Teratogénesis
gastrulación, 57*r*-59*r*
Teratógenos, 120*t*
mecanismos, 119
Teratología
principios, 119
Teratoma(s), *10*, 10*r*
bucofaríngeo, *10*, 10*r*
sacrococcígeo, *58*, 59*r*
Testículo
descenso, 256-258, *257*
formación, 244-245, *245*
hidrocele, 258*r*
Testosterona, 244
Tetraciclinas, 285*r*
Tetralogía de Fallot, 171, 182*r*, *183*
TGF-β, superfamilia, 8
Tímpano, 267, *325*, 326
Tinción de Giemsa, de cromosomas, 20*r*
Tipos sanguíneos, 106*r*
Tiroides
anomalías, 274*r*
formación, 270, *270*
Tiroxina, 274
Tórax en embudo, 144*r*
Tórax en quilla, 144*r*
Toxoplasmosis, 1204 121
TRA. *Véase* Tecnología de reproducción asistida (TRA)
Trabajo de parto, 115
Transcripción génica
factor de transcripción, 4, *4*
región promotora, 3, *4*
RNA polimerasa, 5
secuencia TATA, 4, *4*
silenciadores, 4
sitio de inicio de la traducción, 3
sitio de inicio de la transcripción, 3
Transcripción génica
cromatina, 3, 3
DNA de unión, 3
eucromatina, 3
exones, 3
heterocromatina, 3
intrones, 3
la metilación del DNA reprime la transcripción, 4-5
nucleosoma, 3, *3*
potenciadores, 4
proteínas histonas, 3
Transferencia nuclear somática, 39*r*
Transfusión fetal, 129
Transposición(es), 14*r*
de grandes vasos, 182*r*, *184*
L de grandes arterias, 176*r*
visceral, 57*r*, 169*r*
Tráquea, 203-205, *204*
Traslucidez nucal, 126
Trasplante
de células madre, 128
Trastorno del espectro del alcoholismo fetal, 122
Treacle, 271*r*
Trimetadiona, 120t, 122
Trisomía, 13*r*
13, 15*r*, *17*, *17r*
18, 15*r*, *17*
21 (*véase* Síndrome de Down)
Triyodotironina, 274
Trofoblasto, 37, 38
Trompa de Eustaquio, 263, 324
Tronco arterial, 179, *181*
persistente, 182*r*, *183*
Tuba auditiva, 263, 324
Tuba uterina, 249
Tubérculo genital, 251
Tubo cardíaco, 164, *165*, *166*
Tubo neural
cierre, 66
neurulación, 63
Túbulo contorneado distal, 236
Túbulo contorneado proximal, 236
Túbulos epigenitales, 247
Túbulos paragenitales, 247
Túbulos seminíferos, 24, 244
Tumefacción troncal inferior izquierda, 179
Tumefacción troncal superior derecha, 179
Tumefacciones aritenoideas, 273
Tumefacciones escrotales, 253
Tumefacciones genitales, 251
Tumefacciones linguales laterales, 273
Tumefacciones troncales, 179

Tumores
renales, 237*r*-238*r*
de Wilms, 237*r*
Túnica albugínea, 244
Túnica vaginal, 257-258

U

Uniones estrechas
Uraco, 240
fístula, 242, 242*r*
seno, 242, 242*r*
Uréter, duplicación, 237*r*, *238*
Uretra, 240-241
peniana, 253
Útero
arqueado, *251*, 251*r*
bicorne, *251*, 251*r*
defectos, 251*r*
didelfo, *251*, 251*r*
duplicaciones, 251*r*
formación, 249-250
implantación
arterias basales, 41
capa basal, *40*, 41
capa compacta, *40*, 41
capa esponjosa, *40*, 41
endometrio, 39
fase folicular/proliferativa, 39, *40*
fase menstrual, 39, *40*, 41, *41*
fase proliferativa, 41, *41*
fase secretoria/progestacional, 39, *40*
miometrio, 39
perimetrio, 39, *40*
Úvula hendida, 279*r*

V

Vagina
atresia, *251*, 251*r*
defectos, 251*r*
fondo de saco, 250
formación, 250, *250*
Vaina de neurilema, 294
Válvula bicúspide, 175
Válvula mitral, 175
Válvula tricúspide, 175
Válvulas auriculoventriculares, 175, *175*
Válvulas semilunares, 181, *181*, *182*
Variabilidad genética, 12
Vasculogénesis, 75,185
Vasos sanguíneos, *75*, 75-77, 76
Vejiga urinaria, 240-241, *242*
defectos, 242*r*-243*r*
extrofia, 88, *89*, 242*r*, *243*
Vellosidad(es)
coriónicas, muestreo, 128
de anclaje, 61
libres (terminales), 61
placentaria definitiva, 60, *60*
primarias, *46*, 47, 59, *59*
secundaria, 59, *59*
terciaria, 60
troncales, 61
Vena ázigos, *193*, 194
Vena cava inferior, 191, *193'*
defectos, *194*, 194*r*
Vena cava superior, 193, *193*
defectos, 194*r*, *195*
Vena hemiázigos, *193*, 194
Vena pulmonar, 174
Vena yugular, 193
Venas cardinales, 192-194
Venas onfalomesentéricas. *Véase* Venas vitelinas
Venas umbilicales, 192, *192*
cierre, 196-197
Venas vitelinas, 191-192, *192*
Vermis, 300
Vertebras
defectos, 143*r*
desarrollo, *142*, 142-143
hendiduras,143*r*
Vesícula biliar
anomalías, 2208
duplicación, *220*, 220*r*
formación, 217-219
Vesícula telencefálica, 310*r*
Vesículas auditivas, 321, *322*
Vesículas ópticas, 329, *329*
Vesículas óticas, 67
Vías de señalización WNT, 72
Vías de transducción de señales
señalización paracrina, 6-7
señalización yuxtacrina, 7
Virilización, 247
Virus de la varicela, 121
Virus del herpes simple, 121
Viscerocráneo, *136*, 136-137
Vitamina A, 123, 155
embriopatía, 123
Vitamina D, deficiencia, 285*r*
Vólvulo, 227*r*

W

Warfarina, 1201, 122

X

Yema cecal, 224
Yemas dentales, 283
Yodo, 124
Yunque, 137, 324

Z

Zona de actividad polarizante (ZAP), 155
Zona de progreso, 151
Zona de unión, 103
Zona pelúcida, *22*, 23